

**UNIVERSIDAD DE EL SALVADOR
FACULTAD MULTIDISCIPLINARIA ORIENTAL
DEPARTAMENTO DE MEDICINA
PROCESOS DE GRADO**



MODALIDAD CURSO:

**CURSO DE ESPECIALIZACIÓN EN ATENCIÓN INTEGRAL EN SALUD FAMILIAR
E INVESTIGACIÓN**

TÍTULO DEL ARTÍCULO:

**MANIFESTACIONES ÓSEAS COMO PRESENTACIÓN INICIAL DE TUBERCULOSIS
EXTRAPULMONAR**

PARA OPTAR AL GRADO ACADÉMICO DE:

DOCTORADO EN MEDICINA

PRESENTADO POR:

**GERARDO ERNESTO OVIEDO DE LA O
DAVID ANTONIO PARADA TORRES**

DOCENTE ASESOR:

Dr. HENRRY GEOVANNY MATA LAZO

NOVIEMBRE DE 2025

SAN MIGUEL, EL SALVADOR, CENTROAMÉRICA

**UNIVERSIDAD DE EL SALVADOR
FACULTAD MULTIDISCIPLINARIA ORIENTAL
DEPARTAMENTO DE MEDICINA
PROCESOS DE GRADO**



**MODALIDAD CURSO:
CURSO DE ESPECIALIZACIÓN EN ATENCIÓN INTEGRAL EN SALUD FAMILIAR
E INVESTIGACIÓN**

**INFORME FINAL DE INVESTIGACIÓN:
MANIFESTACIONES ÓSEAS COMO PRESENTACIÓN INICIAL DE TUBERCULOSIS
EXTRAPULMONAR**

**PARA OPTAR AL GRADO ACADÉMICO DE:
DOCTORADO EN MEDICINA**

**PRESENTADO POR:
GERARDO ERNESTO OVIEDO DE LA O
DAVID ANTONIO PARADA TORRES**

**DOCENTE ASESOR:
Dr. Henryry Geovanni Mata Lazo**

NOVIEMBRE DE 2025

SAN MIGUEL, EL SALVADOR, CENTROAMÉRICA

UNIVERSIDAD DE EL SALVADOR

AUTORIDADES



M.SC. JUAN ROSA QUINTANILLA QUINTANILLA
RECTOR

DRA. EVELYN BEATRIZ FARFÁN MATA
VICERRECTORA ACADÉMICA

M.SC. ROGER ARMANDO ARIAS ALVARADO
VICERRECTOR ADMINISTRATIVO

LIC. PEDRO ROSALÍO ESCOBAR CASTANEDA
SECRETARIO GENERAL

LCDA. ANA RUTH AVELAR VALLADARES
DEFENSORA DE LOS DERECHOS UNIVERSITARIOS

LIC. CARLOS AMILCAR SERRANO RIVERA
FISCAL GENERAL

FACULTAD MULTIDISCIPLINARIA ORIENTAL

AUTORIDADES



MSC. CARLOS IVÁN HERNÁNDEZ FRANCO
DECANO

DRA. NORMA AZUCENA FLORES RETANA
VICEDECANA

LIC. CARLOS DE JESÚS SÁNCHEZ
SECRETARIO

MTRO EVER ANTONIO PADILLA LAZO
DIRECTOR GENERAL DE PROCESOS DE GRADO

DR. AMADEO ARTURO CABRERA GUILLÉN
JEFE DE DEPARTAMENTO DE MEDICINA

MTRA. ELBA MARGARITA BERRÍOS CASTILLO
COORDINADORA GENERAL DE PROCESOS DE GRADO

DRA. PATRICIA ROXANA SAADE STECH
COORDINADORA DEL CRSO DE ESPECIALIZACIÓN

AGRADECIMIENTO

Deseamos expresar nuestro profundo agradecimiento a la paciente quien siempre estuvo a disposición de brindarnos información sobre su caso, y nos abrió las puertas de su hogar de forma muy atenta y amable.

A la promotora de salud Ana Yesenia García quien nos ayudo a establecer lazos, comunicación y nos acompañó a las visitas a la paciente.

Al Dr. Henry Giovany Mata Lazo, Asesor de trabajo de grado; le damos nuestro más profundo agradecimiento por su valioso apoyo y orientación en la investigación de este caso y desarrollo del artículo. Su sabiduría y paciencia han sido indispensables.

A la Dra. Patricia Roxana Saade Stech, Coordinadora de la modalidad curso de especialización; expresamos nuestra gratitud por su apoyo y orientación para el desarrollo del caso. Su conocimiento y experiencia han enriquecido significativamente nuestra investigación.

Mtra. Elba Margarita Berrios Castillo, coordinadora general de proceso de grado; agradecemos por su apoyo y orientación para el desarrollo de este caso. Su apoyo ha sido fundamental para alcanzar nuestros objetivos.

Gerardo Oviedo

David Parada

DEDICATORIA

Primeramente, a Dios, mis padres José Walter Oviedo Mejía, Irma Gladys De La O que me han enseñado el valor del trabajo duro y que con su amor han sido mi mas grande apoyo incondicional y sincero durante toda mi formación profesional y personal.

A mis hermanos Alexander Oviedo y en especial Jonathan Oviedo quien me ha apoyado y ha sido un gran ejemplo para mi formación y crecimiento personal.

A mis abuelos Martin De La O, Isaura Coreas por estar siempre al pendiente de mi formación de mi salud y bienestar en general.

Julio De La O y Margarita González quienes me han brindado su confianza y apoyo.

Nora Santos a quien considero parte de mi familia, siempre al pendiente y cuidado de mí y mis hermanos.

Gerardo Oviedo.

En primer lugar, agradezco a Dios, por otorgarme salud y la fortaleza física y mental necesaria para continuar a lo largo de este desafío.

Asimismo, dedico este trabajo a mis padres, Claudia Carolina Torres Flores y Alexander Arturo Parada Ortega, quienes me han brindado su apoyo incondicional a lo largo de toda mi formación profesional. Les agradezco por su constante motivación en los momentos difíciles, por su presencia y por inculcarme valores como el esfuerzo y la responsabilidad, además por brindarme las herramientas necesarias que hoy hacen posible la culminación de esta etapa tan significativa de mi vida. Gracias a ustedes soy la persona que hoy soy y he logrado llegar hasta este punto. Sé que continuarán respaldándome en los desafíos futuros, pues son la fuente principal de mis esfuerzos.

A mi hermana, Alexandra Carolina Parada Torres, quien me ha acompañado en toda una vida y es una guía y un impulso constante en mi camino.

A mi abuela, Gladys Hayde Flores, quien partió de este mundo en 2020 y ha sido parte fundamental de lo que soy ahora.

David Parada.

Contenido	Pág.
Resumen	10
Introducción	12
Presentación del caso	13
Intervención terapéutica	15
Evolución Clínica	15
Diagnóstico Clínico	16
Aspectos éticos	18
Referencias Bibliográficas	19
Anexos	22

INFORME FINAL DE INVESTIGACION

Artículo de Informe de caso

**Manifestaciones óseas como presentación inicial de tuberculosis
extrapulmonar**

**Bone manifestations as the initial presentation of tuberculosis
extrapulmonary**

Autores:

1. Gerardo Ernesto Oviedo de la O

2. David Antonio Parada Torres

1. <https://orcid.org/0009-0005-5211-6595>

2. <https://orcid.org/0009-0005-0426-4083>

Resumen

Presentación del caso. Se presenta el caso de paciente femenina de 64 años que consultó en unidad de salud por masa supraesternal de aproximadamente 5 x 4 cm, de bordes regulares, móvil y levemente dolorosa a la palpación. Fue referida a hospital de segundo nivel de atención para evaluación y manejo por especialidad de cirugía oncológica, donde se catalogó inicialmente como sospecha de tumor maligno de esternón y Posteriormente fue presentada en hospital de tercer nivel para manejo por cirugía cardiorádica, **Intervención terapéutica.** Realizan biopsia y prueba molecular GeneXpert, que resultó positiva para *Mycobacterium tuberculosis*. Con este hallazgo, se estableció diagnóstico de tuberculosis extrapulmonar osteoarticular esternal y se refirió al Hospital Nacional Rosales. **Evolución Clínica.** se realiza evaluación por infectología e indica inicio de Tratamiento Acortado Estrictamente Supervisado (TAES) con esquema HRZE. La paciente fue dada de alta con retorno a su unidad de salud para la supervisión de primera y segunda fase terapéutica.

Palabras clave

Extrapulmonar, osteoarticular, neoplasia, paraesternal, Taes.

Abstract

Case presentation: 64-year-old female patient who presented to a primary healthcare unit with a suprasternal mass measuring approximately 5 × 4 cm, with regular borders, mobile, and mildly tender to palpation. She was referred to the second level hospital for evaluation and management by the oncologic surgery department, where an initial suspicion of a malignant sternal tumor was established. The patient was later referred to the first level for cardiothoracic surgical management **therapeutic intervention**. A biopsy and GeneXpert molecular test were performed, resulting a positive result for Mycobacterium tuberculosis. Based on this finding, a diagnosis of extrapulmonary osteoarticular sternal tuberculosis was established. **Clinical Course.**Infectology evaluated the patient and initiated a Directly Observed Short-Course Treatment (TAES) regimen with the HRZE protocol. The patient was discharged with follow-up arranged at her local healthcare unit for supervision of the first and second treatment phases.

Keywords: Extrapulmonary, osteoarticular, neoplasia, presternal, TAES.

Introducción

La tuberculosis continúa siendo un importante problema de salud pública a nivel mundial, la tuberculosis esquelética representa entre el 1 % y el 3 % de todos los casos de TB, lo que dificulta su reconocimiento oportuno con una alta carga de enfermedad en regiones endémicas como El Salvador¹. Aunque la forma pulmonar es la presentación más frecuente y mejor reconocida, las manifestaciones extrapulmonares representan un desafío diagnóstico significativo para el personal de salud retrasando el tiempo de diagnóstico hasta 10 años ². Dentro de estas, la tuberculosis ósea es una entidad poco común, cuya baja prevalencia y similitud clínica con procesos neoplásicos u otras patologías osteoarticulares dificultan su reconocimiento oportuno³.

La demora en el diagnóstico y tratamiento de la tuberculosis extrapulmonar incrementa el riesgo de complicaciones, discapacidad y secuelas permanentes. En este contexto, la documentación de presentaciones inusuales adquiere relevancia, ya que contribuye a sensibilizar a la comunidad médica sobre la importancia de considerar la tuberculosis ósea dentro del diagnóstico diferencial, especialmente en pacientes con factores de riesgo o procedentes de zonas endémicas.

Se tiene como objetivo presentar un caso de tuberculosis ósea como manifestación inicial de enfermedad extrapulmonar, destacando su relevancia clínica y la necesidad de fortalecer las capacidades diagnósticas mediante formación continua y protocolos actualizados.

Presentación del caso

Paciente femenina de 67 años de edad que consulta en junio de 2024 con historia de 3 años de notar aparición de masa sólida a nivel de región torácica, la cual describe iniciar del tamaño de la punta del dedo de la mano (1 cm aprox) y aumentar su volumen progresivamente de manera lenta sin provocarle dolor ni notar cambios de coloración en estructuras adyacentes. paciente decide consultar debido a que el último mes nota crecimiento de la masa a un ritmo mayor triplicando su tamaño manteniendo su consistencia y coloración, acompañado de inicio de dolor leve al contacto y pérdida de peso no cuantificada, sin agregar otro tipo de sintomatología. Antecedentes médicos: hipertensión arterial crónica tratada con valsartan tableta de 160 mg al día.

Antecedentes alérgicos: no alergias conocidas a medicamentos.

Antecedentes quirúrgicos. sin antecedentes quirúrgicos al momento.

Antecedentes laborales: ama de casa.

Examen

físico

Apariencia general: paciente cursando la séptima década de vida, edad cronológica coincide con edad aparente, alerta, orientada en tiempo, lugar y persona, hemodinámica mente estable, colaboradora al interrogatorio.

Cabeza: normo cráneo ojos: pupilas isocóricas reactivas a luz y acomodación.

conducto auditivo: permeable sin anomalías, de tamaño normal, boca; mucosas húmedas lengua de aspecto normal fosas nasales: permeables. Cuello: simétrico, buena movilidad, no presenta adenopatías, no ingurgitación yugular, no ulceración ni edema.

Tórax: simétrico, Buena expansión costal se observa masa a nivel de región esternal sin cambios de coloración, a la palpación se evidencia masa sólida, lisa, adherida al plano profundo no móvil de aproximadamente 6x4 cm que presenta leve

dolor al contacto. Murmullo vesicular presente no ruidos adventicios. latidos ritmo regular no se auscultan soplos.

Abdomen: simétrico, no cicatrices, moderado panículo adiposo, peristaltismo presente y normal, timpanismo, blando y depresible, no masas, no visceromegalias, no dolor a la palpación.

Extremidades normo tónicas, normo tróficas, no masas, no tumoración.

se diagnosticó como masa de tórax no especificada es tratada temporalmente con analgesia utilizando dexketoprofeno tableta 25 mg cada 12 horas y se indican estudios de imágenes los cuales fueron presentados en su seguimiento una semana después.

USG de Tejidos Blandos de Tórax:

Lesión de aspecto quístico con bordes lisos finos y un componente sólido en la base, que impresiona tener comunicación con cavidad torácica, la lesión mide 3.83cm x 3.90cm x3.49 cm y con un volumen de 27.2 ml.

Tomografía computarizada de tórax:

Lesión de aspecto neoplásico en región paraesternal con componente intratorácico que se extiende a ambos hemitórax predominando en derecho con infiltración pleural. haciendo énfasis en que se requiere un estudio histológico.

Se realiza referencia a cirugía oncológica de tercer nivel de atención.

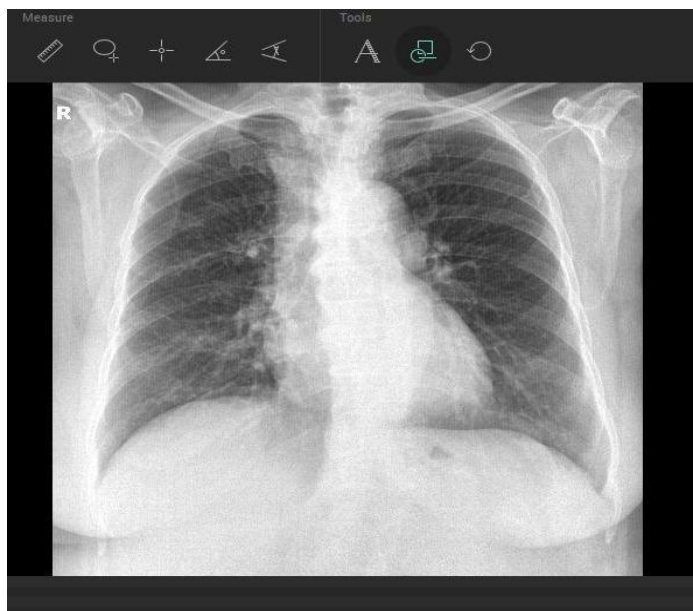
Intervención terapéutica

La paciente es evaluada por cirugía oncológica en hospital de tercer nivel quienes refieren para evaluación por cirugía cardiotorácica e indican biopsia y toma de genexpert con resultado positivo para tuberculosis. Posteriormente la paciente es evaluada por infectología indicando iniciar tratamiento de primera fase con isoniazida 75 mg, rifampicina 150 mg, pirazinamida 400 mg y etambutol 275 mg 5 tabletas cada día a excepción de los días domingo con seguimiento médico y control en primer nivel a los 2, 4 y 6 meses.

Evolución Clínica

Se presenta a su seguimiento en primer nivel para toma de GenXpert el cual se realiza en esputo y resulta negativo continuando a segunda fase con esquema isoniazida 75 mg y rifampicina 150 mg. Posteriormente al sexto mes se repite toma de biopsia la cual persiste positiva a tuberculosis y se encuentra en manejo con el esquema actual de isoniazida 75 mg y rifampicina 150 mg 5 tabletas cada día a excepción de día domingo en número de 100.

Figura 1. Radiografía de Tórax PA



Fuente: Departamento de rayos x HNSM

Diagnóstico Clínico

Tuberculosis extrapulmonar, Osteoarticular ubicación esternal.

Discusión

La tuberculosis extrapulmonar constituye una forma menos común de infección por *Mycobacterium tuberculosis*, en la que el bacilo puede comprometer diversos tejidos, entre ellos huesos y articulaciones, denominándose tuberculosis osteoarticular⁴. Este diagnóstico presenta múltiples limitantes debido a su curso clínico insidioso y a la inespecificidad de sus manifestaciones, lo que favorece un diagnóstico tardío y, por consiguiente, un retraso en el inicio del tratamiento⁵.

Se estima que la tuberculosis osteoarticular representa entre el 20 % y el 35 % de los casos de tuberculosis extrapulmonar y entre el 1 % y el 6 % de los casos de tuberculosis en general⁶. A pesar de ser una enfermedad prevenible y curable, la tuberculosis continúa figurando entre las primeras diez causas de mortalidad a nivel mundial⁷.

El hecho de que esta patología persista como un importante problema de salud pública, a pesar de la disponibilidad de tratamientos efectivos y accesibles, resalta la necesidad de fortalecer el diagnóstico oportuno, especialmente en sus formas extrapulmonares⁸. La demora entre el inicio de los síntomas, su identificación y el comienzo del tratamiento puede disminuir significativamente la eficacia terapéutica y aumentar las complicaciones⁹.

La tuberculosis musculoesquelética presenta diferentes manifestaciones clínicas, por lo que cada caso requiere una evaluación individualizada¹⁰. Se ha descrito un patrón bimodal de presentación: en países desarrollados predomina en adultos mayores, mientras que en regiones en desarrollo y en pacientes con infección por VIH es más frecuente en niños y adultos jóvenes.

Las estructuras más comúnmente afectadas son las que soportan mayor carga mecánica, como la columna vertebral, la pelvis, la cadera, el fémur, la rodilla y la tibia¹¹. En este contexto, el presente caso resulta atípico por su localización en la región torácica supraesternal y por presentarse en una paciente adulta mayor sin comorbilidades que condicionaran inmunodeficiencia¹².

Factores como la falta de sospecha clínica y la presentación crónica e inespecífica contribuyen al retraso diagnóstico¹³. En este caso, la lesión se asoció inicialmente a una posible neoplasia maligna, lo que pospuso el inicio del tratamiento específico durante aproximadamente cuatro años¹⁴.

Este hecho pone de manifiesto la importancia de una anamnesis detallada, una historia clínica exhaustiva y la adecuada articulación entre los diferentes niveles de atención¹⁵. No obstante, el retraso en el diagnóstico condicionó la necesidad de extender el tratamiento a una tercera fase terapéutica, destacando la relevancia del abordaje multidisciplinario y del fortalecimiento del sistema de referencia y contrarreferencia en el manejo de la tuberculosis extrapulmonar.

Conclusión

La tuberculosis osteoarticular esternal constituye una manifestación excepcional de la tuberculosis extrapulmonar y representa un importante desafío diagnóstico debido a su curso clínico insidioso y a la inespecificidad de sus manifestaciones. Este caso resalta la importancia de considerar la infección por *Mycobacterium tuberculosis* dentro del diagnóstico diferencial de masas de la pared torácica o regiones osteoarticulares, especialmente en zonas endémicas.

La evolución prolongada y el diagnóstico inicial erróneo como posible proceso neoplásico evidencian la necesidad de mantener un alto índice de sospecha clínica y de incorporar herramientas diagnósticas moleculares como GeneXpert en la evaluación de lesiones atípicas.

El diagnóstico oportuno permite iniciar un tratamiento antituberculoso adecuado, evitando la progresión de la enfermedad y reduciendo la necesidad de intervenciones quirúrgicas. Asimismo, este caso enfatiza la relevancia del abordaje multidisciplinario y de una adecuada articulación entre los distintos niveles de atención para garantizar la adherencia terapéutica y un seguimiento efectivo.

Aspectos éticos

El presente trabajo cumple las normas establecidas en la Declaración de Helsinki y Belmont, respetando la identidad e intimidad de la paciente y todos los aspectos éticos. La información es confidencial, contando con consentimiento informado del paciente para la divulgación de la información con fines científicos.

Financiamiento

Los autores declaran no tener fuente de financiamiento.

Referencias Bibliográficas

1. Zendeoui A, Oueslati A, Tounsi A, Saadi S, Znagui T, Nouisri L. Knee tuberculosis: A misleading clinical entity (case report). *International Journal of Surgery Case Reports*. 2022 Jul;96:107236.
DOI: [10.1016/j.ijscr.2022.107236](https://doi.org/10.1016/j.ijscr.2022.107236)
2. Payne K, Yang J. Osteoarticular tuberculosis: a case report and discussion. *CMAJ*. 2002;166(5):628–30. Disponible en: DOI:<https://www.cmaj.ca/content/166/5/628>
3. Kim TY, Jeon MJ. Risk factors for vaginal mesh erosion after sacrocolpopexy in Korean women. *PLOS ONE*. 2020 Feb 10;15(2):e0228566.
DOI: <https://doi.org/10.1371/journal.pone.0228566>
4. Camacho Ayola AI, Acosta Betin LF, Diaz Diaz JL, Pineda Contreras VJ, Vargas Rojas DM, Pérez Lozano CA. Tuberculosis extrapulmonar características epidemiológicas. *Ciencia Latina Revista Científica Multidisciplinar*. 2022 Aug;6(4):946–59.
DOI: https://doi.org/10.37811/cl_rcm.v6i4.2638
5. Patiño-Niño JA, Aristizabal-Henao C, Restrepo-Cedeño A, Perez PM. Tuberculosis musculoesquelética que imita neoplasia de tejidos blandos: A propósito de dos casos. *Infectio*. 2020 Sep 6;25(1):63.
DOI: <https://doi.org/10.22354/in.v25i1.912>
6. Touzi M, Benchekaya N, Grassa R, Kammoun M. Estado actual de la tuberculosis ósea y articular de los miembros. *EMC - Aparato Locomotor*. 2025 Mar;58(1):1–10.
DOI: [https://doi.org/10.1016/S1286-935X\(25\)50060-6](https://doi.org/10.1016/S1286-935X(25)50060-6)
7. Sauma Webb A, Marin Chavarria DC. Caso clínico: Tuberculosis osteoarticular; una causa infrecuente de dolor crónico en adultos jóvenes. *Revista Medica Sinergia*. 2022 Jul 1;7(7):e866.
DOI: <https://doi.org/10.31434/rms.v7i7.866>
8. Correa Barrera JJ, Sánchez Solano S, Saz Castro R, San Juan Álvarez M. Sospecha mal y acertarás: tuberculosis ósea como causa de dolor lumbar crónico. A propósito de un caso clínico. *Rev Electron AnestesiaR*. 2022;14(1):3–6. Disponible en:

<https://dialnet.unirioja.es/servlet/articulo?codigo=8287952>

9. Portman-Santos D, Baley-Amiga I, Jasqui-Remba S. Tuberculosis ósea, en pacientes sin antecedentes de tuberculosis. *Acta Ortopédica Mexicana*. 2023;37(6):372–5.
DOI: <https://dx.doi.org/10.35366/114165>

10. Zendeoui A, Oueslati A, Tounsi A, Saadi S, Znagui T, Nouisri L. Knee tuberculosis: A misleading clinical entity (case report). *International Journal of Surgery Case Reports*. 2022 Jul;96:107236.
DOI: <https://doi.org/10.1016/j.ijscr.2022.107236>

11. Kabore C, Poncin M, Hurtgen B, Moerman F, Moonen M. [Osteoarticular tuberculosis nosology and diagnostic pitfalls]. *Revue medicale de Liege*. 2018 Apr;73(4):191–6.
PMID: 29676872 Disponible en: <https://pubmed.ncbi.nlm.nih.gov/29676872/>

12. el Farhaoui A, Batou Y, Benalia K, Lachkar A, abdeljaouad N, Yacoubi H. Tuberculosis of navicular bone: An exceptional localization of osteoarticular tuberculosis. *Radiology Case Reports*. 2023 May;18(5):1989–92.
DOI: <https://doi.org/10.1016/j.radcr.2023.01.061>

13. Bouaicha W, Nouicer S, Jlidi M, Chaabane I, Bachrouch S, Tounsi H, et al. Extraplural Osteoarticular Tuberculosis: A Diagnostic and Therapeutic Challenge. *The International Journal of Mycobacteriology*. 2023 Oct;12(4):508–12.
DOI: [DOI: 10.4103/ijmy.ijmy_154_23](https://doi.org/10.4103/ijmy.ijmy_154_23)

14. Correa Barrera JJ, Sánchez Solano S, Saz Castro R, San Juan Álvarez M. Sospecha mal y acertarás: tuberculosis ósea como causa de dolor lumbar crónico. A propósito de un caso clínico. *Rev Electron AnestesiaR*. 2022;14(1):3–6. Disponible en: <https://dialnet.unirioja.es/servlet/articulo?codigo=8287952>

15. el Farhaoui A, Batou Y, Benalia K, Lachkar A, abdeljaouad N, Yacoubi H. Tuberculosis of navicular bone: An exceptional localization of osteoarticular

tuberculosis. Radiology Case Reports. 2023 May;18(5):1989–92.
DOI: <https://doi.org/10.1016/j.radcr.2023.01.061>

Anexos

Anexo 1. Consentimiento informado



CONSENTIMIENTO INFORMADO

Autorización para el Uso de Expediente Clínico con Fines de Investigación Científica
(Conforme a la Ley de Protección de Datos Personales de El Salvador)

Por medio del presente documento, se solicita a paciente **FRANCISCA MARTINEZ DE 68 AÑOS DE EDAD EXP 2532-19 Y N DUI 02548306-1** su consentimiento libre, informado, específico e inequívoco para el tratamiento de los datos personales contenidos en su expediente clínico en **US ESCARBADERO ESTANZUELAS** y su historial médico, con fines exclusivos de investigación científica, académica o estadística.

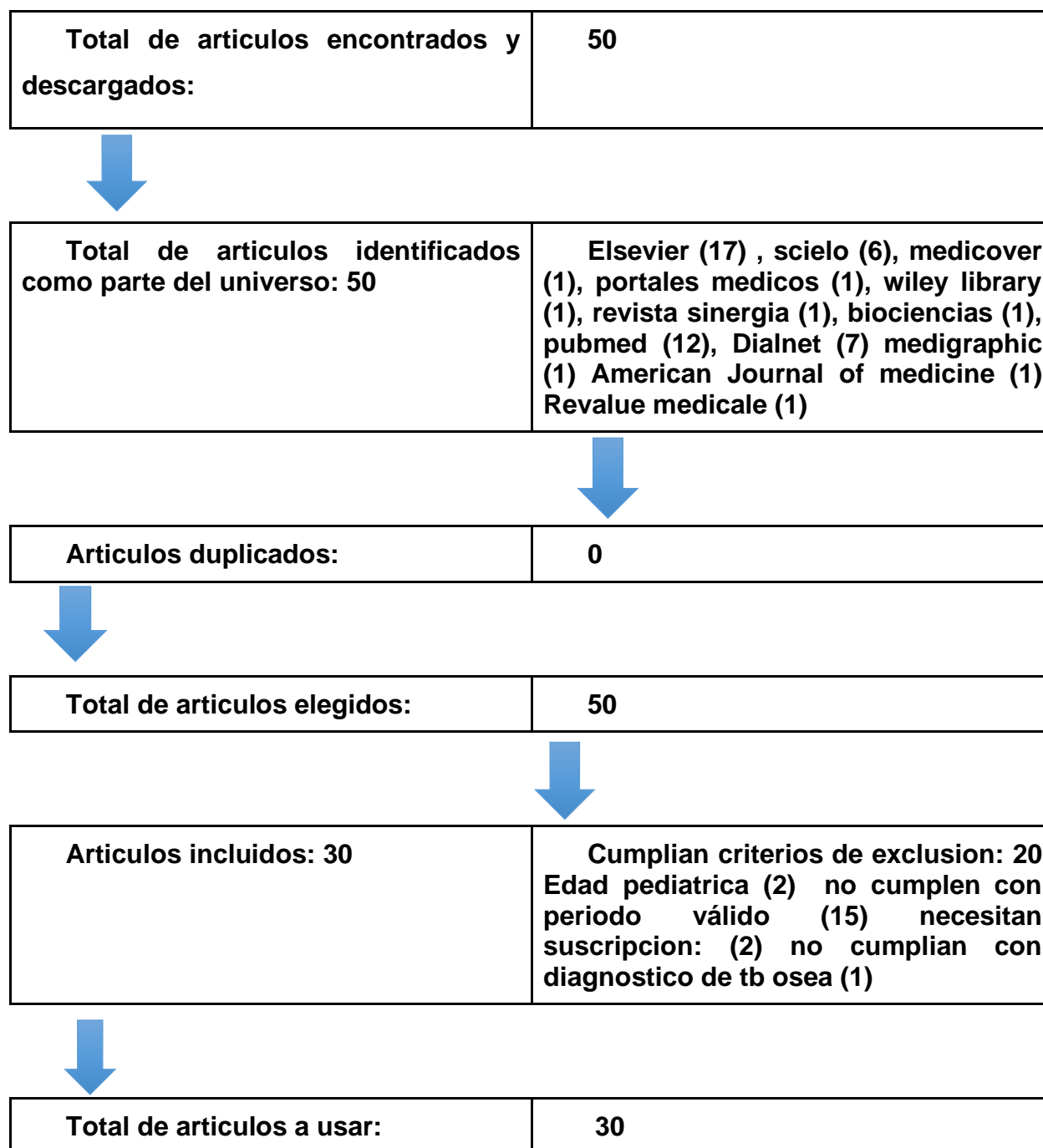
La información será utilizada únicamente por personal autorizado, garantizando en todo momento la confidencialidad, integridad y seguridad de los datos. En cumplimiento de lo establecido en la Ley de Protección de Datos Personales de El Salvador, los datos personales serán tratados conforme a los principios de licitud, finalidad, proporcionalidad, calidad, responsabilidad y consentimiento.

Asimismo, se informa que cualquier dato que pudiera permitir la identificación directa del paciente será debidamente anonimizado o pseudonimizado antes de su uso en publicaciones científicas, conferencias médicas o cualquier medio de divulgación académica. El paciente tiene derecho a acceder, rectificar, suprimir y oponerse al tratamiento de sus datos personales, así como a revocar en cualquier momento esta autorización mediante solicitud escrita dirigida a la institución responsable del tratamiento. El otorgamiento de esta autorización es voluntario y no condiciona la prestación ni la calidad de los servicios médicos recibidos.

F. M. T.

Anexo 1 Diagrama de flujo

Diagrama de flujo de inclusión.



Fuente: elaboración propia.

Anexo 2 Tabla de extracción de datos

Extracción de datos de los artículos incluidos para la elaboración del artículo							
Tabla 1. Características de los estudios incluidos en informe de Caso							
No.	Autores	Título y tipo de artículo e idioma	Año y País	Revista y Base de datos	Objetivo	Metodología	Resultados/Conclusiones
1	Dr. Sai Kishan Sirasala	Español: Síntomas, causas y opciones de tratamiento de la tuberculosis ósea. revisión de caso	2024, India	Medicover	Comprender síntomas y causas asociados a la patología	Revisión bibliográfica de caso	La atención médica temprana y puede reducir el riesgo de complicaciones. Con un manejo adecuado, la tuberculosis ósea puede tratarse eficazmente y minimizar sus efectos a largo plazo.
2	Clara Lanau Campo	Español: Revisión de la tuberculosis osteoarticular, a propósito de un caso. revisión de caso	2024, España	Portales médicos	Exponer un caso clínico comparado con la evidencia.	Discutir un caso clínico real y comparar con la evidencia vigente	Ante una espondilitis y una monoartritis séptica se debe realizar diagnóstico diferencial con la TBC osteoarticular, sobre todo si esta presenta una evolución crónica, con gran implicación de partes blandas y si no responde adecuadamente al tratamiento pautado.

Extracción de datos de los artículos incluidos para la elaboración del artículo							
Tabla 1. Características de los estudios incluidos en informe de Caso							
No.	Autores	Título y tipo de artículo e idioma	Año y País	Revista y Base de datos	Objetivo	Metodología	Resultados/Conclusiones
3	AIC Ayola	Español, Tuberculosis extrapulmonar: características epidemiológicas	2022, Colombia	Ciencia Latina Revista Científica Multidisciplinaria	Describir las características epidemiológicas de la tuberculosis extrapulmonar en una población determinada	Revisión de caso clínico	Las manifestaciones de la tuberculosis musculoesquelética pueden ser muy inespecíficas y engañosas, llegando a simular tumores o procesos neoplásicos, especialmente en pediatría, lo que puede retardar el diagnóstico
4	Jaime A. Patiño-Niño; Carolina Aristizábal-Henao	Español, Tuberculosis musculoesquelética que imita neoplasia de tejidos blandos: A propósito de dos casos	2020, Colombia	Infectio (revista latinoamericana), indexada en Scopus	Describir dos casos de tuberculosis musculoesquelética en pacientes sin compromiso inmunológico que clínicamente imita a neoplasias de tejidos blandos, con hallazgos imagenológicos	Revisión de caso clínico	Las manifestaciones de la tuberculosis musculoesquelética pueden ser muy inespecíficas y engañosas, llegando a simular tumores o procesos neoplásicos, especialmente en pediatría, lo que puede retardar el diagnóstico

Extracción de datos de los artículos incluidos para la elaboración del artículo							
Tabla 1. Características de los estudios incluidos en informe de Caso							
No.	Autores	Título y tipo de artículo e idioma	Año y País	Revista y Base de datos	Objetivo	Metodología	Resultados/Conclusiones
					sugestivos de tumores		
5	N. Benchekaya, R. Grassa, M. Kammoun	Español: Estado actual de la tuberculosis ósea y articular de los miembros. revisión de caso	2025, Francia	Elsevier	Exponer las últimas revisiones sobre la patología	Revisión bibliográfica junto a evidencia local	El pronóstico de la TOA depende de la rapidez del diagnóstico, del cumplimiento del tratamiento y de factores individuales. En general, el tratamiento precoz y adecuado contribuye a mejorar el pronóstico de las personas afectadas por esta forma particular de tuberculosis.
6	M. Touzi	Estado actual de la tuberculosis ósea y articular de los miembros	2025, Marruecos	Elsevier	Describir la situación actual de la tuberculosis ósea y articular	Revisión de caso clínico	La tuberculosis osteoarticular es una forma de tuberculosis que afecta a huesos y articulaciones, frecuente en regiones donde la tuberculosis es endémica.

Extracción de datos de los artículos incluidos para la elaboración del artículo							
Tabla 1. Características de los estudios incluidos en informe de Caso							
No.	Autores	Título y tipo de artículo e idioma	Año y País	Revista y Base de datos	Objetivo	Metodología	Resultados/Conclusiones
7	Alejandro Sauma Webb	Español: Caso clínico: tuberculosis osteoarticular: una causa infrecuente de dolor crónico en adultos jóvenes. revisión de caso	2022, México	Revista sinergia	Reflejar la importancia del diagnóstico temprano y oportuno.	Exposición de caso y bibliografía	La Oto mastoiditis tuberculosa es una patología muy infrecuente. En la clínica, se presenta de forma similar a una otitis media crónica, con otorrea que puede llegar a ser refractaria, y perforación del tímpano. El compromiso bilateral del nervio facial como el presentado en nuestro reporte es extremadamente raro, con solo algunos casos publicados en la literatura mundial. Las pruebas de tuberculosis de la otorrea pueden ser negativas, lo que asociado a lo inespecífico de los signos y síntomas dificulta aún más el proceso diagnóstico

Extracción de datos de los artículos incluidos para la elaboración del artículo							
Tabla 1. Características de los estudios incluidos en informe de Caso							
No.	Autores	Título y tipo de artículo e idioma	Año y País	Revista y Base de datos	Objetivo	Metodología	Resultados/Conclusiones
8	María F. Villafañe, Marcelo Corti, Omar Palmieri y Maximiliano Castro	Español: Tuberculosis de la cadera. Presentación de un caso y revisión de la literatura. revisión de caso	2020, Chile	SciELO	Exponer manifestaciones relacionadas a artrosis coxofemoral	Discusión de caso y revisión bibliográfica.	Puede manifestarse como el agravamiento de una TB que ya se encontraba en tratamiento con buena respuesta inicial o bien como la manifestación clínica de una infección tuberculosa latente. Para disminuir el riesgo del SIRS, se recomienda la indicación de la TARGA luego de dos semanas de iniciado el tratamiento antituberculoso.
9	Juan David Patiño Mateus	Inglés: Spinal tuberculosis with pleural involvement: a case report. revisión de caso	2020, Colombia	SciELO	Exponer afectación múltiple de pleura y vertebral como manifestación	Exposición de caso y bibliografía	Este es el primer caso reportado en Colombia y refuerza la hipótesis fisiopatológica de infección pleural por contigüidad en contexto de una TB vertebral establecida. Adicionalmente, ilustra la importancia de considerar la TB vertebral entre los diagnósticos diferenciales del dolor dorsolumbar crónico, incluso en personas previamente sanas y sin

Extracción de datos de los artículos incluidos para la elaboración del artículo							
Tabla 1. Características de los estudios incluidos en informe de Caso							
No.	Autores	Título y tipo de artículo e idioma	Año y País	Revista y Base de datos	Objetivo	Metodología	Resultados/Conclusiones
							inmunosupresión documentada. La sospecha clínica con el apoyo de pruebas de imagen permitirá hacer un diagnóstico y tratamiento oportuno, evitando así complicaciones que prolongan la estancia hospitalaria y afectan negativamente la calidad de vida.
10	Correa Barrera, Juan José	español, sospecha mal y acertadas. Tuberculosis ósea como causa de dolor lumbar crónico	2022, España	Dialnet	Presentar un caso de tuberculosis ósea como causa de dolor lumbar crónico	Revisión de caso clínico	La tuberculosis ósea puede presentarse como dolor lumbar crónico, siendo necesario un diagnóstico diferencial exhaustivo.

Extracción de datos de los artículos incluidos para la elaboración del artículo							
Tabla 1. Características de los estudios incluidos en informe de Caso							
No.	Autores	Título y tipo de artículo e idioma	Año y País	Revista y Base de datos	Objetivo	Metodología	Resultados/Conclusiones
11	Dra. Arianna Rosales Oliva	Español: Tuberculosis vertebral o mal de Pott en una paciente adulta. revisión de caso	2020, Cuba	Scielo	Clasificar los principales síntomas iniciales de la patología	Exposición de caso y bibliografía	No suele tener tendencia progresiva solamente en los casos de profunda decadencia orgánica, pues trae consigo extensos aplastamientos vertebrales. Frecuentemente ocurre, que estas lesiones se mantienen estacionarias y se presentan fenómenos de reacción defensiva.
12	Daniel Lorely Reyes Hernández	Español: Tuberculosis extrapulmonar, ósea e intestinal. Informe de caso. revisión de caso	2024, Cuba	Scielo	Exponer caso clínico de presentación atípica	Exposición de caso y bibliografía	Ya que la presentación puede ser atípica. Un diagnóstico oportuno (mediante biopsia, cultivos, estudios de imagen) y el tratamiento antituberculoso adecuado permiten mejoras, previniendo complicaciones graves.

Extracción de datos de los artículos incluidos para la elaboración del artículo							
Tabla 1. Características de los estudios incluidos en informe de Caso							
No.	Autores	Título y tipo de artículo e idioma	Año y País	Revista y Base de datos	Objetivo	Metodología	Resultados/Conclusiones
13	Zúñiga-Rosas MA, Cámara-Reyes	Español: Tuberculosis pulmonar y ósea multifocal en un paciente inmunocompetente: Reporte de caso.	2024, Perú	Scielo	Discutir caso clínico de características multifocales que presenta dificultad diagnóstica	Discusión de caso y revisión bibliográfica.	La importancia de considerar la tuberculosis extrapulmonar ósea incluso en regiones anatómicas atípicas, especialmente en áreas donde la TB es endémico, para evitar diagnósticos erróneos. Además, indica que el uso de pruebas moleculares (como GeneXpert MTB/RIF) y de estudios imagenológicos/anatomopatológicos es clave para confirmar el diagnóstico oportunamente.
14	Flores Verónica; Trullas, María Florencia	Español: Tuberculosis extrapulmonar: Presentación atípica de compromiso de la médula ósea.	2023, Argentina	Scielo	Exponer caso de presentación atípica reforzando cualidades diagnósticas.	Discusión de caso	De presenta un caso clínico de incidencia muy rara con compromiso extrapulmonar de TB en la médula ósea sin inmunocompromiso conocido. Se requiere de un alto índice de sospecha de TB y descartar otras enfermedades hematológicas

Extracción de datos de los artículos incluidos para la elaboración del artículo							
Tabla 1. Características de los estudios incluidos en informe de Caso							
No.	Autores	Título y tipo de artículo e idioma	Año y País	Revista y Base de datos	Objetivo	Metodología	Resultados/Conclusiones
		revisión de caso					
15	Gustavo Tapia-Sequeiros	Español: Rendimiento diagnóstico de las técnicas de tinción Ziehl-Neelsen y Auramina-Rodamina en la detección de tuberculosis pulmonar y extrapulmonar. revisión de caso	2025, Perú	SciELO salud pública	Identifica sensibilidad diagnóstica de pruebas específicas en tb	Verificación de datos epidemiológicos	Se observó que la tinción de Ziehl-Neelsen y la tinción Auramina-Rodamina tienen un rendimiento diagnóstico moderado para muestras pulmonares y extrapulmonares. Al comparar los resultados de ambas técnicas de microscopía, observamos una capacidad diagnóstica ligeramente superior con la tinción de Auramina-Rodamina. Además, ambas tinciones mostraron una excelente especificidad, pero una baja sensibilidad. Por lo tanto, se recomienda evaluar la implementación de nuevas alternativas

Extracción de datos de los artículos incluidos para la elaboración del artículo							
Tabla 1. Características de los estudios incluidos en informe de Caso							
No.	Autores	Título y tipo de artículo e idioma	Año y País	Revista y Base de datos	Objetivo	Metodología	Resultados/Conclusiones
							diagnósticas, que incluyan el uso de pruebas moleculares de procesamiento rápido y rendimiento diagnóstico adecuado para detectar tuberculosis, previa evaluación de los costos asociados.
16	M. Sardiñas Aragón	Español: Identificación de especies del género Mycobacterium asociadas a infección pulmonar y extrapulmonar. revisión de caso	2024, Argentina	Scielo	Identificar patógenos en enfermedad pulmonar y extrapulmonar	Verificación de datos epidemiológicos	Ambas técnicas logran el acortamiento del tiempo diagnóstico, lo que permite la implementación temprana del tratamiento adecuado. MTB sigue siendo el mayor agente causal de infecciones por micobacterias en humanos. Los especialistas deben efectuar una búsqueda más intensa de este tipo de infección ya sea pulmonar como extrapulmonar y tener en cuenta que estas pueden aparecer tanto en pacientes inmunocompetentes o inmunodeficientes. D

Extracción de datos de los artículos incluidos para la elaboración del artículo							
Tabla 1. Características de los estudios incluidos en informe de Caso							
No.	Autores	Título y tipo de artículo e idioma	Año y País	Revista y Base de datos	Objetivo	Metodología	Resultados/Conclusiones
17	Alejandro Hernández-Solís	Español: Tuberculosis extrapulmonar: un problema de salud pública. revisión de caso	2023, Chile	scielo	Exponer los tipos de tuberculosis extrapulmonar	Revisión bibliográfica y de caso	A pesar de que en los últimos años se ha establecido la estrategia de la OMS para reducir la mortalidad y la incidencia de la TB, tal reducción podrá ser visible cuando exista un número más preciso de pacientes diagnosticados y los centros hospitalarios de primer y segundo nivel de atención, si se tiene la sospecha para el diagnóstico de TB
18	Portman-Santos D	Inglés, Bone tuberculosis, in patients with no prior history of tuberculosis	2023, México	Medigraphic	Presentar un caso de tuberculosis ósea en pacientes sin antecedentes de tuberculosis	Revisión de caso clínico	La tuberculosis ósea primaria es rara y puede presentarse en pacientes sin antecedentes de tuberculosis.

Extracción de datos de los artículos incluidos para la elaboración del artículo							
Tabla 1. Características de los estudios incluidos en informe de Caso							
No.	Autores	Título y tipo de artículo e idioma	Año y País	Revista y Base de datos	Objetivo	Metodología	Resultados/Conclusiones
19	Zindya Barrientos	Tuberculosis vertebral un desafío diagnóstico.	2022, Perú	J Neurosurg	Describir las dificultades para el diagnóstico de tuberculosis extrapulmonar	Reporte de caso y revisión bibliográfica	La tuberculosis espinal atípica puede presentar un dilema diagnóstico, debido a descripciones insuficientes en la bibliografía, el diagnóstico de la tuberculosis espinal atípica sigue siendo difícil, lo que podría conducir a un tratamiento inadecuado, especialmente con respecto a la elección de esquemas de tratamiento y opciones quirúrgicas. Por lo tanto, la confirmación histopatológica es imprescindible para un adecuado manejo posterior
20	Adysla Bel Camacho Ayola, Leonardo Fabio Acosta	Tuberculosis extrapulmonar características epidemiológicas	2022, Perú	Ciencia latina	Identificar características epidemiológicas de tuberculosis extrapulmonar	revisión bibliográfica	La tuberculosis se presenta como la gran imitadora por su amplio espectro de manifestaciones clínicas pudiendo simular otras enfermedades como

Extracción de datos de los artículos incluidos para la elaboración del artículo							
Tabla 1. Características de los estudios incluidos en informe de Caso							
No.	Autores	Título y tipo de artículo e idioma	Año y País	Revista y Base de datos	Objetivo	Metodología	Resultados/Conclusiones
	Betin, José Luis Diaz						<p>procesos neoplásicos, tanto en pacientes con o sin factores de riesgo claros, e incluso sin condiciones de inmunocompromiso conocidas, lo que hace mandatorio un abordaje integral de los pacientes, basados en una excelente historia clínica, un examen físico completo y el apoyo de ayudas diagnósticas en las cuales se debe incluir siempre el estudio histopatológico y cultivo para micobacteria</p> <p>-</p> <p>cuando estemos ante lesiones líticas en hueso, con el fin de hacer un diagnóstico certero y oportuno disminuyendo así morbimortalidad en los pacientes, especialmente en los</p>

Extracción de datos de los artículos incluidos para la elaboración del artículo							
Tabla 1. Características de los estudios incluidos en informe de Caso							
No.	Autores	Título y tipo de artículo e idioma	Año y País	Revista y Base de datos	Objetivo	Metodología	Resultados/Conclusiones
							países endémicos para TB.
21	Dolores Rodríguez-Pardo.	Inglés. Tuberculosis ósea y articular	2012, España.	European Spine Journal	Describir los tipos de tuberculosis ósea y características clínicas	Revisión bibliográfica	La tuberculosis espinal sigue siendo una manifestación extra espinal relativamente común de la tuberculosis espinal que requiere un alto grado de sospecha para evitar complicaciones neurológicas y la necesidad de cirugía.
22	Dante Deras-Ramos, Marco A Cantú-Flores, Andrés Hernández-Avitia, Juan de	Español, Tuberculosis extrapulmonar que se presenta como un absceso inguinal	2022, México.	Cirujano general	Describir las características de tuberculosis extrapulmonar que se presenta un absceso inguinal	Presentación de caso y revisión bibliográfica	Es importante conocer todos los auxiliares diagnósticos al alcance que ayuden a afinar el abordaje de un padecimiento complejo e inusual, el cual debe siempre considerarse en poblaciones donde la incidencia de esta enfermedad es alta. Este

Extracción de datos de los artículos incluidos para la elaboración del artículo							
Tabla 1. Características de los estudios incluidos en informe de Caso							
No.	Autores	Título y tipo de artículo e idioma	Año y País	Revista y Base de datos	Objetivo	Metodología	Resultados/Conclusiones
	Dios Díaz-Rosales						caso representa la dificultad diagnóstica de este padecimiento y expone la problemática de los pacientes sin diagnóstico, quienes tienen que pasar por un trayecto largo y tortuoso hasta llegar al tratamiento adecuado
23	Antonio Rosales - Castillo, María Rosario Javier Martínez, Miguel Ángel López-Ruz	Español, Tuberculosis de la pared torácica: una localización extrapulmonar rara	2020, España	Medicina clínica	Identificar características de tuberculosis de pared torácica	Carta al editor	Ante una destrucción inexplicada del carpo debemos de plantearnos a la tuberculosis osteoarticular como uno de los posibles diagnósticos diferenciales. El examen histológico es indispensable para efectuar un diagnóstico de certeza, siendo el tratamiento antituberculoso efectivo y de primera elección en la mayoría de los casos, reservando la cirugía

Extracción de datos de los artículos incluidos para la elaboración del artículo							
Tabla 1. Características de los estudios incluidos en informe de Caso							
No.	Autores	Título y tipo de artículo e idioma	Año y País	Revista y Base de datos	Objetivo	Metodología	Resultados/Conclusiones
							para los casos seleccionados
24	Cataño J., Sánchez-Bautista J.	Inglés, Osteoarticular Tuberculosis	2022, Túnez	American Journal of Tropical Medicine and Hygiene	Describir la tuberculosis osteoarticular	Revisión de caso y bibliografía	La tuberculosis osteoarticular es una forma rara de tuberculosis extrapulmonar, que representa el 2-3% de los casos, con la cadera y la rodilla siendo las articulaciones más comúnmente afectadas.
25	Payne K., Yang J.	Inglés, Osteoarticular tuberculosis: a case report and discussion	2022, Canadá	PubMed	Presentar un caso de tuberculosis osteoarticular	Estudio de caso	La tuberculosis osteoarticular puede imitar otras condiciones, lo que dificulta su diagnóstico, especialmente en pacientes sin antecedentes de tuberculosis.

Extracción de datos de los artículos incluidos para la elaboración del artículo							
Tabla 1. Características de los estudios incluidos en informe de Caso							
No.	Autores	Título y tipo de artículo e idioma	Año y País	Revista y Base de datos	Objetivo	Metodología	Resultados/Conclusiones
26	Kabore C., Poncin M., Hurtgen B., Moerman F., Moonen M.	Inglés, Osteoarticular tuberculosis nosology and diagnostic pitfalls	2020, Bélgica.	Revue Médicale de Liège	Analizar la nosología y los desafíos diagnósticos de la tuberculosis osteoarticular	Revisión de literatura y caso clínico	La tuberculosis osteoarticular es una manifestación clínica de la tuberculosis extrapulmonar, que ocurre durante la diseminación linfática-hematógena de Mycobacterium tuberculosis desde una infección primaria pulmonar o reactivación de una infección latente.
27	André N. Vis	Revisión de caso, inglés, Osteoarticular tuberculosis: a case report and discussion	2022, Canadá	Dialnet	Presentar un caso de tuberculosis osteoarticular	Revisión de caso clínico	La tuberculosis osteoarticular puede presentarse como dolor lumbar crónico, siendo necesario un diagnóstico diferencial exhaustivo
28	G. Kim, K. E. Lee, A. Shah, J. Seidelman.	Revisión de caso, Inglés Tuberculosis Osteomyelitis of the Wrist	EEUU 2024	The Permanente Journal / PubMed / PMC	Describir un caso inusual de osteomielitis del carpo por Mycobacterium tuberculosis	Revisión de caso clínico	Considerar etiologías atípicas para osteomielitis crónica; el manejo combinado (quirúrgico + tratamiento antituberculoso) permitió mejoría clínica

Extracción de datos de los artículos incluidos para la elaboración del artículo							
Tabla 1. Características de los estudios incluidos en informe de Caso							
No.	Autores	Título y tipo de artículo e idioma	Año y País	Revista y Base de datos	Objetivo	Metodología	Resultados/Conclusiones
					en contexto de coinfección		
29	W. Bouaicha, S. Nouicer, M. Jlidi, I. Chaabane, S. Bachrouch	Revisión de caso, inglés, Extra espinal Osteoarticular Tuberculosis: A Diagnostic and Terapéutica Series-	2023, Túnez	International Journal of Mycobacteriology (LWW) / PubMed	Presentar la experiencia de casos con tuberculosis osteoarticular extra espinal (ESOTB), enfatizando los desafíos diagnósticos y terapéuticos	Revisión de caso clínico.	En la mayoría de los casos, el tratamiento antituberculoso prolongado fue suficiente para la curación sin recaída; cirugía fue usada solo en un caso para drenaje de absceso
30	A. Gain, I. K. Dhammi, A. K. Jain, R. Arora, S. Saurav, A.	Tubercular Osteomyelitis of Navicular Bone: A Rare Site for Bone Tuberculosis	2024, India	Journal of Orthopaedic Case Reports / PubMed / JOCR	Reportar un caso raro de osteomielitis tuberculosa del hueso navicular del pie, sin afectación pulmonar	Revisión de caso clínico.	Si el diagnóstico es temprano, el tratamiento antituberculoso (sin cirugía) puede conducir a buena recuperación funcional; destaca la necesidad de sospecha ante lesiones líticas no específicas

Extracción de datos de los artículos incluidos para la elaboración del artículo							
Tabla 1. Características de los estudios incluidos en informe de Caso							
No.	Autores	Título y tipo de artículo e idioma	Año y País	Revista y Base de datos	Objetivo	Metodología	Resultados/Conclusiones
	Bhargava						

Anexo 3. Póster científico



Universidad de El Salvador Facultad Multidisciplinaria Oriental
Departamento de Medicina
Doctorado en Medicina
 Artículo de revisión de caso
Manifestaciones óseas como presentación inicial de tuberculosis extrapulmonar

Autores: David Antonio Parada Torres
Orcid: <https://orcid.org/0009-0005-0426-4083>
Correos: pt18001@ues.edu.sv

Gerardo Ernesto Oviedo de la O
Orcid: <https://orcid.org/0009-0005-5211-6595>
od17009@ues.edu.sv

Introducción

La tuberculosis continúa siendo un importante problema de salud pública a nivel mundial, la tuberculosis esquelética representa entre el 1 % y el 3 % de todos los casos de TB, lo que dificulta su reconocimiento oportuna con una alta carga de enfermedad en regiones endémicas como El Salvador. Aunque la forma pulmonar es la presentación más frecuente y mejor reconocida, las manifestaciones extrapulmonares representan un desafío diagnóstico significativo. Se tiene como **objetivo** presentar un caso de tuberculosis ósea como manifestación inicial de enfermedad extrapulmonar, destacando su relevancia clínica y la necesidad de fortalecer las capacidades diagnósticas mediante formación continua y protocolos actualizados.

Presentación del caso

Paciente femenina de 67 años de edad que consulta en junio de 2024 con historia de 3 años de notar aparición de masa sólida a nivel de región torácica, la cual describe iniciar del tamaño de la punta del dedo de la mano (1 cm aprox) y aumentar su volumen progresivamente de manera lenta sin provocarle dolor ni notar cambios de coloración en estructuras adyacentes.

Paciente decide consultar debido a que el último mes nota crecimiento de la masa a un ritmo mayor triplicando su tamaño manteniendo su consistencia y coloración, acompañado de inicio de dolor leve al contacto y pérdida de peso no cuantificada.

Intervención terapéutica

La paciente es evaluada por cirugía oncológica en hospital de tercer nivel quienes refieren para evaluación por cirugía cardiotorácica e indican biopsia y toma de genexpert con resultado positivo para tuberculosis. Posteriormente la paciente es evaluada por infectología indicando iniciar tratamiento de primera fase con isoniazida 75 mg, rifampicina 150 mg, pirazinamida 400 mg y etambutol 275 mg 5 tabletas cada día a excepción de los días domingo con seguimiento médico y control en primer nivel a los 2, 4 y 6

Discusión

Se estima que la tuberculosis osteoarticular representa entre el 20 % y el 35 % de los casos de tuberculosis extrapulmonar y entre el 1 % y el 6 % de los casos de tuberculosis en general. A pesar de ser una enfermedad prevenible y curable, la tuberculosis continúa figurando entre las primeras diez causas de mortalidad a nivel mundial.

El hecho de que esta patología persista como un importante problema de salud pública, a pesar de la disponibilidad de tratamientos efectivos y accesibles, resalta la necesidad de fortalecer el diagnóstico oportuno, especialmente en sus formas extrapulmonares. La demora entre el inicio de los síntomas, su identificación y el comienzo del tratamiento puede disminuir significativamente la eficacia terapéutica y aumentar las complicaciones.

Estudios de imagen

Tomografía computarizada: Lesión de aspecto neoplásico en región preesternal con componente intratorácico que se extiende a ambos hemitórax predominando en derecho con infiltración pleural, haciendo énfasis en que se requiere un estudio histológico.

Referencias bibliográficas

- Zendeoui A, Oueslati A, Tounsi A, Saadi S, Znaoui T, Nouisri L. Knee tuberculosis: A misleading clinical entity (case report). *International Journal of Surgery Case Reports*. 2022 Jul;96:107236. DOI: [10.1016/j.ijscr.2022.107236](https://doi.org/10.1016/j.ijscr.2022.107236)
- Payne K, Yang J. Osteoarticular tuberculosis: a case report and discussion. *CMAJ*. 2002;166(5):628-30. Disponible en: <https://www.cmaj.ca/content/166/5/628>

Intervención terapéutica

La paciente es evaluada por cirugía oncológica en hospital de tercer nivel quienes refieren para evaluación por cirugía cardiotorácica e indican biopsia y toma de genexpert con resultado positivo para tuberculosis. Posteriormente la paciente es evaluada por infectología indicando iniciar tratamiento de primera fase con isoniazida 75 mg, rifampicina 150 mg, pirazinamida 400 mg y etambutol 275 mg 5 tabletas cada día a excepción de los días domingo con seguimiento médico y control en primer nivel a los 2, 4 y 6

Artículo completo disponible:





Figura 1. Radiografía de tórax pa