

UNIVERSIDAD DE EL SALVADOR
FACULTAD DE CIENCIAS AGRONÓMICAS

UNIDAD DE INVESTIGACIÓN

NOMBRE DE LA INVESTIGACIÓN

Código: PI-V-2023

Determinación de parámetros hematológicos en serpientes cascabel (*Crotalus simus*) bajo cuidado humano en el Laboratorio de Entomología de Vectores del Centro de Investigación y Desarrollo en Salud de la Universidad de El Salvador

TITULO A OBTENER: Licenciatura en Medicina Veterinaria y Zootecnia.

AUTORES:

Nombres, apellidos	Institución y dirección	Teléfono y e-mail	Firma
Br. Cinthya Mercedes Hernández Doñán HD17002	Blvd constitución, pasaje las arboledas, casa #7, San Salvador	7434-1928 hd17002@ues.edu.sv	
Br. Hazel Andrea Hernández Reyes HR17002	Calle México, Ave. Vanconcelos, #1025 B, San Salvador	7556-6653 hr16007@ues.edu.sv	
M.Sc M.V.Z. Carlos David López Salazar	Universidad de El Salvador, Facultad de C.C Agronómicas	78618828 david.salazar@ues.edu.sv	
M.Sc. M.V.Z. José Miguel Chopin Rodríguez	Universidad Alberto Masferrer, Facultad de Medicina Veterinaria y Zootecnia	7768-6632 soychopin@gmail.com	
Lic. Ana Miriam González Pérez	Centro de Investigación y Desarrollo en Salud, UES	7713-5315 miriam.gonzalez@ues.edu.sv	

Visto Bueno:

Coordinadora de Procesos de Graduación del Departamento	
MVZ. Fernando Javier Flores Alvarenga	Firma:
Director General de Procesos de Graduación de la Facultad	
Ing. M. Sc. Ever Alexis Martínez Aguilar	Firma:
Jefa del Departamento de Medicina Veterinaria	
M.SP. MVZ. María José Vargas Artiga	Firma:
Sello:	
Lugar y fecha: Ciudad Universitaria, octubre 2025	

Parámetros hematológicos y morfología celular de serpiente cascabel (*Crotalus simus*) bajo cuidado humano en El Salvador

Hernández Doñán HD¹, Hernández Reyes HR¹, López Salazar LS², Chopin Rodríguez CR³, González Pérez GP⁴.

RESUMEN

Esta investigación describe, por primera vez en El Salvador, parámetros hematológicos y morfología celular de la serpiente cascabel centroamericana (*Crotalus simus*) mantenida bajo cuidado humano. Entre febrero y abril de 2024 se recolectaron muestras sanguíneas de la vena coccígea caudal de ocho ejemplares (machos y hembras; adultos y juveniles) alojados en el Laboratorio de Entomología de Vectores del Centro de Investigación y Desarrollo en Salud. Se evaluaron recuentos eritrocitarios, leucocitarios y trombocitarios mediante cámara de Neubauer, así como hematocrito, hemoglobina e índices eritrocitarios. Además, se elaboraron frotis sanguíneos teñidos con tinción de Wright para la identificación morfológica de células de las líneas roja y blanca. Los resultados evidenciaron variaciones atribuibles a respuestas fisiológicas asociada al estrés. La morfología celular observada coincidió con reportes previos para la familia *Viperidae*, destacando eritrocitos elípticos nucleados, linfocitos predominantes y presencia de azurófilos. Estos datos constituyen una referencia inicial para el monitoreo clínico y el manejo sanitario de la especie bajo cuidado humano.

Palabras clave: Hematología, morfología celular, serpiente cascabel

ABSTRACT

This research describes, for the first time in El Salvador, the hematological parameters and cellular morphology of the Central American rattlesnake (*Crotalus simus*) maintained under human care. Between February and April 2024, blood samples were collected from the caudal coccygeal vein of eight specimens (males and females; adults and juveniles) housed at the Vector Entomology Laboratory of the Center for Research and Development in Health. Erythrocyte, leukocyte, and thrombocyte counts were assessed using a Neubauer chamber, along with hematocrit, hemoglobin, and erythrocyte indices. In addition, blood smears were prepared and stained with Wright's stain for the morphological identification of red and white blood cell lines. The results revealed variations attributable to physiological responses associated with stress. The observed cellular morphology was consistent with previous reports for the *Viperidae* family, highlighting nucleated elliptical erythrocytes, predominant lymphocytes, and the presence of azurophils. These data provide an initial reference for clinical monitoring and health management of the species under human care.

Keywords: hematology, cell morphology, rattlesnake

¹ Universidad de El Salvador, Facultad de Ciencias Agronómicas, Departamento de Medicina Veterinaria, tesista.

² Universidad de El Salvador, Facultad de Ciencias Agronómicas, Departamento de Medicina Veterinaria, M. Sc. MVZ.

³ Universidad Alberto Masferrer, Facultad de Medicina Veterinaria, M. Sc. MVZ.

⁴ Centro de investigación y Desarrollo en Salud de la Universidad de El Salvador, coordinadora del LEV

INTRODUCCIÓN

La serpiente cascabel centroamericana (*Crotalus simus*) es una especie de serpiente venenosa perteneciente a la subfamilia de las víboras de foseta (*Crotalinae*). Esta especie se distribuye ampliamente en regiones tropicales y subtropicales de América Central, donde cumple un rol ecológico importante. En El Salvador, actualmente se encuentra categorizada como una especie en peligro de Extinción, según el Ministerio de Medio Ambiente y Recursos Naturales (MARN, 2023). Las mordeduras de esta serpiente venenosa constituyen un problema de salud pública a nivel nacional, especialmente en zonas rurales donde el acceso a servicios médicos puede ser limitado.

En El Salvador, según Chirino (2022), la mayoría de los casos de mordeduras por serpiente venenosa se registra durante la temporada de lluvias y afectan principalmente a poblaciones vulnerables que habitan en áreas agrícolas. A pesar de la relevancia médica y ecológica de la serpiente Cascabel (*Crotalus simus*), los estudios hematológicos en esta especie son escasos en la región centroamericana, y particularmente inexistentes en El Salvador; siendo la hematología una herramienta fundamental para la evaluación del estado general de salud en todas las especies incluyendo a los reptiles siendo este último grupo el menos estudiado hasta el momento. En ese sentido, la investigación tuvo como objetivo determinar los parámetros hematológicos de ejemplares de *Crotalus simus* mantenidos bajo cuidado humano en el Laboratorio de Entomología de Vectores del Centro de Investigación y Desarrollo en Salud. Para ello, se recolectaron muestras de ocho individuos, los cuales fueron clasificados por sexo y grupo etario, con el fin de obtener valores mínimos, medios y máximos en su perfil hematológico, así mismo, se llevó a cabo un análisis de la morfología celular de la línea blanca y roja.

MATERIALES Y MÉTODOS

El estudio dio inicio en febrero 2024 en el Laboratorio de Entomología de Vectores del Centro de Investigación y Desarrollo en Salud de la Universidad de El Salvador (13°43'05"N, 89°12'11"O). Se tomó dos muestras sanguíneas entre los meses de febrero y abril del 2024 de ocho ejemplares de *Crotalus simus* (machos y hembras, adultos y juveniles), mantenidos bajo cuidado humano como modelos de estudio en condiciones controladas de temperatura y humedad relativa, estos ejemplares están en constante monitoreo de su estado de salud general con exámenes coproparasitológicos de rutina desparasitaciones y vitaminación, exámenes físicos y dieta a base de roedores de laboratorio. Es importante recalcar que en esta investigación no se consideraron los factores de ambiente en los recintos y época del año, como variables que influyen en los resultados hematológicos. La contención física se efectuó con ganchos herpetológicos, Tong y tubos acrílicos, una vez introducido el ejemplar en el tubo de restringe su movilidad. Las muestras sanguíneas se obtuvieron mediante punción de la vena coccígea caudal con jeringas estériles de 3 cc y 1 cc, con precaución de no puncionar hemipenes en caso de machos

y con las glándulas almizcleras para evitar contaminación de muestra o tener efectos adversos en la serpiente (Heatley, 2020), recolectando volúmenes no mayores al 1% del peso corporal, no mayores a 1 ml en ejemplares con peso vivo de más de 1 kilogramo. Se emplearon agujas de 25G en juveniles y 21G en adultos. Las muestras fueron depositadas en tubos con heparina de litio como anticoagulante.

Los frotis sanguíneos se prepararon manualmente, se tiñeron con colorante de Wright debido a su coloración policromática para evidenciar diferentes estructuras celulares, permitiendo diferenciar entre eritrocitos, trombocitos y el grupo de leucocitos, se observaron en el objetivo 1000x con aceite de inmersión para la identificación morfológica de los glóbulos blancos y rojos (Hernández et al, 2014; Rivadeneyra *et al*, 2020).

El recuento celular de eritrocitos, leucocitos y trombocitos se realizó en cámara de Neubauer modificada (Martínez-Silvestre *et al*, 2011; Gómez 2015 y Bos, 2019), utilizando diluciones en relación 1:200 es decir; una parte de sangre en 200 de solución de Natt y Herrick, mezclando 10 microlitros de sangre y aforando hasta 2 ml de diluyente, este diluyente esta descrito para el uso específico en aves, reptiles y peces debido a sus características tanto como diluyente así como colorante de la muestra, permitiendo realizar recuentos en simultaneo de línea blanca, línea roja y trombocitos ya que permite diferenciar las estructuras celulares y reducir el tiempo de recuento y preparación de la muestra (Natt y Herrick citado por Martínez-Silvestre et, al, 2011; Heatley J. 2020). Tras homogeneizar la muestra se colocó una gota en la cámara de Neubauer, se dejó sedimentar 5 minutos y luego se observó en el objetivo 40x. el recuento de eritrocitos se realizó en la cuadrícula central de 5 x 5 en los cuatro cuadrantes de las esquinas y el central, en cuanto a trombocitos y leucocitos se realizó los recuentos en los cuatro cuadrantes mayores de la cámara de Neubauer.

El hematocrito se determinó utilizando microcapilares con muestras sanguíneas de los ejemplares, las cuales se centrifugaron a 12,000 g durante 5 minutos, posteriormente se midió el hematocrito mediante una tabla de lectura de microhematocrito en capilares para determinar su porcentaje.

Por ultimo los valores de hemoglobina, volumen corpuscular medio (VCM), hemoglobina corpuscular media (HCM) y concentración de hemoglobina corpuscular media (CHCM) se calcularon mediante fórmulas estándar.

Los datos obtenidos se analizaron mediante estadística descriptiva, utilizando el software Microsoft Excel para el procesamiento y análisis de los datos, obteniendo los valores mínimos, medios y máximos y se realizó la desviación estándar para medir la dispersión de estos datos respecto a su media.

RESULTADOS Y DISCUSIÓN

Los resultados obtenidos para *parámetros hematológicos en serpiente cascabel (Crotalus simus) bajo cuidado humano en el Laboratorio de Entomología de Vectores del Centro de Investigación y Desarrollo en Salud de la Universidad de El Salvador* obtenidos por medio de recuento manual en cámara de Neubauer se presentan en el Cuadro 1.

Cuadro 1. Parámetros hematológicos de serpiente cascabel (<i>Crotalus simus</i>) bajo cuidado humano en El Salvador.								
Adultos	Eritrocitos cel / μ L	Leucocitos cel / μ L	trombocitos cel / μ L	HTC %	Hb g/dl	VCM fL	MCH Pg	MCHC g/dl
	3,541.250 +/-	11,200+/-	18,026+/-	31,5+/-	10,5+/-	128+/-	38,8+/-	31,5+/-
	1,154,082	9,347	15,145	9.4	3.4	59.4	18.67	0.54
Juveniles								
	3,752,500+/-	3,850+/-	6,737+/-	29,13 +/-	9,7+/-	142+/-	39,9+/-	32+/-
	1,038,511.	2,280	1,969	5.5	1.86	44.77	14.43	0.75
Hembras								
	3,748,750 +/-	4,125 +/-	7,218 +/-	32.62 +/-	10.9 +/-	113.62 +/-	36.37 +/-	31.62 +/-
	1,242,711	857.8	1,500	13.47	4.48	67.86	21.56	0.41
Machos								
	3,377,500+/-	10,925+/-	17,544+/-	28+/-	9.32+/-	125.62 +/-	42.25 +/-	31.75 +/-
	1,024,295	8.502.	15,705	5.02	1.68	43.17	10.68	0.82

Eritrocitos. Se obtuvo un promedio por encima de los rangos reportados para la especie *Crotalus simus* por Gómez (2015) que se reporta valores máximos de 1,088,000 cel / μ L. Además, tanto en hembras como en machos se reportan valores de eritrocitos por encima del rango reportado. Estos resultados sugieren policitemia, trastorno que podría ser asociado por diversas condiciones como adaptaciones fisiológicas hasta enfermedades patológicas. Mader (2006) sugiere que una de las causas más frecuentes de policitemia en reptiles es debido a deshidratación lo que hace que la concentración de glóbulos rojos aumente en relación con la cantidad de líquido disponible. Alves, 2014, sugiere que la contracción esplénica podría ser una respuesta a factores estresantes, resultando en una concentración elevada de hematocrito y ocasionando una policitemia absoluta transitoria.

Trombocitos. Se obtuvo un valor promedio dentro del rango reportado para la especie por Gómez (2015), que varía entre 3,900 cel/ μ L a 20,100 cel/ μ L. Los trombocitos no solo desempeñan un papel crucial en la formación del

trombo para la coagulación sanguínea y cicatrización de heridas, para el caso de los reptiles, en condiciones de anemias también pueden adquirir la capacidad de transportar oxígeno, compensando la demanda generada por la pérdida eritrocitaria e incluso pueden actuar como células fagocitarias ante determinadas condiciones (Martínez-Silvestre *et al*, 2011; Heatley J, 2020; Campbell y Grant 2022). Se observó una trombocitosis en dos ejemplares machos adultos, estos valores podrían estar relacionados a cambios en la dieta proporcionada, posible insuficiencia de reticulocitos; no obstante, una trombocitosis persistente durante un período prolongado podría ser indicativa de una enfermedad crónica no diagnosticada, tal como lo señala Bos (2019).

Leucocitos. El valor leucocitario se reportó por debajo del rango reportado por Gómez (2015) de 13,000 cel / μ L y 45,000 cel / μ L. Se observó una leucopenia marcada en tres ejemplares juveniles dentro de la investigación; Martínez-Silvestre *et al* (2011) menciona que esta disminución en el conteo leucocitario puede ser secundaria a enfermedades asociadas con inmunosupresión, estrés o animales jóvenes susceptibles a inmunosuprimirse o malnutrición. En algunos casos, este fenómeno también puede ocurrir durante períodos de estivación, debido a la reducción de la actividad en épocas de calor.

En los resultados obtenidos de hematocrito, hemoglobina e índices eritrocitarios, las variables asociadas a edad y sexo no se consideraron influyentes para el análisis de los valores obtenidos, debido a que no hubo alteraciones que se asocien a las variables mencionadas.

Hematocrito. En serpientes adultas se obtuvieron valores dentro del rango reportado para la especie, que varía entre 16% a 36%, así mismo, para juveniles se encuentran dentro del rango reportado, que varía entre 22% a 30% por Gómez (2015). Según Martínez-Silvestre *et al* (2011), una elevación del hematocrito es indicativo de hemoconcentración o policitemia, mientras que niveles bajos pueden ser indicativos de procesos relacionados con anemias.

Hemoglobina. En serpientes adultas se obtuvo levemente por encima del rango reportado para la especie, que varía entre 6.4g/dl a 10.40g/dl, así mismo el valor obtenido de hemoglobina en serpientes juveniles se encontró dentro del rango superior reportado para la especie, que varía entre 3.5 g/dl a 9.5g/dl por Gómez (2015). La elevación de hemoglobina está directamente influenciada al aumento de eritrocitos evidenciado en los valores obtenidos.

Volumen corpuscular medio (VCM). El valor obtenido para serpientes adultas se encuentra dentro de los parámetros reportados para el mismo género, de diferente especie, Troiano (1997) reporta para la especie *Crotalus durissus terrificus* en serpientes adultas de 83 fL a 207 fL y en serpientes juveniles se reporta 69 fL a 171 fL.

Contenido Corpuscular Medio de Hemoglobina (MCH). Se obtuvieron valores inferiores en esta investigación para serpientes adultas y juveniles a lo reportado para el mismo género, diferente especie. Troiano (1997) reporta para la especie *Crotalus durissus terrificus* en serpientes adultas de 57 pg a 91 pg y en serpientes juveniles se reporta 53 a 79 pg. Lo que podría asociarse a la policitemia absoluta transitoria. Un número alto de eritrocitos puede hacer el MCH se encuentre aparentemente bajo por hemoconcentración. Alteración que puede deberse a factores estresantes durante la manipulación para la extracción (Martínez-Silvestre *et al*, 2011); o podría indicar deficiencia de hierro (Rubén, 2018).

Concentración de Hemoglobina Corpuscular Media (MCHC). Los valores obtenidos en la investigación para serpientes adultas y juveniles se

encontraron inferiores a lo reportado para el mismo género, diferente especie. Troiano (1997) reporta para la especie *Crotalus durissus terrificus* en serpientes adultas de 46 g/dL a 57 g/dL, en juveniles 46 g/dL a 62 g/dL, reflejando una alteración fisiológica temporal por hemoconcentración, además la respuesta regenerativa eritrocitaria en los reptiles parece ser más lenta que en mamíferos y una vida promedio de 600 a 800 días y una renovación más lenta (Martínez-Silvestre et al, 2011; Álvarez, 2011 y Heatley J, 2020).

Por tanto, a pesar de observarse un MCH y MCHC por debajo del rango de referencia, los valores de hemoglobina junto con un recuento elevado de eritrocitos y VCM conservado indican que la disminución de los índices corpusculares refleja un fenómeno de hemoconcentración asociado a policitemia absoluta transitoria, más que una hipocromía verdadera o un déficit disfuncional de la hemoglobina.

Morfología celular

La morfología celular de serpiente cascabel (*Crotalus simus*), obtenida bajo cuidado humano en el Laboratorio de Entomología de Vectores del Centro de Investigación y Desarrollo en Salud de la Universidad de El Salvador, observada en frotis sanguíneo con tinción de Wright se muestra en la figura 1.

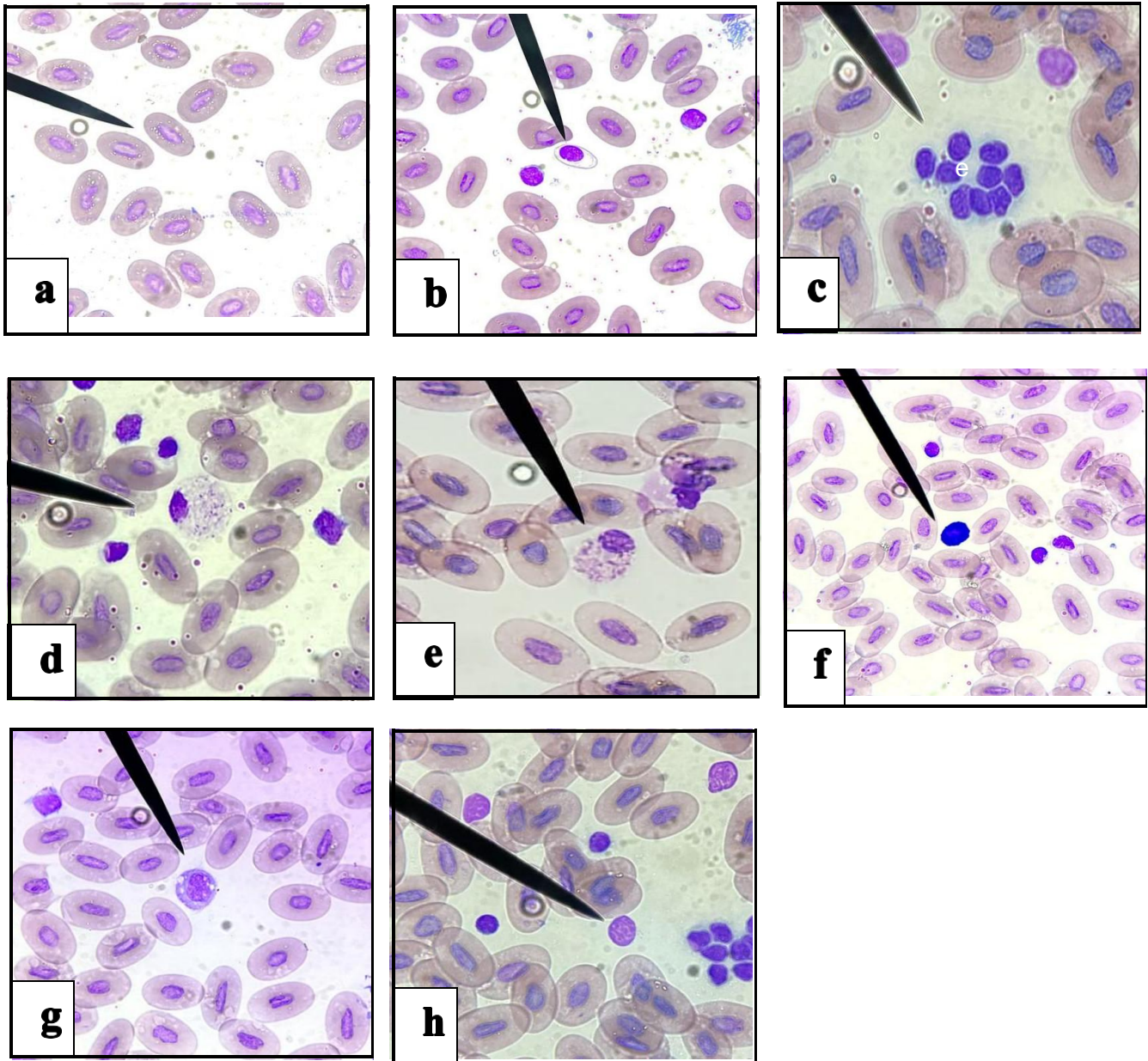


Figura 1. Eritrocitos (a), Reticulocitos (b), Conglomeración plaquetaria (c), Heterófilo no reactivo (d), Eosinófilo (e), Basófilo (f), Azurófilo (g), Linfocito (h) de serpiente cascabel centroamericana (*Crotalus simus*).

Los eritrocitos (a) se observaron elípticos y nucleados lo cual coincide con lo descrito por Bos (2019) para la familia *Viperidae* y por Gómez (2015) para *C. simus*, estos no presentaron alteraciones evidentes en su estructura celular; sin embargo, se observaron cambios en la definición de los bordes celulares de algunos hematíes, Lewis (2011) atribuye estos cambios a artefactos de la tinción, a pesar de esto, dichos artefactos no interfirieron con la identificación de la morfología.

Los reticulocitos se observaron (b) con su núcleo redondeado y citoplasma ovalado a irregular, este tipo celular se encontró de forma escasa y principalmente en juveniles, Bos (2019) menciona que suele ser un hallazgo normal en animales jóvenes o en proceso de muda en la familia *Viperidae*.

Los trombocitos se observaron con su núcleo céntrico, citoplasma ameboide a ovalado formando un halo incoloro alrededor del núcleo (c) hubo una leve tendencia a la agregación plaquetaria, Martínez-Silvestre et al (2011) menciona que la heparina, como anticoagulante, puede ocasionar agregación en leucocitos y trombocitos sin causar alteraciones hematológicas significativas.

En los heterófilos (d) su citoplasma se observó con característicos gránulos fusiformes y refringentes al microscopio y núcleo excéntrico, su morfología concuerda por lo descrito por Gómez (2015) y Bos (2019), no se observaron heterófilos reactivos durante la investigación ya que su presencia se relaciona a enfermedades inflamatorias o infecciosas.

Los eosinófilos (e) se observaron de forma redonda, con un citoplasma incoloro y abundante granulación eosinofílica citoplasmática esférica. El núcleo se localizó de manera periférica, coincidiendo con lo reportado por Bos (2019) para la familia *Viperidae*, su hallazgo en frotis fue escaso. Estas células estarán presentes de manera fisiológica normal durante las épocas de estivación o brumación. De igual manera, un incremento por encima del rango reportado puede indicar procesos parasitarios, según lo descrito por Martínez-Silvestre et al (2011). En este estudio su ausencia se consideró normal ya que estos ejemplares se encuentran libres de ectoparásitos y con controles antiparasitarios y estudios coproparasitológicos de rutina.

Los basófilos (f) se observaron pequeños, redondos, con gránulos citoplasmáticos teñidos fuertemente basofílicos debido a su alta densidad citoplasmática, lo cual impidió visibilizar el núcleo de forma clara, sin embargo, este se encontró ligeramente excéntrico, de una coloración levemente basófila, y su citoplasma incoloro de forma redondeada según lo descrito por Gómez (2015) para la especie *Crotalus simus* y por Bos, (2019) para la familia *Viperidae*. En este estudio se observaron basófilos en ejemplares con leucopenia lo cual podría asociarse a un proceso viral, Martínez-Silvestre et al (2011) menciona que su incremento es normal en épocas de brumación y patológico en infecciones parasitarias e infecciones virales.

Para efectos del estudio se consideraron a los monocitos y azurófilos (g) dentro de un mismo grupo celular, dicho esto, los azurófilos son considerados células únicas en las serpientes, actúan ante enfermedades inflamatorias, infecciones parasitarias o bacterianas, así como en respuesta a un estrés prolongado, estos fueron el grupo celular más grande en comparación con otras células, su estructura celular varió de ameboide a esférica, el citoplasma se observó con algunos gránulos y vacuolas y el núcleo mostró formas desde redondo a ovalado o lobulado coincidiendo con lo descrito por Gómez (2015) para la especie y Bos (2019) para la familia *Viperidae*; su hallazgo frecuente

podría asociarse al estrés inducido durante el manejo de las serpientes, ya que no es posible determinar que su presencia sea consecuencia de una patología, debido a la ausencia de un recuento diferencial leucocitario.

Los linfocitos (h) fueron el grupo celular más abundante, pequeñas de forma redonda a irregular, se observaron pseudopodos, que son prolongaciones temporales del citoplasma periférico, Gómez (2015) menciona que se considera normal que en un hemograma el 70% de los glóbulos blancos sean linfocitos, lo que coincide con lo descrito por Martínez-Silvestre et al (2011), quien señala que el número de linfocitos puede variar, llegando a superar el 80% del recuento diferencial en algunas especies. En general, muchas especies de reptiles sanos presentan un recuento de linfocitos superior al de los heterófilos, en este estudio no se observó la presencia de linfocitos reactivos, lo que sugiere la ausencia de estimulación del sistema inmune por la presencia de antígenos asociados a patologías.

CONCLUSIONES

Los resultados sugieren que la policitemia observada corresponde a una respuesta fisiológica transitoria asociada al estrés del manejo, más que a una condición patológica.

La ausencia de hemoparásitos en los frotis sanguíneos indica un estado de salud relativamente estable en cuanto a infecciones parasitarias; sin embargo, no garantiza la ausencia de otras patologías que puedan alterar los valores obtenidos.

Aunque en la investigación no se evidenciaron diferencias representativas en los resultados de los parámetros hematológicos en relación con el sexo o la edad de los especímenes muestreados, se debe tener en cuenta que estos factores podrían tener un impacto no determinado en los resultados debido a las limitaciones del estudio, como el tamaño de la población.

Este estudio aporta información valiosa sobre los parámetros hematológicos en *Crotalus simus*, contribuyendo a sentar una base de referencia para comprender sus condiciones fisiológicas bajo cuidado humano. Estos hallazgos representan un paso importante que permitirán un mejor abordaje diagnóstico y terapéutico en esta especie.

REFERENCIAS BIBLIOGRÁFICAS

- Alves, R. 2014. Estudio comparativo de valores hematológicos de serpientes de cascabel (*Crotalus durissus terrificus*) de vida libre y de cautiverio (en línea). Departamento de Patología Animal, Brasil. C
- Álvarez, C., Martínez-Silvestre, A., & Marco, I. 2011. Hematología y citología sanguínea en reptiles. *Clínica Veterinaria de Animales Exóticos*, 11(1), 35–46.
- Bos, G. 2019. Perfil hematológico de Viperidae bajo cuidado humano en Quito, Ecuador. *Revista de Medicina Veterinaria*, 38(1), 15–24.
- Campbell T. & Grant K. 2022. *Exotic Animal Hematology and Cytology. Reptiles*. 5ª Ed. Wiley Blackwell.
- Chirino, M. 2022. Epidemiología de las mordeduras por serpientes venenosas en El Salvador, 2011- 2022. (en línea, artículo). Dirección de Epidemiología, Ministerio de Salud, San Salvador, El Salvador. Instituto Nacional de Salud, San Salvador, El Salvador.
- Gómez, F. 2015. Hematología y bioquímica plasmática en *Crotalus simus* en Costa Rica. *Revista de Biología Tropical*, 63(3), 1001–1010.
- Heatley, J. 2020. Reptile hematology. *Veterinary Clinics: Exotic Animal Practice*, 23(1), 1–20.
- Hernández S. Chavarría, S. Valle, M. 2014. Determinación de valores hematológicos, perfil renal y hepático en tortugas carey (*Eretmochelys imbricata*) anidantes en la Bahía de Jiquilisco, Departamento de Usulután, El Salvador. Universidad de El Salvador, Departamento de Medicina Veterinaria (en línea).
- Lewis, D. 2011. *A field guide to the amphibians and reptiles of Wyoming*. The Wyoming Naturalist.
- Mader, D. 2006. *Reptile Medicine and Surgery*, 2nd ed. Elsevier, Philadelphia, PA.
- Martínez-Silvestre, A. Marco, I., & Lavín, S. 2011. *Manual de hematología en reptiles*. Barcelona: UAB.
- Ministerio de Medio Ambiente y Recursos Naturales (MARN). 2023. Lista oficial de especies de vida silvestre amenazadas y en peligro de extinción de El Salvador (Acuerdo N°257). (en línea). Listado Oficial de Especies de Vida Silvestre Amenazadas y en Peligro de Extinción.
- Rivadeneira E, Galán R, Zamora I. 2020. Guía de laboratorio de Hematología. (en línea). Universidad Veracruzana. Facultad de Química farmacéutica Biológica, Veracruz, México.
- Troiano, J.C., Vidal, J.C., Gould, J. and Gould, E. 1997. Haematological reference intervals of the South American rattlesnake (*Crotalus durissus terrificus* Laurenti, 1768) in captivity.