

UNIVERSIDAD DE EL SALVADOR
FACULTAD DE CIENCIAS AGRONÓMICAS
DEPARTAMENTO DE MEDICINA VETERINARIA



**“ASISTENCIA EN EL AREA DE IMAGENOLOGÍA EN EL HOSPITAL
CENTRAL VETERINARIO”**

POR

DIANA VANESSA SÁNCHEZ FLORES

CIUDAD UNIVERSITARIA, JUNIO 2024

UNIVERSIDAD DE EL SALVADOR
FACULTAD DE CIENCIAS AGRONÓMICAS
DEPARTAMENTO DE MEDICINA VETERINARIA



**“ASISTENCIA EN EL AREA DE IMAGENOLOGÍA EN EL HOSPITAL
CENTRAL VETERINARIO”**

POR

DIANA VANESSA SÁNCHEZ FLORES

**RESUMEN DE PASANTÍA PROFESIONAL PRESENTADO COMO
REQUISITO PARA OPTAR AL TITULO DE LICENCIATURA EN
MEDICINA VETERINARIA Y ZOOTECNIA**

CIUDAD UNIVERSITARIA, JUNIO 2024

UNIVERSIDAD DE EL SALVADOR

RECTOR DE LA UNIVERSIDAD

M.Sc. Juan Rosa Quintanilla

SECRETARIO GENERAL

Lic. Pedro Rosalío Escobar Castaneda

FACULTAD DE CIENCIAS AGRONÓMICAS

DECANO

Ing. Agr. MAECE. Nelsón Bernabé Granados Alvarado

SECRETARIO

Ing. Agr. M.Sc. Edgar Geovany Reyes Melara

Jefe del departamento de Medicina Veterinaria

MSP. MVZ. María José Vargas Artiga

Asesor Interno

MVZ. Juan Manuel Alvarado Sorto

Asesor Externo

MVZ. Oscar Geraldo Morán Iraheta

Tribunal calificador

MSP.MVZ. María José Vargas Artiga

MVZ. Fernando Javier Flores Alvarenga

MVZ. Juan Manuel Alvarado Sorto

Coordinador general de procesos de graduación

MVZ. Fernando Javier Flores Alvarenga

AGRADECIMIENTOS

Agradezco principalmente a Dios por permitirme llegar y cumplir este reto, considerado como uno de los peldaños grandes de mi vida, por mantenerme con salud a pesar de las adversidades particulares que se presentaron desde que egresé y por mantenerme con todas las capacidades intactas para lograrlo.

A mi familia, sobre todo a mis padres por siempre apoyarme en este largo trayecto, alentándome cada día a lograr finalizar esta meta.

Agradezco al Hospital Central Veterinario en especial al Dr. Oscar Morán por haberme permitido desarrollarme y crecer en el ámbito profesional en su veterinaria y por haber creído en mí a lo largo de la realización de mi pasantía.

Y por último, pero no menos importante agradezco a mis amigas y amigos tanto aquellos que forme en la universidad como a externos de ésta, que estuvieron desde el día 1 acompañándome a siempre ser fuerte y lograr culminar esta etapa importante.

Diana Vanessa Sánchez Flores

DEDICATORIA

Este logro se lo dedico a mi familia por siempre creer en mí, a mis amigas y amigos que siempre me sostuvieron de la mano apoyándome a seguir y no decaer y culminar una etapa importante de mi vida.

A mi Dios todopoderoso que sin él no soy nada, por permitirme disfrutar este logro que tanto ha costado pero que él siempre me acompañó en cada momento.

Pero también me lo dedico a mí, como símbolo de que con esfuerzo las cosas se logran y llegan, para demostrarme que soy capaz de hacer las cosas, aunque a veces sienta que no pueda, enseñándome que mientras yo crea en mí y mi fe puesta en Dios todo lo puedo.

Diana Vanessa Sánchez Flores

RESUMEN

El presente proyecto de pasantía profesional llamado “Asistencia en el área de Imagenología en Hospital Central Veterinario” fue llevado a cabo durante 6 meses, desde el 13 de septiembre de 2021 al 13 de marzo de 2022, con el fin de culminar uno de los requisitos para optar al título de Licenciatura en Medicina Veterinaria y Zootecnia. El lugar destinado para su ejecución fue el Hospital Central Veterinario, ubicado sobre la 19 avenida norte, #1518, en colonia Layco, San Salvador. Se establecieron 40 horas semanales divididas en jornadas de 8 horas en horario de lunes a viernes de 8:00 am a 4:00 pm. El objetivo general de la pasantía fue fortalecer conocimientos y adquirir habilidades en el área de ultrasonografía y radiología en pacientes del Hospital Central Veterinario. En cuanto al área de ultrasonografía entre las tareas específicas que realicé fue la utilización del ecógrafo (colocación del ecógrafo en las zonas anatómicas adecuadas, uso correcto del tablero, etc), sujeción, manejo y posicionamiento adecuado del paciente, captura de imágenes de los órganos y la posterior medición de estos, interpretación de los hallazgos encontrados en el momento del estudio, y finalmente la creación del reporte ultrasonográfico. En cuanto al área de radiología, las principales tareas era la configuración del equipo previo a la radiación del paciente (colocar datos generales del paciente en el sistema, zona anatómica de interés, usuario), sujeción y posicionamiento del paciente, radiación del paciente, digitalización de la imagen e interpretación de los resultados. En total, a lo largo de los 6 meses de pasantía profesional se obtuvo un total de 96 estudios realizados, de los cuales 78 fueron radiografías representando el 81.25% del total de casos y 18 fueron ultrasonografías reflejados en un porcentaje del 18.75% del 100% de estudios. Se puede reafirmar que como se menciona en la literatura, la ultrasonografía es más útil para la visualización de tejidos blandos, en cambio las radiografías funcionan mejor para observar los huesos y patologías asociadas al sistema respiratorio. También los estudios de radiografía permiten diferenciar las densidades radiográficas (aire, grasa, agua y tejidos blandos, huesos y metal)²

ÍNDICE

| | |
|------------------------------------------------|------|
| RESUMEN..... | vi |
| INDICE DE IMÁGENES | viii |
| INDICE DE TABLA..... | ix |
| 1. INTRODUCCIÓN | 1 |
| 2. INFORMACIÓN DE LA UNIDAD PRODUCTIVA..... | 2 |
| 2.1 Datos Generales | 2 |
| 2.1.1. Localización..... | 2 |
| 2.1.2. Antecedentes | 3 |
| 2.1.3. Recursos..... | 3 |
| 2.2. Actividades Actuales | 10 |
| 2.2.2. Situación técnica..... | 11 |
| 2.2.4 Generales de comercialización | 12 |
| 3. ANÁLISIS DE LA PROBLEMÁTICA DEL SECTOR..... | 13 |
| 4. METODOLOGÍA..... | 14 |
| 4.1 Metodología médica | 14 |
| 5. RESULTADOS Y DISCUSIÓN | 17 |
| 6. CONCLUSIONES | 24 |
| 7. RECOMENDACIONES | 25 |
| 8. BIBLIOGRAFÍA..... | 26 |
| 9. ANEXOS..... | 28 |

INDICE DE IMÁGENES

| | |
|-------------------------------------------------------------------------------------------|----|
| Ilustración 1. Ubicación geográfica de Hospital Central Veterinario. Fuente: Google Maps. | 2 |
| Ilustración 2: Área de recepción..... | 4 |
| Ilustración 3: Área de Pet shop. | 4 |
| Ilustración 4: Consultorio 1. | 5 |
| Ilustración 5. Quirófano y equipo de ultrasonografía. | 5 |
| Ilustración 6: Área de radiología. | 6 |
| Ilustración 7: Área de radiología. | 6 |
| Ilustración 8: Área de pacientes infecciosos..... | 6 |
| Ilustración 9: Área de hospitalización de pacientes no infecciosos..... | 7 |
| Ilustración 10: Área de cocina. | 7 |
| Ilustración 11: Laboratorio Clínico. | 8 |
| Ilustración 12: Consultorio 2 en nivel 3. | 8 |
| Ilustración 13: Área de digitalización radiográfica. | 9 |
| Ilustración 14: Área de bodega | 9 |
| Ilustración 15: Área de descanso..... | 10 |
| Ilustración 16: Formato de solicitud para un examen imagenológico. | 17 |
| Ilustración 17: Ascitis abdominal en una perra con patología cardíaca..... | 21 |
| Ilustración 18: Radiografía de perra mestiza con vólvulo gástrico. | 21 |
| Ilustración 19: Presencia de un cálculo de gran tamaño en vejiga urinaria. | 22 |
| Ilustración 20: Medición riñón izquierdo perro. | 22 |
| Ilustración 21: Tumor en hígado visto en ecografía..... | 23 |

INDICE DE TABLA

| | |
|---------------------------------------------------------------------------|----|
| Tabla 1. Servicios que se ofrecen en el Hospital Central Veterinario..... | 11 |
| Tabla 2: Frecuencias de cada tipo de estudio de imagen según mes. | 17 |
| Tabla 3. Hallazgos clínicos según zona anatómica. | 20 |

1. INTRODUCCIÓN

Actualmente una de las bases fundamentales como herramienta diagnóstica en la clínica diaria es el área de imagenología, ésta proporciona un apoyo clínico en la resolución de diversos casos que no pueden obtener solución solo con una examinación clínica y física del paciente (Barajas, 2019). En combinación, la ejecución de un proyecto de pasantía profesional representa una excelente oportunidad de preparación extracurricular para el futuro médico, siendo esta un paso previo a la culminación de la formación universitaria, y con ello poder agregarse de forma más preparada al campo laboral.

Por esta razón el desarrollo de este proyecto permitió conocer los desafíos que se presentan durante la atención de consultas que requieren de estudios de imagenología para lograr obtener un diagnóstico definitivo y con ello otorgar el tratamiento ideal para cada paciente, especialmente en aquellos casos críticos de pacientes con patologías complejas o de urgencias.

La integración de las habilidades prácticas profesionales con las bases teóricas académicas le permite al futuro profesional desenvolverse correctamente en el campo laboral. Para este fin me fue necesario fortalecer el uso de los equipos de imagenología y la interpretación de los resultados, desarrollando habilidades para el manejo adecuado de los equipos, actividad que ha sido la base para llevar a cabo los siguientes objetivos de este proyecto. Con el apoyo de mi asesor externo y búsqueda de literatura digital, me fue posible utilizar el equipo del Hospital Central Veterinario y así, obtener imágenes de calidad, en consecuencia, obtener una mejor lectura diagnóstica de la imagen. Conocer las aplicaciones diagnósticas que pueden alcanzarse con la ayuda de estudios de ultrasonografía, habilidad que a lo largo de la pasantía fui desarrollando a medida que se vieron casos clínicos que requieren de este tipo de estudio para brindar el mejor tratamiento al paciente, y desarrollar habilidades y experiencia en hallazgos de estructuras, densidades y mediciones de órganos internos en especies de compañía por medio de la imagenología.

Con la finalización de la pasantía logré utilizar el equipo en un 75% lo cual me ayudó a mejorar los estudios de imagenología en los diferentes casos tratados, desarrollé la habilidad de identificar órganos abdominales tanto en radiografías como en

ultrasonografías en un 80%, por ende, logré mejorar la lectura diagnóstica o interpretación de imágenes pudiendo de esta manera ayudar a brindar un mejor tratamiento al paciente.

2. INFORMACIÓN DE LA UNIDAD PRODUCTIVA

2.1 Datos Generales

2.1.1. Localización

La pasantía profesional se realizó en el Hospital Central Veterinario, este se encuentra ubicado sobre la 19 avenida norte, #1518, Colonia Layco, San Salvador (Ilustración 1).

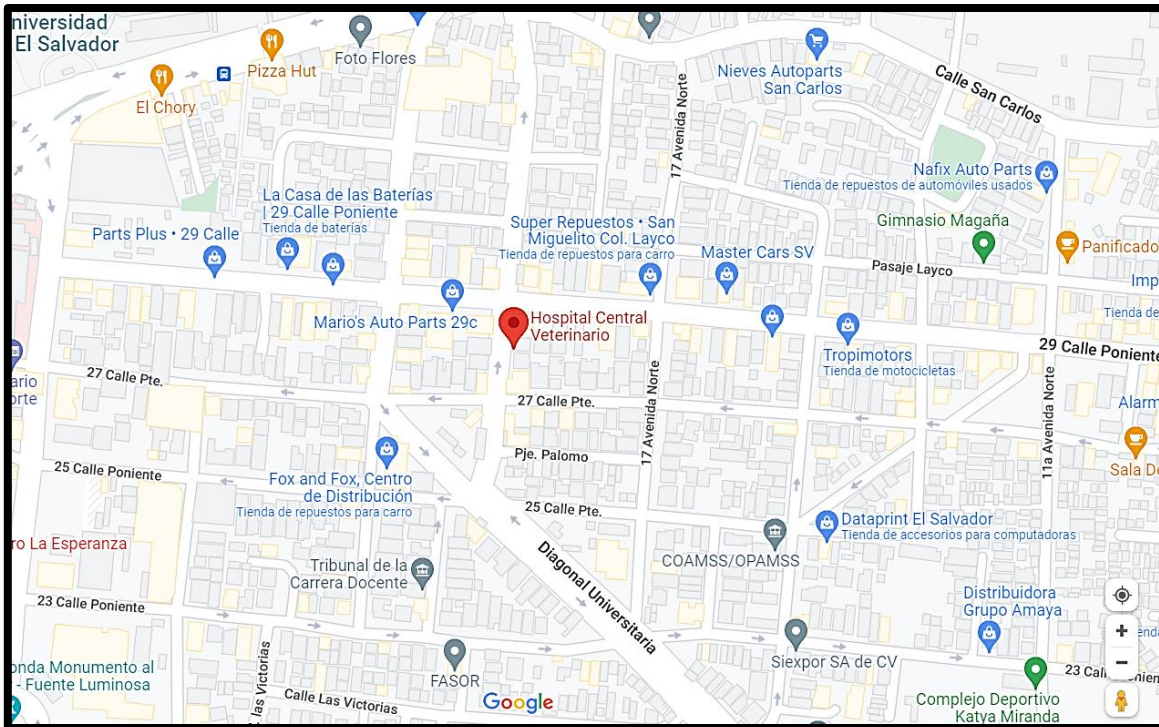


Ilustración 1. Ubicación geográfica de Hospital Central Veterinario. Fuente: Google Maps.

2.1.2. Antecedentes

En una sociedad entre los Hermanos Morán Iraheta, hace 19 años decidieron fundar el Hospital Central Veterinario un 27 de abril de 2004, siendo el MVZ Oscar Morán Iraheta director y socio mayoritario, encargándose de las actividades cotidianas y administración de los colaboradores del hospital. Deciden abrir las puertas al público el 4 de agosto de ese mismo año.

El Hospital Central Veterinario es uno de los centros veterinarios más prestigiosos en San Salvador, el cual ha sido que ha sido ganada por su excelente servicio de calidad 24/7 a los pacientes que visitan el lugar. Hoy en día cuentan con servicios de radiografía, ultrasonografía, laboratorio clínico, cirugías, servicios hospitalarios, venta de productos veterinarios y atención médica básica a mascotas; manteniendo activo de esta manera en cada servicio brindado su eslogan: “Trabajamos para tu mascota y atenderte a ti con amistad, respeto y calidad total”.

El hospital tiene el apoyo de personal calificado de 28 colaboradores personas actualmente.

2.1.3. Recursos

3.1.3.1. Naturales

Agua

El recurso natural principal que permite el adecuado funcionamiento y aseo del hospital es el agua, la cual es suministrada por la Administración Nacional de Acueductos y Alcantarillados (ANDA). El cual está disponible 24 horas al día.

3.1.3.2. Instalaciones y equipos

El hospital cuenta con tres niveles en sus instalaciones, y cada uno de ellos está dividido en áreas específicas, debidamente equipadas para la mejor atención que sus clientes merecen. Las cuales se comprenden de la siguiente manera:

➤ NIVEL 1:

Área de parqueo y bodega de desechos bio infecciosos

➤ NIVEL 2:

▪ **ÁREA DE RECEPCIÓN**

En esta área hay una persona encargada de la recepción de pacientes, en donde se toman datos generales tanto de los tutores como del paciente, para ser ingresados al

sistema operativo interno del hospital y así poder pasar a consultorio. La terraza también se encuentra en este nivel, es el lugar donde los pacientes con sus tutores pueden esperar su turno para pasar a consultorio (Ilustración 2).



Ilustración 2: Área de recepción.

- **PET SHOP:**

Esta área está destinada a la venta de implementos dedicados a las mascotas, el cliente puede ingresar a ver la diversidad de accesorios, juguetes, ropa, camas, pecheras y collares, alimentos premium entre otras cosas para perros y gatos. Además, cuenta con un pequeño Stock de medicamentos veterinarios (Ilustración 3).




Ilustración 3: Área de Pet shop.

- **CONSULTORIO 1:**

Esta área está destinada para la atención de pacientes para consulta general, emergencias, a pacientes con sospecha de enfermedades infecciosas. El consultorio está equipado con un escritorio, mesa de examinación clínica del paciente, ultrasonografía portátil, medicamentos inyectables y orales, bozales, negatoscopio para la revisión de placas radiográficas, báscula para cachorros o animales de talla pequeña, otoscopios, oftalmoscopios y estetoscopios. También posee aire acondicionado y un ozonificador de aire (Ilustración 4).




Ilustración 4: Consultorio 1.

- QUIRÓFANO:

Esta parte del hospital se encuentra justamente al lado del consultorio 1, precisamente para situaciones de emergencia que se puedan dar en consulta, cuenta con un pequeño espacio como área de preparación de pacientes en caso se requiera algún tipo de cirugía, el área está equipado con un equipo de USG portátil, autoclave, equipo de cirugía necesarios para llevar a cabo cualquier tipo de cirugía, mesa de acero, aire acondicionado, un refrigeradora equipada con vacunas y medicamentos que requieran estar bajo refrigeración, una máquina de anestesia inhalada, un área de lavado y una lámpara cialitica (Ilustración 5).



Ilustración 5. Quirófano y equipo de ultrasonografía.

- RADIOLOGÍA:

Este espacio cuenta con mucho equipo tecnológico veterinario para la toma de radiografías, como su equipo de rayos X. Las paredes están constituidas de plomo como lo establecen las leyes reguladoras de infraestructura para radiar y para el buen funcionamiento de los equipos. Además, están en este lugar los uniformes plomados,

collarines de plomo, una barrera de plomo para la toma de radiografías como implementos de protección del personal (Ilustración 6 y 7).



Ilustración 7: Área de radiología.

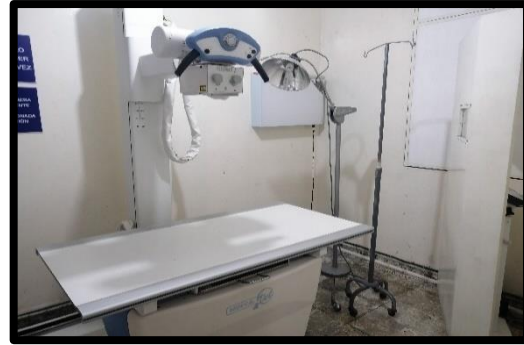


Ilustración 6: Área de radiología.

- **HOSPITALIZACIÓN:**

Esta área está dividida en dos:

Hospitalizados infecciosos:

Cuenta con jaulas numeradas de diferentes tamaños, de acuerdo con el tamaño del paciente son ubicadas en éstas. Esta área es exclusiva para aquellas mascotas que padecen enfermedades infecciosas. Además, cuenta con insumos y medicamentos necesarios para llevar a cabo las órdenes médicas prescritas por el médico durante su hospitalización. También a la entrada y salida de esta se cuenta con pediluvios y con otras medidas de bioseguridad para evitar contaminación cruzada con aquellos pacientes que no presenten enfermedades infecciosas. Cuenta con una pila siempre llena de agua para poder sanitizar debidamente las jaulas después de usarlas (Ilustración 8).



Ilustración 8: Área de pacientes infecciosos

Hospitalizados no infecciosos:

Este lugar está destinado para pacientes que requieran hospitalización y que no presenten enfermedades infecciosas. Cuenta con jaulas de diferentes medidas donde se ubican los pacientes de acuerdo con su tamaño. Además, cuenta con un stand de medicamentos, jeringas, y todo lo requerido para cumplir las órdenes médicas. Esta área cuenta con una incubadora neonatal, un lavabo para manos, mantas térmicas (Ilustración 9).



Ilustración 9: Área de hospitalización de pacientes no infecciosos.

▪ COCINA:

Esta es una pequeña área de descanso donde los médicos y auxiliares pueden descansar, preparar y calentar sus alimentos para comerlos en sus momentos libres. Está equipada con una cocina, un microondas, una cafetera. (Ilustración 10).



Ilustración 10: Área de cocina.

➤ NIVEL 3:

▪ LABORATORIO CLÍNICO:

Esta área del hospital cuenta con un equipo bastante completo para realizar toda evaluación pertinente a laboratorio clínico: hemogramas, pruebas bioquímicas, análisis de heces, exámenes de orina, frotis sanguíneos, raspados cutáneos. Cuenta también con una computadora para ingreso de la información del paciente, cuenta con un baño para los colaboradores (Ilustración 11).



Ilustración 11: Laboratorio Clínico.

▪ CONSULTORIO 2:

Este espacio está dirigido a aquellos pacientes cachorros que llegan al hospital por primera vez, para iniciar un plan profiláctico o bien refuerzo de vacunas o bien perros de talla pequeña y gatos, con el objeto de salvaguardar la seguridad de los mismos. Cuenta con mesa de acero inoxidable, una refrigerado equipada con las vacunas, una computadora para acceder a los expedientes de los pacientes, medicamentos como antiparasitarios orales e inyectados, jeringas, bozales, toallas y guantes de cuero para sujeción de felinos agresivos (Ilustración 12).




Ilustración 12: Consultorio 2 en nivel 3.

- **ÁREA DE DIGITALIZACIÓN RADIOLÓGICA:**

En esta área se encuentran los equipos de digitalización de las radiografías que se toman en el segundo nivel, cuenta con una computadora con un sistema operativo que permite ver detalladamente cada uno de los estudios, agregando medidas, contrastes y mantener un registro de estudios previos de cada paciente atendido (Ilustración 13).



Ilustración 13: Área de digitalización radiográfica.

- **BODEGA**

En esta área se mantiene un abastecimiento de medicamentos, insumos, suplementos, alimentos, productos para la sala de ventas entre otras cosas importantes para el correcto funcionamiento del hospital, existe una persona encargada de mantenerla organizada y realizar pedidos a medida los productos se agotan con el tiempo (Ilustración 14).



Ilustración 14: Área de bodega

- **ÁREA DE DESCANSO**

Esta área está destinada para el descanso de médicos y asistentes del hospital que realizan nocturnidad, pues el hospital brinda servicios 24/7, por lo que cuando no hay pacientes activos en horario de noche, pueden llegar a descansar. Cuenta con dos camarotes de madera, haciendo un total de 4 camas individuales cada una de ellas con colchonetas. Hay un closet donde el personal guarda cosas personales (Ilustración 15).



Ilustración 15: Área de descanso.

3.1.3.3 *Humanos*

Actualmente el equipo de trabajo lo compone una junta directiva, cinco médicos graduados y dos médicos egresados (realizando la pasantía) para atender tanto los horarios diurnos como los turnos, estratégicamente distribuidos en dichos horarios, trece auxiliares veterinarios que apoyan a los médicos a lo largo de las jornadas, una recepcionista, una cajera, un contador, una representante legal, una asesora jurídica, una licenciada en laboratorio clínico, un licenciado en protección radiológica, un encargado de mantenimiento y una persona encargada de la limpieza del hospital.

2.2. Actividades Actuales

3.2.1. Producción principal y otras

| ÁREA DE SERVICIO | SERVICIOS OFRECIDOS |
|-------------------------|--------------------------------------------------------------------------------------------------------------------------------------------------------------------------------------------------------------------------------------------------------------------------------------|
| Área Médica | <ul style="list-style-type: none"> ▪ Consulta general externa. ▪ Medicina preventiva. ▪ Atención de emergencias. ▪ Imagenología: Ultrasonografía y radiografías. ▪ Cirugías: electivas, correctivas, de emergencias y ortopédicas |

| | | |
|-----------------------------|----|-----------------------------------------------------------------------------------------------------------------------------------------------------------------------------------------------------------------------------------------------------------------------------------------------------------------------------------------------------------------------------------------------------------------------------|
| | | <ul style="list-style-type: none"> ▪ Profilaxis dental. ▪ Eutanasia |
| Área de hospitalización | de | <ul style="list-style-type: none"> ▪ Atención de pacientes con enfermedades infecciosas en área restringida. ▪ Atención de pacientes no infecciosos ▪ Terapia de fluidos para pacientes deshidratados. ▪ Recuperación Post quirúrgica ▪ Incubadora neonatal |
| Área de Laboratorio Clínico | | <ul style="list-style-type: none"> ▪ Análisis hematológico: hemograma, químicas sanguíneas, frotis sanguíneo, pruebas rápidas de inmunocromatografía. ▪ Análisis orina: general de orina. ▪ Análisis de heces: Examen directo. ▪ Análisis de piel: Raspado de piel con KOH, cultivo para dermatofitos. ▪ Patología: Envío de muestras para análisis con patólogo externo |
| Área de ventas | | <ul style="list-style-type: none"> ▪ Accesorios para mascotas ▪ Alimentos Premium para cachorros, adultos y condiciones médicas ▪ Limpieza y aseo de mascotas ▪ Fármacos y multivitamínicos veterinarios |

Tabla 1. Servicios que se ofrecen en el Hospital Central Veterinario.

2.2.2. Situación técnica

El hospital se encuentra respaldado por un personal profesional en todas sus áreas de servicio para salvaguardar su integridad y prestigio como empresa. Esta organizado y compuesto con un staff de profesionales que son:

- ✓ Cinco médicos veterinarios graduado con sello de Junta de Vigilancia veterinaria
- ✓ Una Licenciada en laboratorio clínico
- ✓ Un ingeniero biomédico
- ✓ Una licenciada en derecho
- ✓ Un contador público
- ✓ Una recepcionista
- ✓ Una cajera.

- ✓ Un licenciado en protección radiológica

Además, cuentan con el apoyo de diferentes compañías que dan mantenimiento técnico a los equipos, como:

- ✓ SODIVET una empresa encargada del mantenimiento de los equipos de hematología y bioquímicas sanguíneas.
- ✓ Grupo Will Medical encargada del equipo radiológico y ultrasonográfico.
- ✓ Dos técnicos en refrigeración y aires acondicionados para su limpieza, reparación y mantenimiento.
- ✓ (Hospi+tecnia, SA de CV mantenimiento de equipos de ultradonografía, monitores, anestesia inhalada, entre otros)

2.2.3. Situación administrativa

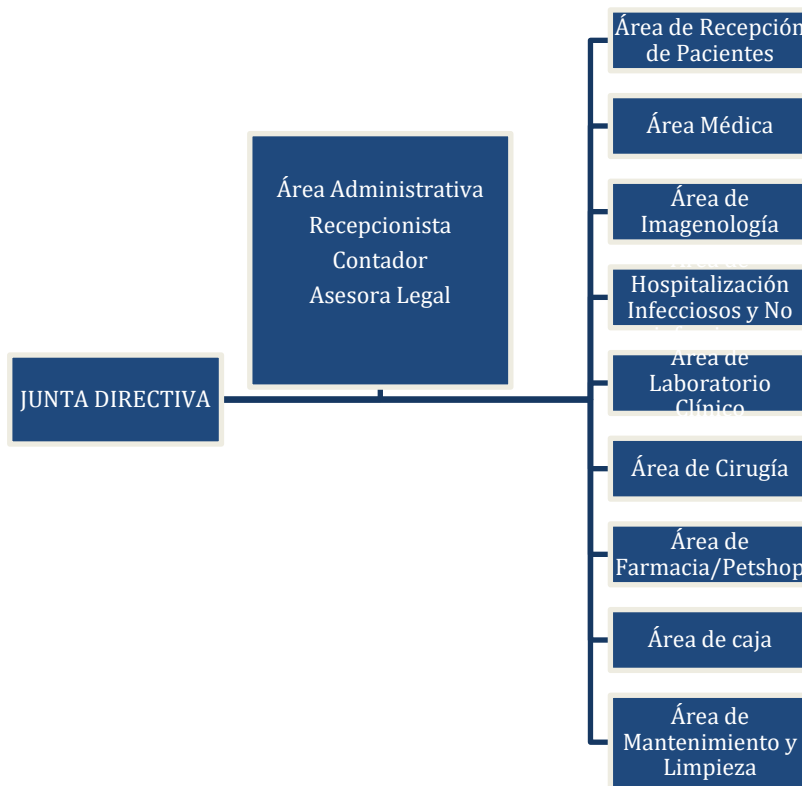


Figura 1: Esquema de la situación de la situación administrativa del Hospital Central Veterinario

2.2.4 Generales de comercialización

El Hospital promueve sus productos y servicios a través de redes sociales como Facebook, Instagram y WhatsApp, pero su mayor marketing es a través de las recomendaciones de los clientes que tienen a sus mascotas en control y que han

experimentado un servicio de calidad y una resolución exitosa en el tratamiento y recuperación de estas.

3. ANÁLISIS DE LA PROBLEMÁTICA DEL SECTOR

Diariamente los médicos veterinarios del Hospital Central Veterinario necesitan recurrir a los estudios de imagenología (radiología y ultrasonografía) para poder obtener información adicional o complementaria de las diversas patologías que se presentan en la clínica veterinaria, pero al igual que la mayoría de centros veterinarios de San Salvador, no cuentan con profesionales especialistas en estas dos áreas, lo cual es fundamental para la orientación a diagnósticos que permitan implementar rápidamente el tratamiento adecuado que asegure la calidad de vida del paciente.

Ante la alta afluencia de pacientes con todo tipo de patologías y urgencias diariamente se vuelve indispensable capacitar continuamente a todo el personal médico en cuanto al uso seguro del equipo de radiología para poder disminuir la exposición radiológica del paciente y del técnico o médico, la sujeción y manejo correcta del paciente considerando la seguridad del personal y la mascota en todo momento, en el desarrollo de destrezas ante el uso del equipo de ultrasonografía para aprovechar todas las herramientas que brinda para realizar estudios más profundos y complejos, así como interpretar correctamente los hallazgos obtenidos de este estudio, también crear talleres de estudio para reforzar los conocimientos de la anatomía normal del organismo y así poder identificar las anomalías cuando se presenten.

Es importante recordar que el nuevo veterinario, en su primer contacto con el campo laboral no cuenta con la mayoría de estas aptitudes y que necesitan adquirir experiencias profesionales que abonen a su carrera como profesionales con especializaciones y maestrías posteriores, pero que el uso de estos equipos es inherente a la práctica veterinaria cotidiana en cualquiera de sus ramas. Es por ello que la pasantía profesional en esta área en específico representa una oportunidad de crecimiento tanto para el profesional que recién se graduó como para la empresa de lograr un beneficio mutuo, ya que al tener profesionales capacitados en esta área podrá obtener más rápido y mejores diagnósticos, y por lo tanto aumentar sus ingresos al conseguir clientes satisfechos.

4. METODOLOGÍA

La pasantía profesional de asistencia en el área de imagenología se desarrolló en el Hospital Central Veterinario ubicado sobre la 19 avenida norte, #1518, en colonia Layco, San Salvador, para esto se establecieron 40 horas semanales de trabajo, divididas en jornadas de 8 horas por día, en horario de lunes a viernes de 8:00 am a 4:00 pm. Para ello el hospital cuenta con el siguiente equipo de imagenología: Rayos X Sedecal Vet modelo MULTI-RAD, un ecógrafo Mindray, y un ecógrafo portátil.

4.1 Metodología médica

La asistencia médica para el proyecto de pasantía consistió en brindar apoyo a los médicos, al momento de la realización de ultrasonografías y/o radiografías de los pacientes atendidos en consulta en el hospital, como también los pacientes que se presentaron por referencias externas de otras clínicas veterinarias únicamente para estos servicios en específico. Al momento de que el médico solicitaba al cliente la autorización para realizar la radiografía o uso de la ultrasonografía en el paciente y este accedía, se procedía a la preparación del equipo.

En el caso del equipo de ultrasonografía lo primero que se realizaba era encender el ecógrafo, preparar el gel y limpiar el transductor. Posteriormente, se procedía a preparar y posicionar al paciente, para ello se colocaba al paciente en el posicionador de plástico y se rasuraba la parte del abdomen del paciente. Luego el médico le colocaba gel al transductor y empezaba a moverlo a lo largo y ancho del abdomen para identificar los órganos de interés e indicaba la posición en que se debía colocar el transductor para obtener cada vista ecográfica, dándole mayor o menor profundidad a la zona observada mediante los controles del tablero, mientras él realizaba esto, se sujetaba al paciente para inmovilizarlo y facilitar el procedimiento al médico.

Luego, dependiendo de lo que encontrara en la exploración capturaba las imágenes de cada órgano, y se le colocaba ciertas siglas a la imagen (VU = vejiga urinaria, RI = riñón izquierdo, RD = riñón derecho, VB = vesícula biliar, H = Hígado, y así sucesivamente) y realizaba las medidas correspondientes de cada órgano en milímetros (mm). Posteriormente a esto se procedía a cambiar de posición con el médico y se empezaba a poner en práctica lo observado para intentar identificar los órganos. (Anexo 7 y Anexo 8)

En el caso que se presentaba un paciente de emergencia en el que el tiempo era crucial y no se podía ejecutar la preparación previa, se realizaba un estudio rápido en donde sólo se aplicaba alcohol en el área a evaluar y se exploraba. Al finalizar el procedimiento se pasaba a limpiar al paciente, es decir remover el exceso de gel que tuviera, y se le entregaba al propietario. Luego con una USB se extraían las imágenes del ecógrafo y el medico se encargaba de hacer el reporte ultrasonográfico que se entregaba al propietario, e iba explicando el lenguaje ecográfico que se utilizaba para cada órgano (Hiperecoica, Hipoecoica, Isoecoica, etc), para que el siguiente reporte lo hiciera la pasante.

Y en el caso del equipo de Rayos X lo primero que se hacía era buscar la caseta radiográfica que más se adecuara al tamaño del paciente, ya que el hospital cuenta con una caseta grande (14'' x 7'') y una caseta pequeña (10''x 8''). Luego se colocaba la caseta en el equipo y se calibraba (anexo 1, 2 y 4). Después se configuraba el equipo (anexo 5), para ello se seleccionaba el usuario que estaba realizando el procedimiento (en este caso el nombre del médico encargado), luego se colocaba la especie del paciente (felino, canino, etc), la zona anatómica de interés (cráneo, tórax, columna, etc), y el equipo se encargaba de seleccionar de manera automática el kilovoltaje y el amperaje como se observa en la ilustración 16.

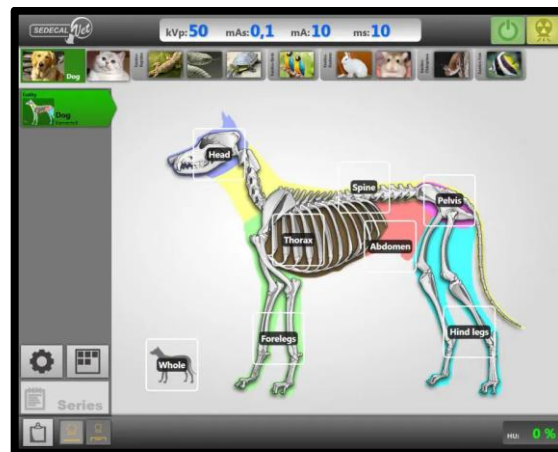

Ilustración 16: Sistema operativo de Sedecal Vet.

Posteriormente se procedía a colocarse el equipo de protección en este caso el delantal plomado y el protector tiroideo plomado (anexo 10). Luego se llevaba al paciente al área de radiología donde se posicionaba sujetándolo entre dos personas (anexo 3), la posición en que se colocaba dependía de la zona anatómica de interés, y el medico con el pedal procedía a radiar al paciente. En los casos en los que una sujeción química fuera

necesaria, se procedía a la colocación de catéter intravenoso, administración de un anestésico o sedante (previa autorización del tutor) , y monitoreo durante la sedación y recuperación.

Finalmente se pasaba con la placa al área de digitalización donde se colocaba el casete radiográfico en el equipo iCRco, y en la computadora se observaba la imagen de la zona a la que se le habían tomado los rayos x, y con el medico se analizaban todos los órganos que salían en la imagen para detectar cualquier anomalía que indicara una patología. Luego se acompañaba al médico para que este entregara los resultados al propietario explicara los posibles tratamientos.

Al inicio y durante la pasantía el tutor interno me brindó bibliografía relacionada al área de radiografía y ultrasonografía con el fin de familiarizarme con la terminología básica de estas áreas.

Al finalizar el día de trabajo las asistencias fueron registradas en bitácoras proporcionadas por el departamento de Medicina Veterinaria de la Universidad de El Salvador, dónde se registró la hora de entrada y salida de cada día de la pasantía, una breve descripción de lo que se realizó en el día y la respectiva firma del asesor externo haciendo constar que ese día fue cumplido bajo su supervisión. También se registraron las actividades más frecuentes y los casos más relevantes con fotografías que son presentadas en los anexos de este documento

En el tiempo de ejecución de la pasantía también surgieron actividades emergentes como el seguimiento de pacientes post quirúrgicos de cirugías ortopédicas, pudiendo evaluar la cicatrización ósea con la toma de radiografías control y estudiando el avance de recuperación.

Así como la participación en un taller de protección radiológica con el licenciado Ariel Manuel León quien es el encargado de protección radiológica del Hospital Central Veterinario. El taller trató sobre el uso correcto del equipo de protección: chalecos de plomo, dosímetros. Las cantidades de radiación permitidas. Además, se tocaron temas de los inicios y descubrimientos de los rayos X, la existencia de organizaciones mundiales y nacionales encargadas de supervisar que se cumplan las leyes que dictaminan el uso correcto de radiaciones en el país.

Adicional a lo anterior, se elaboró un formato de requerimientos de imagenología en donde se detalla más ordenadamente la información del paciente, la zona anatómica a evaluar y las vistas requeridas por el médico a cargo del paciente (Ilustración17)

HOJA DE SOLICITUD DE ESTUDIO DE IMAGENOLÓGIA
HCV
 # CORRELATIVO: _____
 HORA DEL ESTUDIO: _____
 FECHA: _____
 # DE EXPEDIENTE: _____ MASCOTA: _____
 ESPECIE: _____ EDAD: _____ SEXO: _____
 PROPIETARIO: _____
 ESTUDIO IMAGENOLÓGICO
 USG RAYOS X VISTA(S): _____
 MÉDICO SOLICITANTE: _____
 OBSERVACIONES: _____

Ilustración 16: Formato de solicitud para un examen

5. RESULTADOS Y DISCUSIÓN

Durante la pasantía, el total de estudios realizados en el proyecto en los seis meses fue de 18 estudios de ultrasonografía y 78 estudios de radiografía. A continuación, se presenta la cantidad de pacientes a los que se les realizaron exámenes de imagenología en cada mes de pasantía (tabla 2), y estos estudios permitieron fortalecer mi capacidad en el uso de los equipos de imagenología que se encuentran disponibles en el hospital.

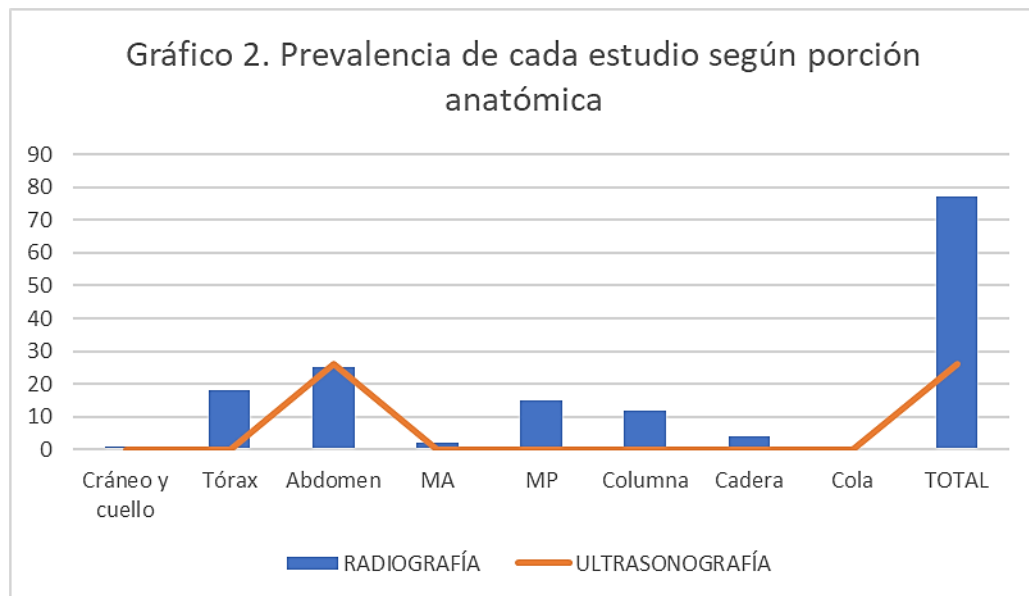
Tabla 2: Frecuencias de cada tipo de estudio de imagen según mes.

**CANTIDAD DE ESTUDIOS IMAGENOLÓGICOS REALIZADOS
 POR MES DE PASANTÍA**

| MESES | Radiografías | Ultrasonografías | TOTAL |
|--------------|---------------------|-------------------------|--------------|
| MES 1 | 16 | 10 | 26 |
| MES 2 | 20 | 5 | 25 |
| MES 3 | 11 | 2 | 13 |
| MES 4 | 9 | 0 | 9 |
| MES 5 | 11 | 1 | 12 |
| MES 6 | 11 | 0 | 11 |
| TOTAL | 78 | 18 | 96 |

En el gráfico 1, se presenta la comparación de las frecuencias para cada tipo de estudio, dónde se evidencian los meses en los que fue únicamente la radiografía el estudio que se realizó durante las jornadas de las pasantías. Esto no concuerda con la teoría que menciona que la ultrasonografía en pequeños animales ha avanzado enormemente en los últimos años, llegando a sustituir en muchos casos a los estudios radiográficos convencionales, debido a que es una técnica no invasiva, rápida y oportuna, que junto a la evaluación clínica del paciente nos permite identificar patologías en un corto periodo. (Buitrago *et al*, 2018)

Para comprender las aplicaciones diagnósticas que pueden alcanzarse con la ayuda de este tipo de estudios, se evaluaron las frecuencias de cada uno de ellos para cada porción anatómica. En el gráfico dos es posible observar que tanto para ultrasonografías como para radiografías el área que más frecuentemente se evaluó fue el abdomen, seguido del tórax y miembros posteriores para radiografías.



Lo anterior puede ser contrastado con la teoría, que indica, que la radiografía abdominal debe tener en cuenta que la imagen que se obtiene es de un área en la cual se encuentran varios órganos y estos solo pueden observarse de manera bidimensional

(Uribe, 2017). Los estudios radiográficos pueden complementarse con la ultrasonografía, ya que, tiene la capacidad de proporcionar imágenes en movimiento de las estructuras, los tejidos blandos y es sensible en órganos pequeños. Ambos exámenes deben de ir de la mano (Uribe, 2017).

En cuanto a los hallazgos radiográficos más comunes fueron 16 fracturas entre el humero, tibia, peroné, tarsos y fémur, esto concuerda con la literatura que menciona que la ortopedia y la traumatología fueron las áreas más comunes en el uso de radiografías (Nereria, 2019), y en el grafico se puede observar que los miembros anteriores y posteriores son los órganos en los que más patologías se detectaron en cuanto al sistema óseo.

En la siguiente tabla, se encuentran los hallazgos clínicos más comunes según cada zona anatómica, en los pacientes a los que se les realizo ultrasonografías se detectó hallazgos como colangiohepatitis, alteraciones renales y urinarias como nefritis o urolitiasis, es decir patologías relacionadas a los tejidos blandos. En cambio, en los pacientes a los que se les realizó radiografías se detectaron más fracturas, discoespondilitis, congestión pulmonar, es decir diagnósticos relacionados a los huesos y los pulmones, ya que la ultrasonografía en estos casos no era de utilidad. En veterinaria la literatura nos dice que las radiografías utilizan los rayos X para visualizar huesos, tejidos blandos, cuerpos extraños y detectar tumores. En cambio, la ultrasonografía utiliza las ondas sonoras para proporcionar información sobre órganos internos, tejidos y estructuras en movimiento. (ASTA REGIA Clínica Veterinaria c.2023)

También, en la literatura se menciona que las patologías más frecuentemente identificadas ecográficamente en los riñones son: cálculos (estructuras hiperecogénicas), quistes (estructuras redondeadas anecogénicas), hidronefrosis (el riñón ha quedado convertido en una estructura anecogénica rodeada por una fina cápsula ecogénica), infartos (focos hipoecogénicos en forma de cuña), patologías renales difusas, neoplasias (no presentan un patrón ecográfico específico). (Díez, 1992). Esto concuerda con los resultados obtenidos en la pasantía.

| ZONA | HALLAZGO | FRECUENCIA |
|------------------------|----------------------------|------------|
| <i>Cráneo y cuello</i> | Absceso apical | 1 |
| <i>Tórax</i> | Alteraciones pulmonares | 10 |
| | Alteraciones cardiológicas | 8 |
| <i>Abdomen</i> | Hepatomegalias | 12 |
| | Colangiohepatitis | 2 |
| | Esplenomegalias | 6 |

| | | |
|---------|--------------------------------------------------|------------|
| | Vólvulo gástrico | 5 |
| | Alteraciones renales/urinarias | 16 |
| | Alteraciones del sistema reproductivo en hembras | 7 |
| | Ascitis | 3 |
| MA | Fracturas de húmero | 1 |
| | Luxaciones de carpo | 1 |
| MP | Fracturas de tibia y peroné | 7 |
| | Fracturas y luxaciones de fémur | 6 |
| | Fracturas y luxaciones de tarsos | 2 |
| Columna | Compresión de discos intervertebrales | 12 |
| Cadera | Displasia | 2 |
| | Fractura de pelvis | 2 |
| | TOTAL | 103 |

Tabla 3. Hallazgos clínicos según zona anatómica.

En cuanto al área de radiología se pudo aprender a diferenciar las cinco radiodensidades (aire, grasa, agua y tejidos blandos, hueso y metal) que mencionan los autores (Brejov G, 2014). Por ejemplo, en la ilustración 18 se puede observar un objeto de metal en este caso un abrebocas metálico señalado en el círculo amarillo que es más radiodenso, en cambio la flecha celeste señala el absceso apical que es más radiopaco. De igual manera en la ilustración 19 se puede observar líquido en un paciente con un diagnóstico de ascitis por patología cardíaca.

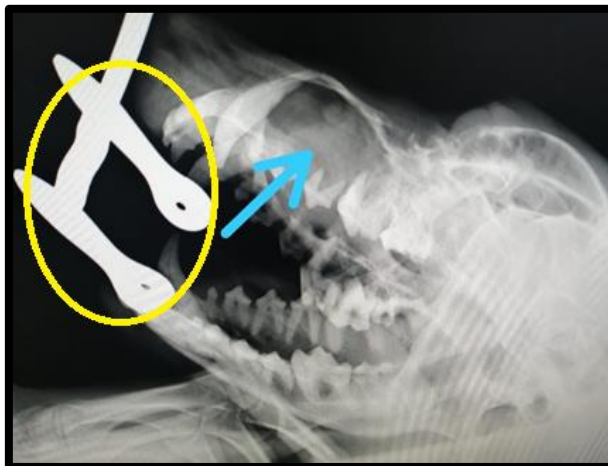


Ilustración 18: Absceso Apical con un tiempo de evolución de 2 meses.

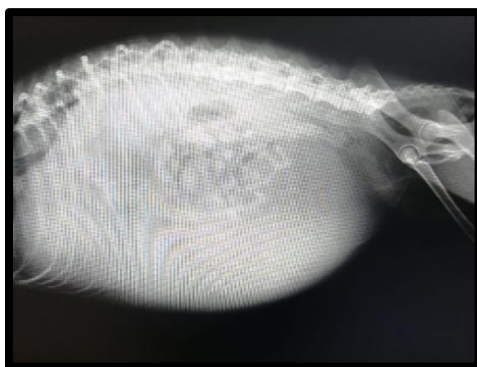

Ilustración 17: Ascitis abdominal en una perra con patología cardíaca.

La radiografía simple es la técnica de elección para pacientes con patologías gastrointestinales puesto que nos permite obtener información acerca del contorno, tamaño, posición, forma y radio-opacidad de las asas intestinales y de su contenido (siempre que este sea radiopaco o radiotransparente) (Anson, et al 2013). Por ejemplo, en la ilustración 20 se observa el estómago de una perra a la cual se le diagnóstico vólvulo gástrico por medio de la radiografía.

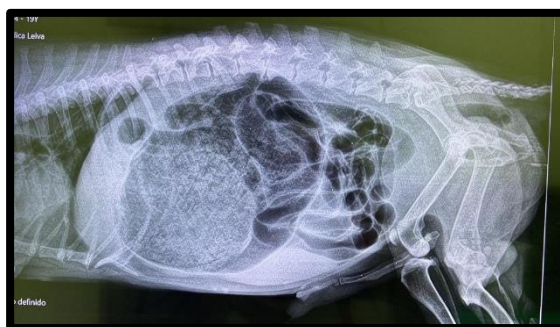

Ilustración 18: Radiografía de perra mestiza con vólvulo gástrico.

En el caso de alteraciones en la vejiga será también mejor evaluada por ecografía. Aunque la radiografía puede proporcionar información sobre la presencia de cálculos, no detectará la presencia de los que son radiolúcidos sin el uso de contraste. (Anson, et al 2013). En la ilustración 21 se observa un cálculo de manera clara con el uso de la ultrasonografía.

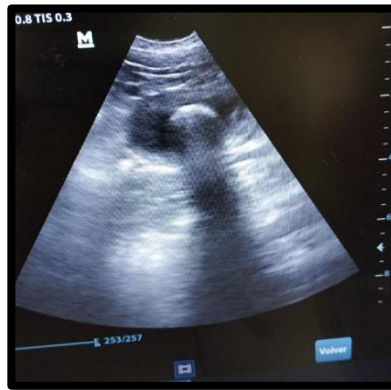

Ilustración 19: Presencia de un cálculo de gran tamaño en vejiga urinaria.

En cuanto a mediciones en el riñón, se pueden valorar las medidas anatómicas de longitud, anchura y altura y, a partir de éstas, se puede calcular el volumen renal. La medida más usada generalmente es la longitud. Si bien está bastante aceptado que la longitud de los riñones en los gatos varía entre 3 y 4,3 cm, la medida de la longitud obtenida mediante ecografía de los riñones en el perro es muy variable debido a la gran diferencia de tamaño corporal entre las diferentes razas existiendo, incluso, variación entre la longitud del riñón de perros con el mismo tamaño (Duque, 2021). Pero de igual manera se implementó la medición de los riñones en algunos pacientes como se observa en la ilustración 22.

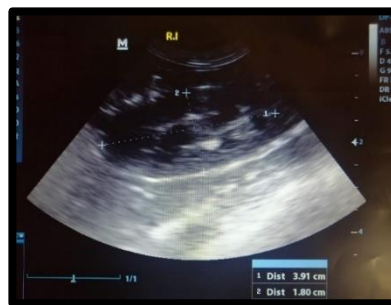

Ilustración 20: Medición riñón izquierdo perro.

En oncología también fue de mucha utilidad el diagnóstico por imagen radiológica, ya que en ciertos casos como el de la ilustración 24 junto con la biopsia permitieron llegar a un diagnóstico definitivo, de este paciente canino con osteosarcoma. En el caso de

osteosarcoma la destrucción ósea se observa con un aspecto general de "apolillado" o bien de tipo "permeable"(Cartagena, J et al. 2009)

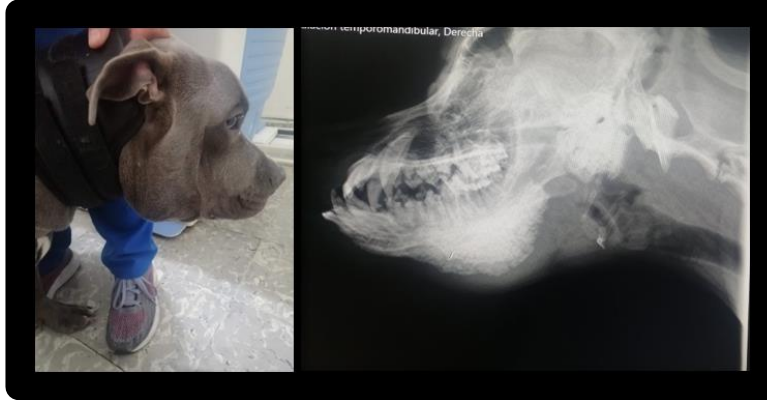

Ilustración 23: Paciente canino menor a 1 año de edad con Osteosarcoma.

En el siguiente caso fue de mayor utilidad la ecografía, ya que al hacer el estudio se pudo observar un tumor a nivel del hígado que medía 2.43 cm de largo y 2.25 cm de ancho ilustración 24. Generalmente para el diagnóstico de este tipo de tumores el médico veterinario de atención primaria puede detectar un tumor de hígado tras palpar el abdomen o realizar otras pruebas como: análisis de sangre (recuento sanguíneo completo, perfil de bioquímica, perfil de coagulación y análisis de orina), radiografías del abdomen, ecografía del abdomen, radiografías de tórax, obtención de imágenes avanzadas como tomografía computarizada (TC) o resonancia magnética (RM) (ACVS, 2018).

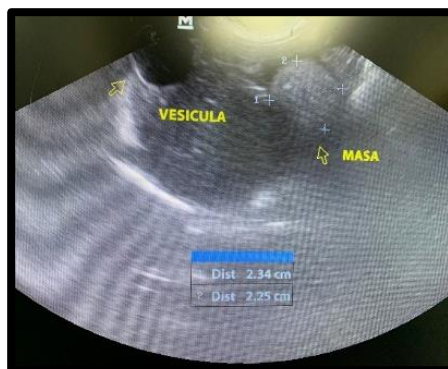

Ilustración 21: Tumor en hígado visto en ecografía.

6. CONCLUSIONES

El fortalecimiento del uso de los equipos de imagenología se logró mediante la realización de 78 estudios radiológicos y 18 estudios de ultrasonografía a lo largo de los seis meses de pasantía, los cuales permitieron al personal médico del Hospital Central Veterinario y a mi persona llegar a un diagnóstico definitivo en los casos en los que no bastó con el examen físico-clínico y los exámenes de laboratorio.

Se determinó en la práctica diaria medica que las aplicaciones de los estudios de ultrasonografía se usaron más para diagnóstico de órganos de tejidos blandos como el hígado (tumores, colecistitis, hepatomegalia, hígado graso), vejiga (urolitos), riñones (nefritis, pielonefritis), aparato urogenital femenino (piómetra), aparato urogenital masculino (prostatitis), en cambio, los estudios de rayos x sirvieron más para diagnósticos del sistema óseo (fracturas, discoespondilitis, etc), sistema articular (luxaciones), y pulmones (congestión pulmonar), que son órganos en los que no se puede utilizar el ecógrafo para obtener imágenes de ellos así como se menciona en la teoría. Esto se logró al contrastar cuales hallazgos se habían obtenido con el uso de la ultrasonografía, y cuales con el uso de la radiografía.

En el área de radiología desarrollé la habilidad para diferenciar los tipos de densidades radiográficas (aire, grasa, agua y tejidos blandos, huesos y metales), y si estos eran radiopacos o radiolúcidos al momento de la interpretación de la imagen esto se lograba al analizar con el medico encargado el caso, y al contrastar con la literatura. En cuanto al área de ultrasonografía aprendí a realizar mediciones a ciertos órganos con el ecógrafo, lo que me permitió determinar si había alguna patología dependiendo del tamaño de estos.

7. RECOMENDACIONES

Se recomienda a los médicos veterinarios del hospital seguir capacitándose y actualizar sus conocimientos prácticos y teóricos en los estudios de imagenología con los que cuenta el hospital (ultrasonografía y rayos x), para poder así fortalecerse en esta rama de la medicina veterinaria, y poder seguir brindando diagnósticos rápidos y certeros, ya que esto permitirá al Hospital Central Veterinario conseguir más clientes satisfecho y generar por lo tanto más ingresos económicos.

Sin duda alguna no es posible determinar si la ultrasonografía o la radiografía es mejor una sobre la otra ya que ambas se complementan para alcanzar un diagnóstico definitivo, es por ello que se recomienda a los veterinarios del Hospital Central Veterinario realizar los estudios imagenológicos necesarios en la demanda de los diversos casos clínicos, sobre todo en aquellos de emergencia (pacientes politraumatizados) en los cuales se debe actuar rápido para salvaguardar la vida del paciente.

Se recomienda al personal veterinario del hospital en el caso de los estudios ultrasonográficos realizar siempre las mediciones de todos los órganos que sea posible, ya que esto brinda información muy valiosa para el diagnóstico, y en el caso de las radiografías comparar las diferentes densidades radiográficas que existen con las imágenes obtenidas para detectar las anomalías presentes en los diferentes órganos.

8. BIBLIOGRAFÍA

ACVS. C. 2018. Tumores de Hígado. American College of Veterinary Surgeons (ACVS). Estados Unidos, Washington DC. (en línea), Consultado 19. Ene. 2024. Disponible en: <https://www.acvs.org/es/small-animal/liver-tumors/>

Anson, A et al. 2013. Radiografía y Ecografía "Que nos puede aportar". Asociación de veterinarios españoles especialistas en pequeños animales (AVEPA). España. Disponible en: <https://www.avepa.org/pdf/proceedings/RADIOLOGIA ECOGRAFIA PROCEEDING2013.pdf>

ASTA REGIA Clínica Veterinaria. c.2023. "Diferencias entre radiografía y ecografía veterinaria. " España, Cádiz. (en línea). Consultado 13. Ene. 2024. Disponible en: <https://clinicaveterinariaastaregia.es/diferencias-entre-radiografia-y-ecografia-veterinaria/>

Buitrago, J. *et al.* 2018. Frecuencia de patologías abdominales diagnosticadas por ecografía abdominal en la clínica Veterinaria del Sur Sabaneta, Antioquia. Revista Colombiana de Ciencia Animal - RECIA, 10(2), 167–172. Consultado 20. Feb. 2024. (en línea). Disponible en: <https://doi.org/10.24188/recia.v10.n2.2018.563>

Brejov, G. *et al.* 2014. Métodos Complementarios. Exploración radiológica. Universidad de Buenos Aires, Facultad de Ciencias Veterinarias. Buenos Aires, Argentina. (en línea). Consultado 17. Ene. 2024. Disponible en: <https://www.fvet.uba.ar/archivos/catedras/semiologia/MEDICINA-I-RX.pdf>

Cartagena, J et al. 2009. Diagnóstico y tratamiento del osteosarcoma canino. Portal Veterinario. España, Zaragoza. (en línea). Consultado 19. Ene. 2024. Disponible en: <https://www.portalveterinaria.com/static/1/quienes-somos.html>

CUAS, Formación veterinaria. 2022. Patrones pulmonares en radiografía. España. (en línea). Consultado 19. Ene. 2024 Disponible en: <https://cuasveterinaria.es/blog/patrones-pulmonares-en-radiografia/>

Duque, F. 2021. Diagnóstico por imagen de las enfermedades del aparato urinario: ecografía. Universidad de Extremadura. Badajoz, España. (en línea). Consultado 17. Ene.

2024. Disponible en: https://dehesa.unex.es/bitstream/10662/12819/1/978-84-09-30812-5_211.pdf

Díez Bru, N. 1992. Ecografía abdominal en pequeños animales. Universidad Complutense de Madrid, Facultad de Veterinaria. Madrid, España. (en línea). Consultado 15. Ene. 2024. Disponible en: <https://ddd.uab.cat/pub/clivetpeqani/11307064v12n3/11307064v12n3p150.pdf>

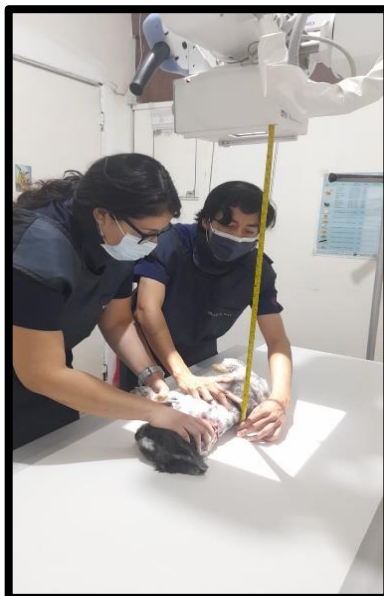Nereira de Urbina, A. 2019. Radiografía: pequeños animales y diagnóstico digital copan el mercado. Animal's Health, El diario de la Salud Animal. España. (en línea). Consultado 13. Ene. 2024. Disponible en: <https://www.animalshealth.es/profesionales/radiografia-pequenos-animales-y-diagnostico-digital-copan-el-mercado-colvema-curso-online-de-interpretacion-radiologica>

Uribe, Manuel. 2017. Radiología Veterinaria. Fundación Universitaria del Area Andina. Colombia. (en línea). Consultado 17. Ene. 2024. Disponible en: <https://digitk.areandina.edu.co/bitstream/handle/areandina/1331/Radiolog%C3%ADa%20veterinaria.pdf?sequence=1>

9. ANEXOS



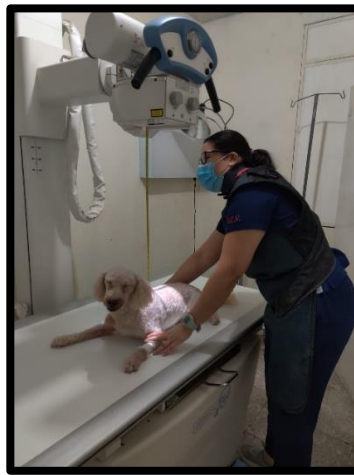
Anexo 1: Aprendiendo a calibrar el equipo de radiografía.




Anexo 2: Midiendo el ancho del cuerpo de un paciente para estimar la profundidad con la que se hará el disparo.



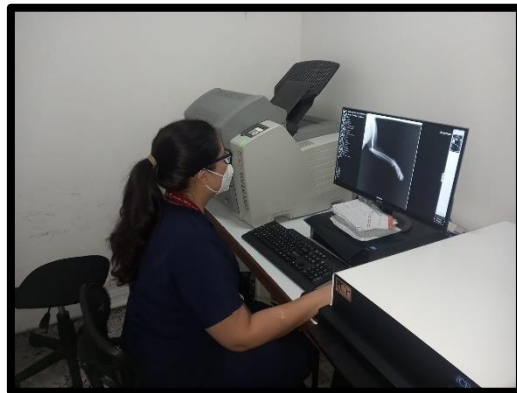Anexo 3: Posicionando al paciente con una vista dorsoventral para el estudio de área abdominal.



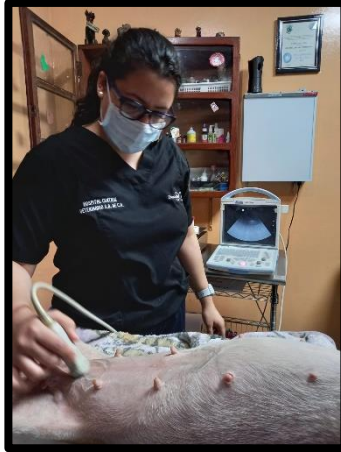Anexo 4: Calibrando el equipo de radiología antes de un disparo para obtener una mejor imagen



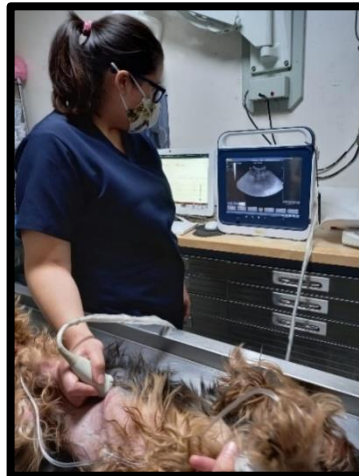Anexo 5: Configurando equipo de radiografías para la obtención de una imagen de calidad.



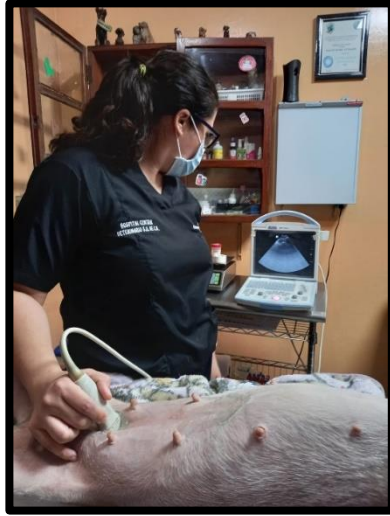Anexo 6: Digitalizando la imagen previa a su impresión.



Anexo 7: Identificando las ventanas acústicas de acuerdo a lo que se quiere evaluar en área abdominal.



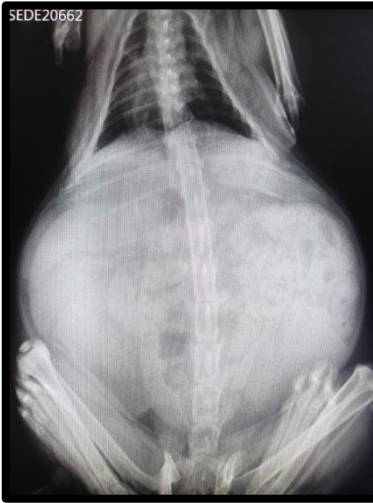Anexo 8: Reconocimiento de estructuras de área abdominal en estudios de ultrasonografía.



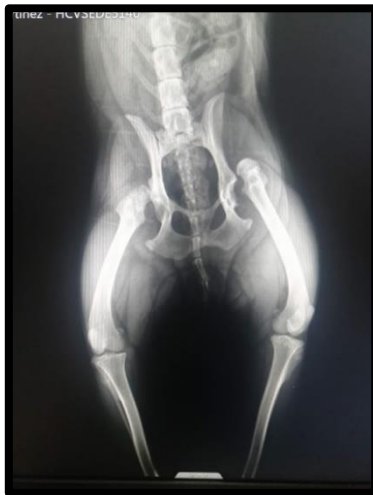Anexo 9: Familiarizando las densidades, tamaños de órganos abdominales en un canino.



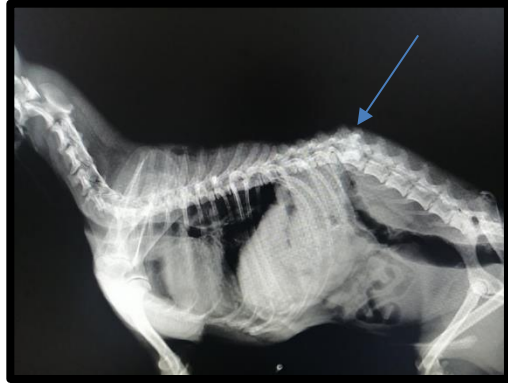Anexo 10: Equipo de protección radiológica con la que cuenta el HCV (delantal plomado, protector tiroideo)



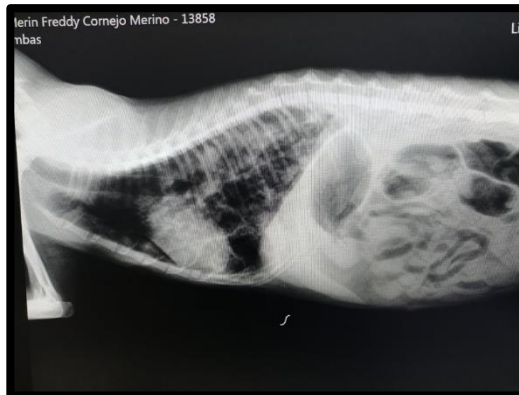Anexo 11: Vista dorsoventral de un felino con ascitis abdominal en un estudio radiológico.



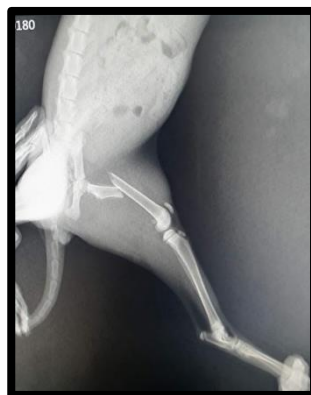Anexo 12: Luxación bilateral completa en un canino de 5 años en una vista ventrodorsal en un estudio radiológico.



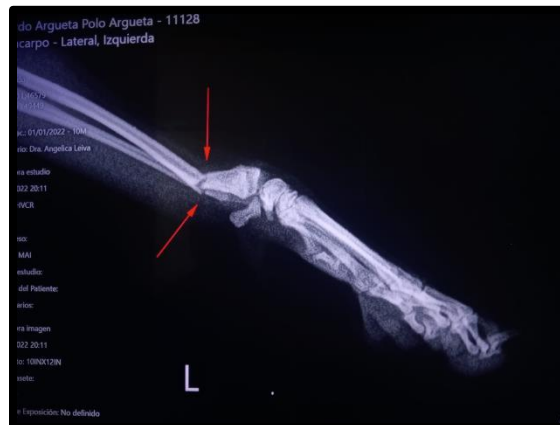Anexo 13: Fractura de los discos intervertebrales de columna correspondientes a ultima vertebra torácica y primera vertebra cervical.



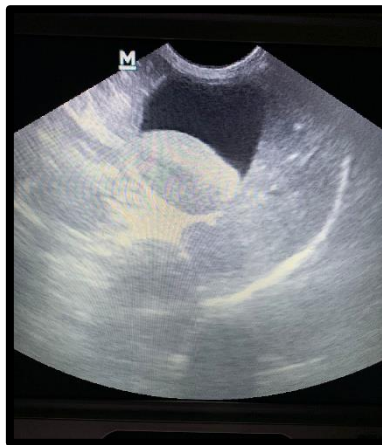Anexo 14: Vista laterolateral de un canino hembra para evaluar patrón pulmonar por sospecha de metástasis.



Anexo 15: Vista laterolateral de felino de 1 año edad con fractura de fémur en su parte proximal.



Anexo 16: Vista lateral izquierda de un canino con fractura en cubito y radio de MAI.



Anexo 17: Vesícula con abundante lodo biliar.