UNIVERSIDAD DE EL SALVADOR

HOSPITAL NACIONAL ROSALES

POSGRADO DE ESPECIALIDADES MÉDICAS

"HALLAZGOS ECOCARDIOGRÁFICOS EN MIOCARDIOPATÍA CHAGÁSICA EN PACIENTES CON ENFERMEDAD DE CHAGAS CRÓNICA, EN HOSPITAL NACIONAL ROSALES EN EL PERÍODO 01 DE ENERO A 31 DE DICIEMBRE 2022."

PRESENTADO POR

DR. EDWIN JAIR LÓPEZ VÁSQUEZ

DR. JOSÉ VLADIMIR ÁNGEL PÉREZ

PARA OPTAR AL TÍTULO DE

ESPECIALISTA EN MEDICINA INTERNA

ASESOR:

DR. ASTUL ELIAS CAMPOS IBARRA

Ciudad universitaria "Dr. Fabio Castillo Figueroa", El Salvador, septiembre 2024

UNIVERSIDAD DE EL SALVADOR.

AUTORIDADES.

RECTOR.

MSC. JUAN ROSA QUINTANILLA.

VICERRECTORA.

DRA. EVELYN BEATRIZ FARFÁN MATA.

VICERRECTOR ADMINISTRATIVO.

MSC. ROGER ARIAS ALVARADO.

SECRETARIO GENERAL.

LIC. PEDRO ROSALIO ESCOBAR CASTANEDA.

CONTENIDO.

CAPITULO I: RESUMEN…… 4

CAPITULO II: INTRODUCCIÓN…… 6

CAPITULO III: OBJETIVOS…….. 7

CAPITULO IV: MARCO TEÓRICO…….. 8

CAPITULO V: DISEÑO METODOLOGICO…… 26

CAPITULO VI: RESULTADO……... 31

CAPITULO VII: DISCUSIÓN…….. 35

CAPITULO VIII: RECOMENDACIONES……. 37

CAPITULO IX: BIBLIOGRAFIA……. 38

RESUMEN

La enfermedad de Chagas, causada por el *Trypanosoma cruzi*, es considerada como la parasitosis más grave en América. Fue descrito en 1909, por Carlos Ribeiro Justiniano Chagas, quien identificó por primera vez al parásito.

Una serie de estudios de la región de América describe que los hallazgos ecocardiográficos más frecuentes en los pacientes con esta enfermedad incluyen alteraciones de la motilidad parietal segmentaria, presencia de aneurismas (en particular en el ápex o en la pared posterior), presencia de trombos intramurales, disfunción diastólica y sistólica del ventrículo izquierdo y ventrículo derecho, anormalidades de la contracción, afección del septum, miocardiopatía dilatada lo que conlleva a una disminución de la fracción de eyección, será importante identificar a nivel local cuales son los más frecuentes.

El presente estudio tenía como objetivo Describir los hallazgos ecocardiográficos en miocardiopatía chagasica en pacientes con enfermedad de Chagas crónica, en el Hospital Nacional Rosales, de 01 enero a 31 diciembre 2022. Para ello se realizó una búsqueda de los estudios ecocardiográficos en los pacientes que asistieron a consulta durante el año 2022 desde el mes de enero hasta diciembre, identificado cuales eran las alteraciones ecocardiográficas en estos pacientes.

Se identifico que las especialidades de medicina interna, infectología y cardiología atendieron la cantidad de 2.818, 1.831, 4.600, pacientes con el diagnostico de enfermedad de Chagas, el universo correspondía a 9,349 pacientes, la población de 390 pacientes y la muestra de 173 pacientes en los cuales se identificó un estudio ecocardiográfico.

Realizándose una revisión detallada de los ecocardiogramas de estos pacientes tomando en cuenta los siguientes parámetros ecocardiográficos: fracción de eyección, disfunción diastólica, disfunción sistólica, valvulopatía, motilidad de la

pared ventricular, trombos, hipertrofia ventricular, presencia de aneurisma y en unos de ellos con sus subclasificaciones para detallar mejor estos hallazgos.

En los resultados, cabe mencionar que el sexo más afectado por la enfermedad cardiaca por Chagas fue la mujer.

Para la presentación de los resultados se tabularon y se expone cada uno de los resultados por hallazgo ecocardiográfico, el objetivo de este estudio es para el desarrollo de un programa de tamizaje temprano en cardiopatía Chagasica, y así demostrar los beneficios ante la presencia de la mortalidad, morbilidad y coste sanitarios.

Palabras claves: Cardiopatía chagasica, Ecocardiograma, Fracción de eyección.

INTRODUCCIÓN

La enfermedad de Chagas fue descubierta por Carlos Justiniano Ribeiro das Chagas, en el año de 1909, es producida por un protozoario, transmitida a través de insectos hematófagos. (1)

Tiene una distribución a predominio de América latina. (2,3) En El Salvador el Dr. Juan Segovia, describió el primer hallazgo de *T. cruzi,* en sangre en el año 1913. (3)

En el año 1956, un grupo de cardiólogos y parasitólogos de El Salvador publicaron una serie de 14 casos, con detección del parasito en sangre periférica. (4)

En el año 1975, el Dr. Rafael Cedillos, microbiólogo y parasitólogo, en el año 1975, investigador de la Universidad de El Salvador, en colaboración con el CDC de EE.UU, se hizo evidente que la transmisión puede ocurrir a través de otros mecanismos no vectoriales como, transfusiones, trasplantes de órganos. (5)

Actualmente en el Hospital Nacional Rosales, siendo el hospital de referencia nacional, en tercer nivel, se recibe una gran cantidad de pacientes en el área de consulta externa de infectología, medicina interna, cardiología y en el área de laboratorio, a quien se les detecta de forma accidental o de forma electiva, la presencia de la infección por T. cruzi, y su confirmación con Inmunofluorescencia, así mismo se desconoce el tiempo de evolución de dicha patología y sus posibles manifestaciones cardiacas dentro de nuestra población.

Se ha descrito que las manifestaciones ecocardiográficas frecuentes en los pacientes con cardiopatía chagasica son: alteraciones en la motilidad segmentaria o regional, cardiopatía global, disminución en la fracción de eyección, derrame pericárdico, dilatación ventricular izquierda o dilatación biventricular y aneurismas apicales y basales. (6)

Se observa que el número de personas que consulta por patología cardiaca chagasica son de 390 individuos durante el año del 2022, de ambos géneros, y se evidencia que una gran parte de ellos tiene alteraciones cardiacas crónicas de la evolución de la enfermedad.

Por lo tanto, se plantea la posibilidad de realizar un programa que nos ayude a diagnosticar todas las alteraciones morfológicas y funcionales, así como su seguimiento respectivo, ya que esto nos ayuda a tener un impacto positivo en la morbi-mortalidad del paciente.

OBJETIVOS

OBJETIVO GENERAL

Describir los hallazgos ecocardiográficos en miocardiopatía chagasica en pacientes con enfermedad de Chagas crónica, en el Hospital Nacional Rosales, de 01 enero a 31 diciembre 2022.

OBJETIVOS ESPECIFICOS

- Identificar el número de pacientes, en quienes se hizo el diagnóstico de enfermedad de Chagas, en el Hospital Nacional Rosales, durante el periodo de 01 enero a 31 diciembre 2022.

- Mencionar los hallazgos ecocardiográficos más frecuentes en los pacientes con miocardiopatía chagasica, en el Hospital Nacional Rosales, durante el periodo de 01 enero a 31 diciembre 2022.

MARCO TEÓRICO

Antecedentes.

La Enfermedad de Chagas o Tripanosomiasis americana, descubierta por Carlos Chagas en Brasil en 1909, es causada por el parásito Trypanosoma cruzi, transmitido al hombre y mamíferos susceptibles por diversas especies de triatominos (Subfamilia Triatominae) conocidos en El Salvador como “chinche picuda”. (4)

En 1913, Juan C. Segovia reportó en El Salvador el primer caso de tripanosomiasis en una paciente febril con sospecha de padecer malaria (4). El parásito fue identificado como Trypanosoma cruzi con la colaboración de los Profesores Tanón y Wurzt de Francia y el Dr. Carlos Chagas del Instituto Oswaldo Cruz de Brasil (4). Este hallazgo, estimuló el interés del gremio médico en el país para publicar, entre 1913 y 1954, varios estudios clínicos realizados en el Hospital Nacional Rosales de San Salvador y el Hospital San Juan de Dios de Santa Ana. (4)

En El Salvador, R. prolixus y T. dimidiata fueron los principales vectores de la enfermedad de Chagas reportados por Peñalver et al. R. prolixus se distribuía desde el nivel del mar hasta los 400 metros de altitud, en ranchos de paja y asociado a la transmisión de T. cruzi y T. rangeli en el país. En cambio, T. dimidiata fue reportado arriba de los 800 metros, asociado a casas de bahareque y de adobe, y a la transmisión de T. cruzi. Ambos vectores eran detectados entre los 400 y 800 metros en sus respectivos hábitats señalados. Los índices de infestación de casas en 1955 eran casi iguales, 51,8% para T. dimidiata y 48,2% para R. prolixus. (4)

En 1976, Cedillos et al. en el estudio epidemiológico realizado por muestreo de localidades desde el nivel del mar hasta los 1900 metros, reportaron una diferencia marcada entre la prevalencia de T. dimidiata (81,7%) y R. prolixus (18,3%) hasta los

600 metros de altura, indicando por primera vez, una posible reducción de este último vector en el país. (4)

Entre 1976 y 1995 no se realizaron estudios entomológicos en el país, debido al conflicto armado. En 1995, el Departamento de Control de Vectores del Ministerio de Salud Pública y Asistencia Social (MSPAS) reportó sólo índice de infestación de casas por T. dimidiata, variable de 1,9 a 47,0% en localidades encuestadas en los 14 departamentos del país. Este informe, que enfatizaba la ausencia de R. prolixus, fue presentado en la "Primera Reunión sobre vectores de la Enfermedad de Chagas en los países de Centro América", realizada en Tegucigalpa, Honduras del 22 al 24 de octubre de 1997. Esta información, fue reconfirmada por otro estudio realizado a nivel nacional en 1999- 2000 y, además, por la encuesta entomológica basal realizada por el Programa de Control Integral de la Enfermedad de Chagas, 2003 – 2009. (4)

En la "XII Reunión de la Comisión Intergubernamental de la Iniciativa de los Países de Centro América (IPCA) para la Interrupción de la Transmisión Vectorial, Transfusional y Atención Médica de la Enfermedad de Chagas", reunida en San Salvador, El Salvador del 16 al 18 de junio de 2010, se validó la eliminación de R. prolixus en El Salvador, según los criterios establecidos por la IPCA para tal efecto. (4)

La enfermedad de Chagas o tripanosomiasis americana es una enfermedad desatendida, característica que tiene su máxima expresión en las dificultades y limitaciones para su diagnóstico y tratamiento etiológico. (4)

Aun en áreas endémicas, establecer la sospecha o el diagnóstico clínico de enfermedad de Chagas, frente a cuadros sugestivos de la misma en sus diferentes etapas, es muy poco frecuente. Esto es consecuencia, entre otras razones, de la poca formación e información que sobre estos temas reciben los médicos y todo el personal de salud. En tal sentido, recurrir a los estudios de laboratorio para dar un

diagnóstico confirmatorio presenta dificultades para su indicación (disponibilidad, desarrollo e informe consecuente en el laboratorio), y para la interpretación certera de los resultados dentro de la historia evolutiva del cuadro que se analiza. (4) en la tabla 1.

Tabla 1 Países donde existe enfermedad de Chagas endémica

Argentina	Ecuador	Nicaragua
Belice	El Salvador	Panamá
Bolivia	Guatemala	Paraguay
Brasil	Guayana	Perú
Chile[a]	Guayana Francesa	Surinam
Colombia	Honduras	Uruguay[a]
Costa Rica	México	Venezuela

[a] Eliminación de la transmisión vectorial, pero antiguos pacientes afectados.

(tabla 1) Fuente bibliográfica (7)

Etiología.

La enfermedad de Chagas, también conocida como tripanosomiasis americana, está causada por el parásito Trypanosoma cruzi, protozoo hemoflagelado perteneciente al orden de los Kinetoplastida. Trypanosoma cruzi es transmitido a los animales y a los seres humanos a través de insectos vectores que se encuentran en América del Sur. (5)

Ciclo biológico.

T. cruzi posee un ciclo de vida complejo, que incluye la infección del hospedador vertebrado y la transmisión por insectos vectores. Este parásito pasa por 3 estadios morfológicos principales: la forma amastigote no flagelada y las formas flageladas epimastigote y tripomastigote. La forma epimastigote prolifera en el insecto vector y eventualmente se diferencia para dar lugar a los tripomastigotes metacíclicos, capaces de infectar al hospedador vertebrado. Tras la picadura, el parásito se libera en las heces del vector. Una vez en el torrente sanguíneo del vertebrado, los

tripomastigotes son capaces de penetrar en una gran variedad de tipos celulares. Dentro de las células, los parásitos se transforman en formas amastigotes, las cuales sufren varios ciclos de división. Seguidamente, los amastigotes se diferencian a tripomastigotes sanguíneos que son liberados por ruptura de la célula anfitriona, iniciando el siguiente ciclo de infección (fig. 1). (5)

Transmisión.

La forma más común de contraer la infección en zona endémica es a través del contacto con las heces del insecto vector infectado que contienen tripomastigotes metacíclicos. La defecación se produce cuando el triatoma se alimenta de la sangre de seres humanos y animales. La tripanosomiasis americana se transmite a los seres humanos, a más de 150 especies de animales domésticos (perros, gatos, cobayas, etc.) y a mamíferos silvestres (roedores, marsupiales y armadillos). El vector es un insecto hematófago de la subfamilia Triatominae, conocido como vinchuca en Bolivia, Argentina y Chile, chipo en Venezuela, chiribico en Colombia o barbeiro en Brasil, entre otros. Existen 3 tipos de ciclos epidemiológicos: doméstico, peridoméstico y selvático. Triatoma infestans es el principal vector domiciliado en los países del Cono Sur (Argentina, Brasil, Bolivia, Chile, Paraguay y Uruguay), Rhodnius prolixus y Triatoma dimidiata en los países andinos y centroamericanos, y Triatoma barberi en México. (5)

El parásito puede transmitirse por transfusión de sangre, trasplante de órganos y de una madre infectada al feto (congénita), siendo las principales formas de infección de seres humanos en zonas urbanas y en países no endémicos. (5)

Manifestaciones clínicas.

Las manifestaciones agudas de la infección por *T. cruzi* desaparecen de forma espontánea en casi todos los enfermos, dando paso a la fase indeterminada o crónica asintomática. Entre el 30 y el 40% de las personas infectadas evoluciona a formas sintomáticas durante la fase crónica. Las manifestaciones clínicas aparecen

generalmente entre 10 y 30 años después de la infección inicial y pueden ser de diferente gravedad, afectando a diferentes órganos, principalmente corazón y sistema digestivo. De forma menos frecuente causa encefalitis, siendo más común en inmunodeprimidos. (5)

La fase aguda de la enfermedad se ha observado tanto en niños como en adultos jóvenes. Sin embargo, los cambios radiológicos y electrocardiográficos parecen ser menos comunes y más leves que los informados en los países sudamericanos. (6)

La enfermedad de Chagas evoluciona en 2 fases, aguda y crónica, cada una de ellas con características clínicas, criterios diagnósticos y terapéuticos diferentes. (7)

Enfermedad de Chagas.

Fase aguda

Se inicia al adquirir la infección por cualquiera de sus vías y dura entre 30 y 90 días. Se caracteriza por la presencia de una alta parasitemia detectable por métodos parasitológicos directos. Generalmente es asintomática o presenta síntomas inespecíficos como fiebre, adenomegalias, hepatoesplenomegalia, anemia, anorexia o diarrea.

En áreas endémicas, cuando la vía de transmisión es vectorial, en un 8% de los casos pueden aparecer síntomas específicos como el chagoma de inoculación. Las manifestaciones clínicas graves y poco frecuentes de esta fase son miocarditis y meningoencefalitis.

En países no endémicos la fase aguda solo se puede observar en neonatos (transmisión congénita), personas transfundidas o trasplantadas.

La mayoría de los recién nacidos con enfermedad de Chagas adquirida por transmisión congénita permanecieron asintomáticos. Cuando aparecen, las manifestaciones y cuadros clínicos más importantes son hepatoesplenomegalia, hepatitis, sepsis, meningitis, miocarditis o anemia hemolítica, pudiendo ser ocasionalmente causa de muerte.

Habitualmente, las manifestaciones agudas de la enfermedad remiten de forma espontánea, dando paso a la fase crónica indeterminada o asintomática. (7)

Enfermedad de Chagas crónica.

Forma indeterminada.

Aquellos pacientes que han cursado con enfermedad de Chagas aguda y que posteriormente presentan serología para *T. cruzi* positiva, pero con ausencia de signos y síntomas de enfermedad.

Hasta un 50% de pacientes pueden llegar a desarrollar la forma indeterminada. (7)

Enfermedad de Chagas crónica.

Esta puede presentar un curso asintomático durante un largo tiempo en ocasiones no desarrolla enfermedad, pero de lo contrario puede presentarse de 2 formas frecuentes que se menciona a continuación.

1- Miocardiopatía chagasica.
2- Enfermedad de Chagas digestiva.

Si bien es cierto la presentación clínica más frecuente es miocardiopatía chagasica, y depende del área geográfica.

Incluso cuando el estudio clínico estándar no revela miocarditis, es posible que los pacientes que cumplen los criterios para que la forma indeterminada tenga miocarditis subclínica. T cruzi se encuentra en biopsias endocárdicas de pacientes sin cardiopatía clínica, y cambios patológicos, como la degeneración de los miocitos, infiltrados inflamatorios y fibrosis en curso, tienen ha sido documentado en animales y sujetos humanos, con la forma indeterminada de la enfermedad. Además, los pacientes con la forma digestiva indeterminada o clínicamente aislada pueden mostrar alteración de la presión sistólica segmentaria. movimiento de la pared, incompetencia cronotrópica, o arritmias ventriculares. (7)

Cardiopatía Chagasica.

Se trata de la complicación más grave de la fase crónica de esta enfermedad. Su incidencia aumenta con la edad, el 20-30% de los pacientes desarrolla alteraciones cardíacas.

Los pacientes en fase indeterminada de enfermedad de Chagas generalmente tienen un pronóstico bueno, pero pueden cambiar a un estadio avanzado con manifestaciones clínicas y letalidad considerables. La miocarditis crónica es lenta y progresiva, y una vez aparece el daño miocárdico, este tiende a empeorar. La cardiopatía chagásica crónica (CCC) se denomina también miocardiopatía dilatada al manifestarse por una cardiomegalia, a menudo visible por medio de una radiografía simple de tórax. (7)

Se define como una miocarditis crónica o un estado de inflamación progresiva, que con el tiempo conduce a un cuadro de fibrosis miocárdica y que puede desencadenar espontáneamente arritmia ventricular. Los síntomas se deben a trastornos del ritmo cardíaco, cardiopatía congestiva y tromboembolias. La primera manifestación de esta enfermedad puede ser la muerte súbita de origen arrítmico.

El alto índice de mortalidad asociado con la afectación de miocardio se puede explicar por un número de factores relacionados y no exclusivos, incluyendo la extensión del daño en miocardio, el deterioro de la función cardíaca y la presencia de arritmia ventricular. (8)

Patogénesis de la cardiopatía Chagasica.

Agrandamiento cardíaco generalizado, que afecta a los 4 cámaras cardíacas y pueden producirse derrames pericárdicos. La miocarditis suele ser difusa con necrosis de miocitos, edema intersticial, dilatación vascular y mononucleares e infiltración polimorfonuclear e inflamatorio.

El proceso puede extenderse al endocardio, dando lugar a trombosis mural y puede afectar el sistema de conducción. así como las neuronas intramurales y extra-cardíacas.

Vasculitis y microangiopatía con microvascularización la trombosis se ha descrito en experimentos. modelos de la enfermedad muestras histológicas durante la afectación cardíaca aguda se caracterizan por un gran número de formas de parásitos amastigotes en las miofibras, lo que lleva a los pseudoquistes que finalmente se rompen.

El examen histológico demuestra focal, leve, miocarditis crónica. Infiltrados de células mononucleares dispersas rodean a los miocitos que se encuentran en diversas etapas de degeneración y necrosis, e inmunohistoquímica técnicas dirigidas a anticuerpos anti-T cruzi o polimerasa Métodos de reacción en cadena (PCR) para detectar genómica. Los fragmentos suelen correlacionarse con inflamación en focos. La fibrosis cardíaca es un hallazgo destacado, de forma difusa dispersa y que afecta tanto al miocardio y el sistema de conducción.

Cambios microvasculares incluyen decapilarización, edema intersticial, intravascular agregación plaquetaria, engrosamiento del vaso membrana basal y una sorprendente despoblación neuronal cardíaca.

La fase de la enfermedad de Chagas es consecuencia de una parasitemia de alto grado e intenso parasitismo tisular directo a pesar del desarrollo de técnicas de diagnóstico más sensibles ha demostrado que la enfermedad cardíaca crónica de Chagas es efectivamente una miocardiopatía infecciosa, con incesante, de bajo grado Inflamación resultante de la presencia continua de T cruzi en tejidos cardíacos.

Estudios de autopsia y las biopsias de miocardio de pacientes vivos muestran una estrecha correlación entre la carga de amastigote y el tejido infectado, así mismo la fibrosis miocárdica y el desarrollo de insuficiencia cardiaca.

El mecanismo exacto por el cual el parasitismo causa el daño al tejido en la fase crónica no está claro.

Es probable que la autorreactividad se combine para producir inflamación continua, miocitólisis y la característica de fibrosis reactiva y reparadora superpuesta de la fase crónica de la miocardiopatía chagásica.

La invasión puede ser el factor más importante que determina la gravedad de las enfermedades crónicas.

Los pacientes en la etapa indeterminada muestran una producción equilibrada de citocinas inflamatorias y antiinflamatorias, mientras que los pacientes que desarrollan las enfermedades cardíacas parecen perder esta corregulación.

Evolución de la miocardiopatía de Chagas.

Aunque es poco común (<10%), los pacientes pueden progresar directamente desde la enfermedad de Chagas aguda hasta la enfermedad cardíaca crónica.

Más comúnmente, se desarrolla la enfermedad cardíaca crónica de Chagas. después de varias décadas de la forma indeterminada de la enfermedad, lo que refleja el establecimiento de una nueva. Estado de desequilibrio entre el sistema inmunológico del parásito y respuesta del huésped.

Los factores que impulsan la progresión no se comprenden completamente, aunque los estudios longitudinales han destacado sexo masculino, exposición a reinfección, cepa parasitaria, antecedentes genéticos, ascendencia africana, edad, gravedad de infección aguda, estado nutricional, alcoholismo y otras enfermedades concomitantes como potenciales factores de riesgo.

La elevación del BNP (péptido natriurético tipo B) o NT-proBNP (pro-BNP N-terminal) a veces es visto antes de la enfermedad cardíaca avanzada pero las elevaciones pueden ser sutiles, inconsistentes y no tienen ha demostrado ser clínicamente valioso. De hecho, el aumento del BNP es un buen marcador de la presencia de disfunción sistólica del VI y disfunción diastólica en la miocardiopatía chagásica.

Otros métodos como la ecocardiografía, las pruebas de esfuerzo y el monitoreo Holter a veces pueden dilucidar los hallazgos cardíacos en pacientes que se cree lo contrario tener la forma indeterminada si se observan, arritmias ventriculares durante las pruebas de esfuerzo cardíaco o Holter monitorización y anomalías regionales del movimiento de la pared en el ecocardiograma denotan el desarrollo enfermedad de Chagas cardíaca puede conllevar mayor riesgo de agravación de la miocardiopatía.

Manifestaciones cardiacas.
Arritmia.

La enfermedad cardíaca de Chagas es considerada una miocardiopatía arritmogenica caracterizada por arritmia auricular y ventricular y una amplia variedad de anomalías del sistema de conducción.

Ritmo electrocardiográfico: los cambios son predictores tanto de la gravedad como del resultado de la enfermedad las arritmias cardíacas pueden ser la única manifestación de la enfermedad cardíaca de Chagas, el llamado síndrome arrítmico, pero generalmente ocurren en combinación con insuficiencia cardíaca o eventos tromboembólicos.

La gravedad de los eventos eléctricos las anomalías van desde el hallazgo incidental de bradicardia sinusal a anomalías leves de la conducción en el ECG (p. ej. Bloqueo de rama derecho incompleto) hasta auricular avanzado o arritmia ventricular grave observada en holter o provocado por las pruebas de esfuerzo cardíaco hasta el síncope y la muerte súbita. No hay ningún hallazgo electrocardiográfico patognomónico de la enfermedad de Chagas; múltiple los hallazgos electrocardiográficos son comunes. Otros cambios significativos encontrados en la enfermedad de Chagas incluyen ondas Q patológicas (que simulan infarto de miocardio previo), bajo voltaje y cambios primarios de la onda T, los 3 potencialmente relacionados a mal pronóstico.

Las palpitaciones son comúnmente reportadas por pacientes con enfermedad cardíaca de Chagas y justifican una mayor investigación el síncope es un signo siniestro cuando resulta de TV sostenida o bloqueo auriculoventricular avanzado, menos por lo que cuando resulta de un bloqueo intermitente en el sistema del nodo auriculoventricular, muerte súbita, más comúnmente asociado con arritmia ventricular maligna, puede interrumpir el curso de la enfermedad en cualquier momento, incluso antes el desarrollo de síntomas o insuficiencia cardíaca.

En los primeros informes sobre la enfermedad, la muerte súbita era pronto resaltado en sus primeros informes, Carlos Chagas afirmó: “No es raro que las personas

mueran en su juventud con una condición aparentemente saludable y sin signos de corazón enfermedad".

La infección por T. cruzi puede presentar; bradiarritmias y anormalidades del sistema de conducción, taquiarrtimias atriales, taquiarritmias ventriculares.

Insuficiencia cardiaca.

La insuficiencia cardíaca de Chagas suele ser causa de una progresiva miocardiopatía dilatada. Anormalidades regionales del movimiento de la pared generalmente preceden a disminuciones en la función global del VI, que pueden volverse graves.

Anormalidades de la función sistólica y la función diastólica coexisten con síntomas cardinales relacionado con la congestión pulmonar. En algunos pacientes, la insuficiencia cardíaca del lado derecho puede ser más prominente que insuficiencia sistólica del lado izquierdo y puede ser una pista para el diagnóstico.

La insuficiencia cardiaca de lado derecho aislada no es frecuente y la disfunción de este generalmente se asocia con disfunción del ventrículo izquierdo en estadios avanzados de la miocardiopatía chagasica. Anexo 3. (Imagen resumen de las múltiples complicaciones de la enfermedad de Chagas). (9)

Diagnostico.

El diagnóstico de la enfermedad de Chagas se puede hacer a través de la observación del parásito en un frotis de sangre bajo el microscopio. Para la visualización de los parásitos, se hace un frotis de sangre delgado y otro grueso y se les tiñe. Sin embargo, el frotis de sangre funciona bien solo en la fase aguda de la infección, cuando se ven los parásitos circulando en la sangre.

El diagnóstico de la enfermedad de Chagas crónica se hace después de tener en cuenta el cuadro clínico del paciente y la probabilidad de que esté infectado, por haber vivido en un país donde la enfermedad es endémica. El diagnóstico se hace generalmente mediante por las menos dos pruebas serológicas diferentes. (10)

Las pruebas serológicas disponibles: Detección de anticuerpos, EIA, ELISA, ensayo de anticuerpos fluorescentes indirectos. (11)

Prueba molecular: Reacción en cadena de la polimerasa (PCR) en tiempo real. (11)

Estudios básicos para pacientes con diagnósticos de cardiopatía chagasica. Electrocardiograma.

A todo paciente con infección por *T. cruzi* debe practicársele un electrocardiograma convencional de 12 derivaciones, con un registro largo, de 30 segundos, en D-II. En la fase crónica de la infección las alteraciones electrocardiográficas preceden en años a la aparición de los síntomas y de cardiomegalia. Aunque no existe un patrón electrocardiográfico patognomónico, estas alteraciones, especialmente el bloqueo de rama derecha, aislado o asociado a hemibloqueo anterior izquierdo en pacientes con serología positiva, pueden considerarse indicativas de cardiopatía chagásica crónica. No obstante, dada su falta de especificidad, el diagnóstico requiere confirmación, ya que su presencia no significa necesariamente la etiología chagásica.

Se mencionan los principales hallazgos electrocardiográficos a continuación.

1- Bloqueo de rama derecha aislado o asociado a hemibloqueo anterior de rama izquierda.
2- Extrasístoles ventriculares, aisladas o repetitivas.
3- Alteración primaria de la repolarización ventricular, que puede simular cardiopatía isquémica.
4- Zonas eléctricamente inactivas, presencia de ondas q.
5- Bloqueos auriculoventriculares.
6- Alteraciones menos frecuentes: bloqueo de rama izquierda, disfunción sinusal, taquiarritmia supraventricular (fibrilación auricular).

Un electrocardiograma normal excluye la presencia de disfunción moderada o grave del VI, con un valor predictivo negativo (VPN) cercano al 100%. Por otro lado, a mayor número de alteraciones presentes en el ECG, peor función ventricular.

Radiografía de tórax.

Es una exploración de baja sensibilidad para la detección de la cardiopatía chagasica, ya que puede existir disfunción ventricular con radiografía normal. Sin embargo, la evidencia de cardiomegalia podría ser un factor predictivo de riesgo de muerte súbita en pacientes con Chagas crónico. Se debe realizar con el paciente en situación clínicamente compensada, valorando como positivos los signos de hipertensión venocapilar, crecimiento de cavidades o un índice cardiotorácico superior a 0,60.

Ecocardiograma.

Puesto que la ecocardiografía es una técnica incruenta de amplia difusión, y muy útil para valorar la función ventricular, todo paciente con enfermedad de Chagas es candidato a la realización de un ecocardiograma basal.

Para la realización del ecocardiograma son útiles las siguientes recomendaciones.

Se aconseja realizar un estudio ecocardiográfico transtorácico convencional, siguiendo un sistema específico.

1. Utilizar un transductor de alta frecuencia.

2. Realizar un corte transversal (para el análisis segmentario de la región inferoposterior), otro apical de dos cámaras y cortes intermedios entre dos y cuatro cámaras, para detectar la posible existencia de aneurismas apicales.

3. Se debe valorar con especial atención la región posteroinferior del ventrículo izquierdo (VI), incluyendo el ápex cardiaco, en busca de hipocinesias o acinesias

segmentarias y de aneurismas apicales. Es frecuente observar además la presencia de hiperrefringencia y adelgazamiento parietal, semejante a lo descrito en la cardiopatía isquémica, siendo éste un sustrato para el desarrollo de arritmias ventriculares por reentrada.

4. Se recomienda prestar especial atención a la búsqueda de ecocontraste espontáneo y a la existencia de trombos intracavitarios.

5. Valorar específicamente la función diastólica y la función del ventrículo derecho en todos los pacientes con sospecha de cardiopatía chagásica. La alteración de la función diastólica del VI ocurre de forma precoz en la enfermedad de Chagas, y su gravedad generalmente se correlaciona con el grado de disfunción sistólica.

6. El estudio transesofágico está indicado cuando la ventana transtorácica no permite valorar las cavidades izquierdas. (12)

La ecocardiografía es generalmente la prueba clave que se utiliza para identificar anomalías estructurales y funcionales cardíacas en pacientes con enfermedad de Chagas (13)

En las primeras etapas de afectación cardíaca, la ecocardiografía puede demostrar una o más áreas de disinergia con función sistólica global preservada. (14)

Estas anomalías leves segmentarias del movimiento de la pared del VI pueden predecir el deterioro posterior de la función ventricular e identificar a los pacientes con mayor riesgo de resultados clínicos adversos. (15)

La cardiopatía chagásica produce disfunción en ambas fases del llenado ventricular: inicialmente altera la relajación y progresivamente provoca trastornos relacionados con la distensibilidad de cámara, ya que afecta a distintos componentes, no solo a la fibra miocárdica, sino también al intersticio, al sistema de conducción, al sistema nervioso autónomo y a la integridad vascular. (16)

Existen múltiples cambios ecocardiográficos en la miocardiopatía chagasica.

Los hallazgos ecocardiográficos más frecuentes en los pacientes con esta enfermedad incluyen alteraciones de la motilidad parietal segmentaria, presencia de aneurismas (en particular en el ápex o en la pared posterior), presencia de trombos intramurales, disfunción diastólica y sistólica. (17)

La ecocardiografía es la modalidad de imagen más utilizada para la evaluación y seguimiento de pacientes con enfermedad de Chagas. La ecocardiografía permite estadificar a los pacientes (A, B, C y D) según recomendaciones internacionales adaptadas a la enfermedad de Chagas. Anexo 4

En las primeras etapas de afectación cardíaca, la ecocardiografía puede demostrar anomalías segmentarias del movimiento de la pared del VI y disfunción diastólica. Las regiones del VI afectadas con mayor frecuencia son las paredes basales inferior e inferolateral y el ápice, que no puede atribuirse a una arteria coronaria obstructiva. (anexo 5)

Las anomalías del movimiento de la pared se pueden detectar en más de una pared en el mismo paciente. El alcance de la anomalía del movimiento de la pared regional varía desde hipocinesia hasta acinesia y aneurisma. La presencia de anomalías segmentarias identifica a los individuos con riesgo de sufrir un mayor deterioro global de la función del VI.

Se pueden encontrar anomalías en el movimiento de la pared en alrededor del 10% de los pacientes en las primeras etapas de afectación cardíaca y pueden asociarse con arritmias ventriculares. A medida que la enfermedad progresa hacia la dilatación y disfunción del VI, la prevalencia de anomalías segmentarias del movimiento de la pared aumenta hasta aproximadamente el 50% de los pacientes.

La detección de anomalías regionales del movimiento de la pared mediante evaluación visual es subjetiva y depende en gran medida de las habilidades del intérprete. Además, la evaluación visual puede pasar por alto cambios sutiles en la contractilidad segmentaria.

La medición de la tensión mediante ecocardiografía speckletracking es un nuevo método que permite una medición más precisa y cuantitativa de la función

miocárdica regional, superando la evaluación subjetiva mediante ecocardiografía convencional Dado que las anomalías del movimiento segmentario de la pared son frecuentes en la enfermedad de Chagas, la ecocardiografía de seguimiento de manchas puede tener una aplicación clínica importante en estos pacientes, particularmente en las formas indeterminadas cuando las anomalías son más sutiles.

Los aneurismas apicales del VI son un hallazgo típico en pacientes con miocardiopatía chagasica y pueden ser útiles para realizar el diagnóstico etiológico en la miocardiopatía dilatada.

Esta anomalía puede pasar desapercibida si sólo se adquieren proyecciones apicales convencionales. Para identificar aneurismas, un examen cuidadoso requiere no sólo vistas estándar sino también vistas apicales anguladas. Con frecuencia, puede ser necesaria una proyección modificada de cuatro y dos cámaras dirigida hacia atrás para detectar aneurismas y trombos apicales. El tamaño del aneurisma puede variar desde pequeño (como un "punzón hueco") hasta grande con un adelgazamiento extenso de la pared, similar a los aneurismas isquémicos.

Los aneurismas no se limitan al ápice o a la pared inferolateral, también pueden encontrarse en el tabique interventricular y en las paredes anterolaterales, siendo más prevalentes en pacientes con disfunción sistólica global del VI.

Estudios previos que utilizaron ecocardiografía 2D informaron que la prevalencia de aneurisma del VI fue del 8,5 % (entre 1,6 y 8,6 %) en pacientes asintomáticos, pero aumentó al 55 % (entre 47 y 64 %) en pacientes con enfermedad sistólica global del VI moderada o grave disfunción.

Los aneurismas del ventrículo derecho (VD) son poco comunes, pero algunos pacientes tienen aneurismas apicales que afectan a ambos ventrículos, os trombos murales intraventriculares pueden estar asociados con aneurismas y son factores de riesgo importantes para la aparición de embolias sistémicas, incluido el accidente cerebrovascular. (18)

En un estudio colombiano se evidencio el 9.6% de los 627 pacientes con cardiopatía chagasica se detectaron aneurismas ventriculares con ecocardiografía. La prevalencia encontrada concuerda con diferentes publicaciones sobre aneurismas ventriculares en la enfermedad de Chagas. Se encontró aneurisma apical en 53 pacientes (88.3%) y aneurisma inferolateral aislado en solo 1 paciente (1.7%); tanto apical como inferolateral se encontró en 6 casos (10%). De los 66 aneurismas detectados, 12 se describieron como abovedados y grandes (18.2%), todos ellos apicales; 54 se caracterizaron como pequeños. La FEVI fue normal (> 50%) en 44 casos, y de los 16 sujetos restantes con FEVI baja (< 50%), 3 estaban asintomáticos, mientras que los 13 restantes tenían síntomas de insuficiencia cardíaca. (19)

En la fase crónica los sujetos con ECG normal tienen a largo plazo un buen pronóstico, la mayor parte tienen una función sistólica normal, pero pueden tener anormalidades contráctiles y de la función diastólica cuyo significado clínico de progresión de la enfermedad actualmente es desconocido. Los pacientes crónicos sintomáticos pueden tener como única anormalidad desde un pequeño aneurisma apical aislado hasta un corazón dilatado globalmente sin cicatrices segmentarias. Debe de considerarse entre los diagnósticos diferenciales de miocardiopatía una posible etiología chagásica a los pacientes con historia epidemiológica y serología positiva, con anormalidades ECG sugestivas, y con aneurisma apical. Una disminución de la FEVI y un aumento en las dimensiones internas del VI han mostrado tener un valor predictivo como factores de riesgo de morbi-mortalidad en los diferentes estudios de supervivencia de esta enfermedad. (20)

DISEÑO METODOLOGICO.

Tipo y diseño

Observacional, Descriptivo, Retrospectivo, Transversal.

Período de investigación

Incluye estudio en pacientes con miocardiopatía chagásica, que fueron atendidos la consulta de infectología, medicina interna, cardiología en Hospital Nacional Rosales, en período del 1 enero 2022 al 31 diciembre 2022.

Universo.

Todos los pacientes que asistieron a consulta externa de medicina interna, infectología, cardiología; 2.818, 1.931, 4.600, haciendo un total de 9349 individuos.

Población.

Todos los pacientes miocardiopatía chagasica, de la consulta de cardiología, infectología, medicina interna con enfermedad cardiaca por Chagas que consultaron en el año 2022, un total de 390 con Elisa para chagas positivo.

Muestra.

Pacientes con prueba de Chagas confirmatoria positiva y ecocardiograma, total de 175 individuos de ambos sexos.

Muestreo.

- Muestreo no probabilístico.

Criterios de inclusión

1. Pacientes que tengan prueba positiva de ELISA para Chagas.
2. Pacientes con diagnóstico de miocardiopatía por Chagas, que asistieron a la consulta en Hospital Nacional Rosales desde enero a diciembre 2022.
3. Paciente que cuenta con estudio ecocardiográfico

Criterios de exclusión

1. Pacientes con enfermedad de Chagas crónica que afecta a otro órgano que no es corazón.
2. Pacientes con enfermedad de Chagas en fase aguda.

Fuente de datos

Base de datos de pacientes asistieron a consulta externa de medicina interna, infectología, cardiología con el diagnostico de enfermedad de Chagas cardiaca.

Análisis estadísticos

Método de recolección de datos

1. Revisión del Sistema Informático para el Manejo de los Expedientes Clínicos del Hospital Nacional Rosales. Además de revisión a expedientes clínicos seleccionados por muestreo probabilístico.

2. Verificación de criterios de inclusión que permitan disminuir el sesgo en el estudio.

3. Recolección de datos puntuales a través del programa Microsoft Excel para facilitar su análisis.

Análisis estadísticos.

Verificables a través de hojas de cálculo del programa Microsoft Excel, en las que se expresarán variables cuantitativas clasificándolas en categorías según sexo e ítem a evaluar, facilitando medidas de tendencia central, frecuencias absolutas y porcentajes.

Objetivos	Variable	Definición Conceptual	Definición operacional	Indicador	Valor	Fuente de Información	Técnica	Instrumento
Identificar el número de pacientes, en quienes se hizo el diagnóstico de enfermedad de Chagas, en el Hospital Nacional Rosales, durante el periodo de 01 enero a 31 diciembre 2022.	Pacientes con diagnóstico de enfermedad de Chagas.	Paciente con Evaluación con microscopia óptica de un frotis de sangre (fino o grueso) o tejido (enfermedad de Chagas aguda); Prueba serológica de cribado confirmada por una segunda prueba; Pruebas basadas en la reacción en cadena de la polimerasa	Pacientes que tengan prueba positiva de ELISA para Chagas.	Pacientes con diagnóstico de enfermedad de Chagas.	ELISA para chagas positivo.	Base de datos de pacientes que consultaron por primera vez en consulta externa de enfermedad de Chagas de infectología.	Documentación	Censo

Describir los hallazgos ecocardiográficos en miocardiopatía chagasica en pacientes con enfermedad de Chagas crónica, en el Hospital Nacional Rosales en el periodo de enero 2022 a junio 2023	hallazgos ecocardiográficos en miocardiopatía chagasica	Alteraciones segmentarias de la contractilidad miocárdica (las regiones más afectadas son: la pared posteroinferior y el ápex del VI); Aneurismas en diversas zonas del VI (más frecuente en el ápex y región posteroinferior). Puede haber presencia de trombos. Miocardiopatía dilatada con diversos grados de disfunción	las manifestaciones ecocardiográficas frecuentes en los pacientes con cardiopatía chagasica, alteraciones en la motilidad segmentaria localizada, o cardiopatía global, disminución en la fracción de eyección, derrame pericárdico, hipocinesia con dilatación	FRACCIÓN DE EYECCIÓN	DEPRIMIDA, LIGERAMENTE REDUCIDA Y PRESERVADA	Reporte de ecocardiograma en los expedientes clínicos.	Documentación	Censo
				DISFUNCIÓN DIASTÓLICA	PRESENTE O NO			
				DISFUNCIÓN SISTÓLICA	PRESENTE O NO			
				VALVULOPATÍAS	PRESENTE O NO			
				EVALUACIÓN DE LA MOTILIDADE DE LA PARED VENTRICULAR	1-Normal o hipercinético. 2-Hipocinético. 3-Acinetico. 4-discinetico.			

		ventricular sistodiastólica. Dilatación y disfunción del VD.	ventricular izquierda con la concomitante disminución de la fracción de eyección de este mismo o dilatación biventricular y aneurismas apicales y basales.	TROMBOS / ANEURSMAS	PRESENTES O NO PRESENTE.			

RESULTADOS.

Durante el año 2022 se atendieron 9,349 consultas de individuos en la especialidad de Medicina interna, infectología, cardiología. Con una población de 390 individuos, De los cuales en ellos 175 pacientes contaban con un ecocardiograma transtorácico.

Nuestro estudio consiste en identificar cuáles son los hallazgos más frecuentes en aquellos pacientes que se encuentran con el diagnóstico de enfermedad de Chagas que afecta a corazón y otros similares.

Los parámetros que evaluaba eran los siguientes: Fracción de eyección que se subdividía en la siguiente categoría de preservada FEviPr, ligeramente reducida FeviLR, deprimida FEviR, de nuestra población las mujeres correspondían al total de 116 (66.29%), hombres 59 (33.71%), según cada categoría se subdivide de la siguiente forma; Mujeres con FEPr 90 (51.1%), FEvi LR 9 (5.14%), FeviR 17 (10%), en la categoría de masculino; FeviPr 44 (25.2%) , FevLR (1.71%) Fevi R 12 (6.85%).

En el sexo femenino se encontraron los siguientes hallazgos ecocardiográficos: disfunción diastólica 39 (22.3%), disfunción sistólica 6 (3.42%), valvulopatía 42 (24%), hipertrofia ventricular 23 (13.14%), en la categoría de visualización de la motilidad de la pared ventricular, se subdivide en las siguientes categorías; normocinetico 78 (44.57%), hipocinético 29 (16.6%), acinetico 1 (0.6%), discinesia 6 (3.42%). En la categoría de trombos 2 (1.2%) y presencia de aneurismas 7 (4%).

En el sexo masculino se encontraron los siguientes hallazgos ecocardiográficos: disfunción diastólica 26 (12.86%), disfunción sistólica 8 (4.57%), valvulopatías 21 (12%), hipertrofia ventricular 14 (8%), evaluación de la motilidad en la pared ventricular se subdivide en las siguientes categorías; normocinetico 38 (21.71%), hipocinesia 20 (11.42%), acinesia 0 (0%), discinesia 3 (1.71%). En la categoría de trombos 2 (1.14%) y presencia de aneurisma 7 (4%).

Pacientes con sospecha diagnóstica de enfermedad de Chagas que asiste a consulta externa de infectología, medicina interna y/o cardiología	ELISA para Chagas positivo	Ecocardiograma
390	390	175

HALLAZGOS ECOCARDIOGRÁFICOS EN MIOCARDIOPATÍA CHAGÁSICA: HOMBRES												
FRACCIÓN DE EYECCIÓN			DISFUNCIÓN DIASTÓLICA	DISFUNCIÓN SISTÓLICA	VALVULOPATÍAS	HIPERTROFIA VENTRICULAR	EVALUACIÓN VISUAL DE LA MOTILIDAD DE LA PARED VENTRICULAR				TROMBOS	ANEURISMAS
FEVI DEPRIMIDA	FEVI LIGERAMENTE REDUCIDA	FEVI PRESERVADA					1- Normal o hipercinético.	2- Hipocinético.	3- Acinetico.	4- discinetico.		
12	3	44	26	8	21	14	36	20	0	3	2	7
6.85%	1.73%	25.14%	14.86%	4.57%	12%	8%	20.57%	11.42%	0%	1.71%	1.14%	4%

HALLAZGOS ECOCARDIOGRÁFICOS EN MIOCARDIOPATÍA CHAGÁSICA: MUJERES												
FRACCIÓN DE EYECCIÓN			DISFUNCIÓN DIASTÓLICA	DISFUNCIÓN SISTÓLICA	VALVULOPATÍAS	HIPERTROFIA VENTRICULAR	EVALUACIÓN VISUAL DE LA MOTILIDAD DE LA PARED VENTRICULAR				TROMBOS	ANEURISMAS
FEVI REDUCIDA	FEVI LIGERAMENTE REDUCIDA	FEVI PRESERVADA					1-Normal o hipercinético.	2-Hipocinético.	3-Acinetico.	4-discinetico.		
17	9	90	39	6	42	23	80	29	1	6	2	7
9.71%	5.14%	51.43%	22.3%	3.42%	24%	13.14%	45.71%	16.6%	0.6%	3.42%	1.2%	4%

DISCUSIÓN.

Se considera que aproximadamente un 20-30% de los individuos que tienen enfermedad de Chagas desarrollaran patología cardiaca, han sido estudiados los hallazgos ecocardiográficos más frecuentes documentados en múltiples estudios realizados en América del sur que incluyen alteraciones de la motilidad parietal segmentaria, presencia de aneurismas, presencia de trombos intramurales, disfunción diastólica y sistólica; en el presente estudio se documenta que la disfunción diastólica es el hallazgo ecocardiográfico más frecuente, predominando el sexo femenino con 22.3%, la disfunción diastólica fisiopatológicamente hace referencia a la incapacidad de los ventrículos para llenarse a bajas presiones y esto conlleva a que posteriormente la diástole tenga presiones elevadas por lo tanto la elevación en la aurícula izquierda.

Se pueden encontrar anomalías en el movimiento de la pared en alrededor del 10% de los pacientes en las primeras etapas de afectación cardíaca y pueden asociarse con arritmias ventriculares. A medida que la enfermedad progresa hacia la dilatación y disfunción del VI, la prevalencia de anomalías segmentarias del movimiento de la pared aumenta hasta aproximadamente el 50% de los pacientes. En el presente estudio, no se diferencia entre pacientes en etapa temprana de la enfermedad y edad avanzada de igual forma se documentó el 33.71% presentaron alteración en la motilidad cifra que se encuentra dentro de la prevalencia en otros países, y a medida puedan ir avanzando los años en estos se vayan presentado un aumento en su nuestra población de los trastornos de la motilidad.

Los aneurismas apicales del VI son un hallazgo típico en pacientes con miocardiopatía Chagásica y pueden ser útiles para realizar el diagnóstico etiológico en la miocardiopatía dilatada. Se encontró que en el 8% de los pacientes se describe presencia de aneurismas, sin delimitar su localización.

Estudios previos que utilizaron ecocardiografía 2D informaron que la prevalencia de aneurisma del VI fue del 8,5 % (entre 1,6 y 8,6 %) en pacientes asintomáticos, pero aumentó al 55 % (entre 47 y 64 %) en pacientes con enfermedad sistólica global del VI moderada o grave disfunción. En el estudio realizado en la población del Hospital Nacional Rosales, del 8% de hombres y mujeres con aneurismas, no se hace diferenciación entre pacientes sintomáticos o asintomáticos.

En un estudio colombiano se evidencio el 9.6% de los 627 pacientes con cardiopatía Chagásica se detectaron pacientes con FEVI normal (> 50%) en 44 casos, y de los 16 sujetos restantes con FEVI baja (< 50%), 3 estaban asintomáticos, mientras que los 13 restantes tenían síntomas de insuficiencia cardíaca. Se documentó que el 75% de los pacientes presentaban FEVI preservada, con un mayor porcentaje en mujeres (51.1%) contra 25.2% en hombres.

La presencia de los trombos está descritos en las publicaciones que de forma general se realiza la determinación de un 15%-36%, en los pacientes fallecidos por

muerte súbita cardiaca con enfermedad de Chagas, en nuestra población de individuos es de 2.34% de la muestra total.

El seguimiento ecocardiográfico en los paciente con enfermedad de Chagas cardica es importante ya que a pesar de múltiples publicaciones que han documentado alteraciones frecuentes, en la población del Hospital Nacional Rosales se evidenciaron hallazgos que no estaban presente o descritas en la literatura revisada, entre ella la presencia de hipertrofia ventricular, disfunción sistólica, presencia de valvulopatía, deben de considerarse ya que en los resultados tiene un número considerable de ellas.

RECOMENDACIONES.

- Capacitación del personal de salud en todos los niveles de atención para que estén bien informados sobre la enfermedad de Chagas, métodos de detección precoz de la cardiopatía chagasica.

- Implementar un programa de tamizaje para la detección temprana en los pacientes con riesgo de desarrollo de cardiopatía chagasica.

- Diagnostico y tratamiento de la enfermedad de Chagas aguda para la prevención de complicaciones a largo plazo.

- Reforzar la importancia sobre la derivación oportuna a los pacientes con cardiopatía chagasica y enfermedad de Chagas.

REFERENCIAS BIBLIOGRAFICAS.

1. Reyes López Pedro A. La vida y obra de Carlos Chagas a cien años de la descripción de la enfermedad de Chagas-Mazza. Arch. Cardiol. Méx. [revista en la Internet]. 2009 dic [citado 2023 Nov 12]; 79(4): 237-239. Disponible en: http://www.scielo.org.mx/scielo.php?script=sci_arttext&pid=S1405-99402009000400001&lng=es.

2. Ministerio de Salud de El Salvador, 2. Lineamientos técnicos para la prevención, vigilancia y control de transmitidas por vectores y zoonosis. Disponible en: https://asp.salud.gob.sv/regulacion/default.asp#_blank

3. Organización Panamericana de la Salud. Guía para el diagnóstico y el tratamiento de la enfermedad de Chagas. Available at: http://iris.paho.org/xmlui/handle/10665.2/49653

4. Organización Panamericana de la Salud. La enfermedad de Chagas en El Salvador, evolución histórica y desafíos para el control. OPS / OMS 1a. ed. San Salvador, El Salvador, 2011, p 50. Disponible en: https://www.paho.org/els/index. php.com.documentos.Consultado junio 2020.

5. Laura Murcia, Bartolomé Carrilero, Daniel Saura, M. Asunción Iborra, Manuel Segovia, Diagnóstico y tratamiento de la enfermedad de Chagas, Enfermedades Infecciosas y Microbiología Clínica, Volume 31, Supplement 1, 2013, Pages 26-34, ISSN 0213-005X, https://doi.org/10.1016/S0213-005X(13)70111-3.

(https://www.sciencedirect.com/science/article/pii/S0213005X13701113)

6. Cedillos RA. Chagas' disease in El Salvador. Bull Pan Am Health Organ. 1975;9(2):135-41. PMID: 808244.

7. Roca Saumell C, Soriano-Arandes A, Solsona Díaz L, Gascón Brustenga J; Grupo de consenso Chagas-APS. Documento de consenso sobre el abordaje de la enfermedad de Chagas en atención primaria de salud de áreas no endémicas [Consensus document for the detection and management of Chagas disease in primary health care in a non-endemic areas]. Aten Primaria. 2015 May;47(5):308-17. Spanish. doi: 10.1016/j.aprim.2015.01.002. Epub 2015 Feb 20. PMID: 25704793; PMCID: PMC6985595.

8. Santos É, Menezes Falcão L. Chagas cardiomyopathy and heart failure: From epidemiology to treatment. Rev Port Cardiol (Engl Ed). 2020 May;39(5):279-289. English, Portuguese. doi: 10.1016/j.repc.2019.12.006. Epub 2020 Jun 10. PMID: 32532535.

9. Echavarria, N. G., Echeverría, L. E., Stewart, M., Gallego, C., & Saldarriaga, C. (2021). Chagas disease: Chronic Chagas cardiomyopathy. Current Problems in Cardiology, 46(3), 100507. https://doi.org/10.1016/j.cpcardiol.2019.100507.

10. Centro para el Control y la Prevención de Enfermedad. (2022, enero). Parasites chagas diagnosis. cdc.gov. https://www.cdc.gov/parasites/chagas/es/diagnostico.html#:~:text=El%20diagn%C3%B3stico%20de%20la%20enfermedad,grueso%20y%20se%20les%20ti%C3%B1e.

11. 11. Infectious Diseases Laboratories | Infectious Diseases Laboratories | CDC. (s. f.-c) https://www.cdc.gov/laboratory/index.html

12. Gascón, J., Albajar, P., Cañas, E., Flores, M., Prat, J., Herrera, R. N., LaFuente, C., Luciardi, H., Moncayo, Á., Molina, L., Muñoz, J., Puente, S., Sanz, G., Treviño, B., & Sergio-Salles, X. (2007). Diagnóstico, manejo y tratamiento de la cardiopatía chagásica crónica en áreas donde la infección por trypanosoma Cruzi no es endémica. Revista Espanola De Cardiologia, 60(3), 285-293. https://doi.org/10.1157/13100280.

13. Acquatella, H., Asch, F. M., Barbosa, M. M., Barros, M. V. L., Bern, C., Cavalcante, J. L., Correa, L. E. E., Lima, J. A., Marcus, R., Marin-Neto, J. A., Migliore, R. A., Milei, J., Morillo, C. A., Nunes, M. C. P., Vieira, M. L. C., & Viotti, R. (2018). Recommendations for Multimodality Cardiac Imaging in Patients with Chagas Disease: A Report from the American Society of Echocardiography in Collaboration With the InterAmerican Association of Echocardiography (ECOSIAC) and the Cardiovascular Imaging Department of the Brazilian Society of Cardiology (DIC-SBC). Journal of The American Society of Echocardiography, 31(1), 3-25. https://doi.org/10.1016/j.echo.2017.10.019

14. Pazin-Filho, A., Romano, M. M. D., Almeida-Filho, O. C., Furuta, M., Viviani, L., Schmidt, A., Marin-Neto, J. A., & Maciel, B. C. (2006). Minor segmental wall motion abnormalities detected in patients with Chagas' disease have adverse prognostic implications. Brazilian Journal of Medical and Biological Research, 39(4), 483-487. https://doi.org/10.1590/s0100-879x2006000400008

15. Schmidt, A., Romano, M. M. D., Marin-Neto, J. A., Rao-Melacini, P., Rassi, A., Mattos, A., Avezum, A., Villena, E., Sosa-Estani, S., Bonilla, R., Yusuf, S., Morillo, C. A., Maciel, B. C., & Investigators, B. (2019). Effects of trypanocidal treatment on echocardiographic parameters in Chagas cardiomyopathy and prognostic value of Wall Motion Score Index: A BENEFIT Trial Echocardiographic Substudy. Journal of The American Society of Echocardiography, 32(2), 286-295.e3. https://doi.org/10.1016/j.echo.2018.09.006

16. Nascimento, C. A. S., Gomes, V., Silva, S. K., Santos, C. R. F., Chambela, M. C., Madeira, F. S., De Holanda, M. T., Brasil, P. E. A. A. D., De Sousa, A. S., Xavier, S. S., Hasslocher-Moreno, A. M., Da

Cunha, A. B., & Saraiva, R. M. (2013, 1 diciembre). Left Atrial and Left Ventricular Diastolic Function in Chronic Chagas Disease. Journal of The American Society of Echocardiography. https://doi.org/10.1016/j.echo.2013.08.018

17. Tazar, J., Rojas, N. A., & De Melo Barbosa, M. (2017). Alteraciones ecocardiográficas precoces en la enfermedad de chagas crónica sin patología demostrada. Insuficiencia cardíaca, 12(3), 106-110. https://www.redalyc.org/articulo.oa?id=321952688003

18. Nunes, M. C. P., Badano, L. P., Marin-Neto, J. A., Edvardsen, T., Fernández-Golfín, C., Bucciarelli-Ducci, C., Popescu, B. A., Underwood, R., Habib, G., Zamorano, J. L., Saraiva, R. M., Sabino, E. C., Botoni, F. A., Barbosa, M. M., Barros, M. V. L., Falqueto, E. B., Simões, M. V., Schmidt, A., Rochitte, C. E., . . . Lancellotti, P. (2017). Multimodality imaging evaluation of Chagas Disease: An expert consensus of Brazilian Cardiovascular Imaging Department (DIC) and the European Association of Cardiovascular Imaging (EACVI). European Journal of Echocardiography, 19(4), 459-460n. https://doi.org/10.1093/ehjci/jex154

19. Sirena, J. J., Garillo, R., Villarroel-Ábrego, H., Sirena, N. M., & Sirena, J. F. (2022). Aneurismas ventriculares en una población de pacientes con cardiomiopatía chagásica. Revista Colombiana de Cardiología, 29(5). https://doi.org/10.24875/rccar.21000144

20. Acquatella, D. H. (2011). Utilidad de la ecocardiografía/Doppler en la enfermedad de Chagas. http://saber.ucv.ve/ojs/index.php/rev_gmc/article/view/18055

15. ANEXOS

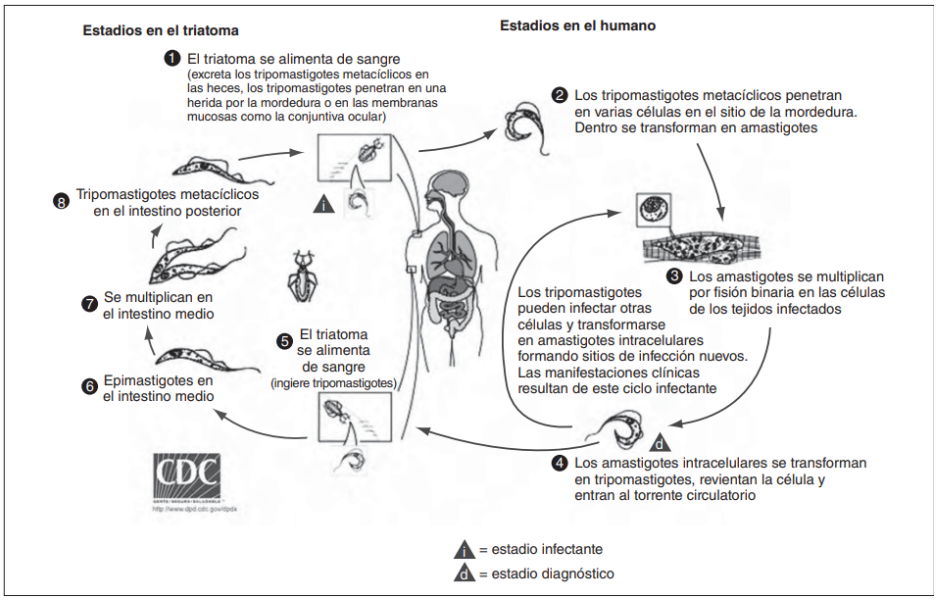

Anexo 1. Imagen tomada de fuente bibliográfica (10)

Tabla 1. Definiciones y progresión de la enfermedad de Chagas

Enfermedad de Chagas: Infección con el Parásito *Trypanosoma cruzi*

Fase aguda	**Fase Crónica**				
	forma indeterminada		**Miocardiopatía chagásica**		
	A	**B1**	**Miocardiopatía dilatada de Chagas/insuficiencia cardíaca**		
			B2	**C**	**D**
Pacientes infectados por *T cruzi* con hallazgos compatibles con enfermedad de Chagas aguda	Pacientes con riesgo de desarrollar IC. Presentan serología positiva, ni cardiopatía estructural ni síntomas de IC. electrocardiograma normal. Sin cambios digestivos.	Pacientes con cardiopatía estructural, evidenciada por cambios electrocardiográficos o ecocardiográficos, pero con función ventricular global normal y sin signos y síntomas actuales o previos de IC	Pacientes con cardiopatía estructural caracterizada por disfunción ventricular global y sin signos y síntomas actuales ni previos de IC	Pacientes con disfunción ventricular y síntomas actuales o previos de IC (NYHA FC I, II, III o IV)	Pacientes con síntomas refractarios de IC en reposo a pesar del tratamiento clínico optimizado que requieren intervenciones especializadas

Tenga en cuenta que las arritmias y la enfermedad del sistema de conducción pueden ocurrir desde las formas de presentación B1 a D. HF indica insuficiencia cardíaca; y NYHA FC, clase funcional de la New York Heart Association.

Anexo 2. Imagen tomada de fuente bibliográfica (9)

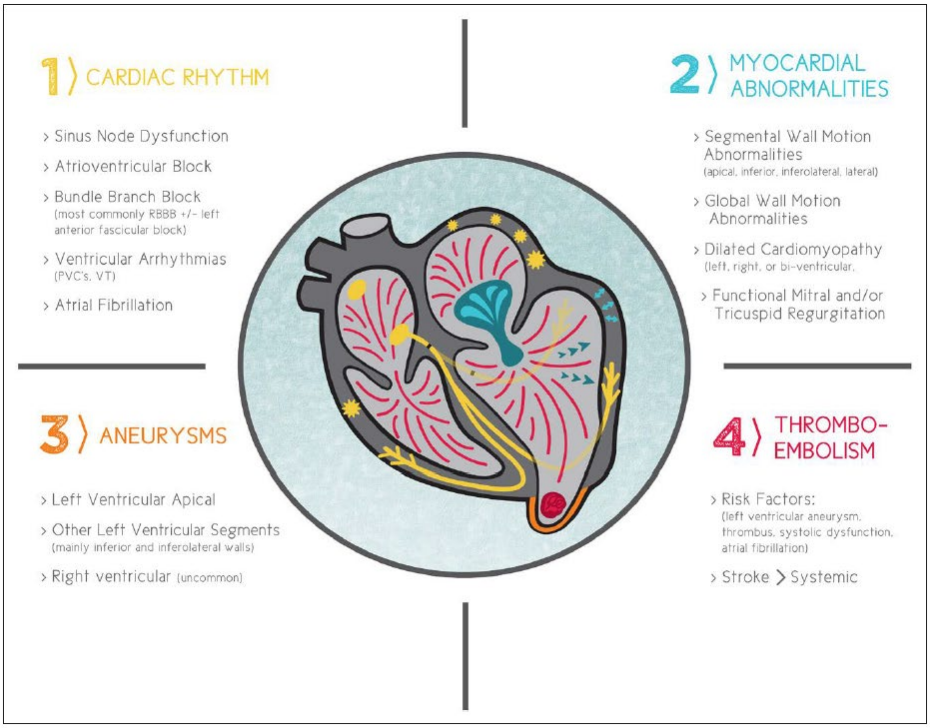

Figure 3. Illustration of the most common findings in patients with Chagas cardiomyopathy.
PVC indicates premature ventricular contraction; RBBB, right bundle-branch block; and VT ventricular tachycardia.

Anexo 3. Imagen tomada de fuente bibliográfica (9)

tabla 1 Etapas en el desarrollo de la insuficiencia cardíaca por enfermedad de Chagas

Etapas	Recomendaciones
A	Los pacientes no presentan síntomas de insuficiencia cardíaca ni enfermedad cardíaca estructural (ECG y radiografía de tórax normales)
B1	Pacientes asintomáticos con cambios en el ECG (arritmias o trastornos de la conducción); También pueden presentarse anomalías contráctiles ecocardiográficas leves con función ventricular global normal.
B2	Pacientes con alteración de la fracción de eyección del ventrículo izquierdo que nunca han tenido signos o síntomas de insuficiencia cardíaca.
C	Pacientes con disfunción ventricular izquierda y síntomas previos o actuales de insuficiencia cardíaca.
D	Pacientes con síntomas de insuficiencia cardíaca en reposo, refractarios a terapia médica maximizada (NYHA IV) que requieren intervenciones especializadas e intensivas

ECG, electrocardiograma; NYHA, Asociación del Corazón de Nueva York.

Anexo 4. Imagen tomada de la fuente bibliográfica (12)

Figure 2 (A) Apical two-chamber view 2D echocardiographic image showing akinesis of the basal segment of the inferior ...

EACVI
European Association of Cardiovascular Imaging
European Society of Cardiology

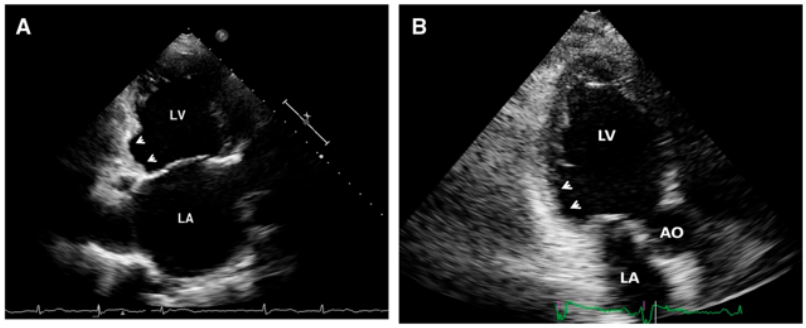

Anexo 5. Imagen tomada de fuente bibliográfica (18).