

**UNIVERSIDAD DE EL SALVADOR
FACULTAD MULTIDISCIPLINARIA ORIENTAL
DEPARTAMENTO DE MEDICINA
SECCIÓN DE FISIOTERAPIA Y TERAPIA OCUPACIONAL**



**INFORME FINAL DEL CURSO DE ESPECIALIZACIÓN:
EN PRUEBAS FÍSICAS PARA DIAGNÓSTICO FISIOTERAPÉUTICO**

TÍTULO DE INFORME FINAL:

**PRUEBAS DIAGNÓSTICAS FISIOTERAPEUTICAS EN LESIONES MÚSCULO
ESQUELÉTICAS DE MUÑECA MÀS COMUNES, OCASIONADAS POR LA
FRAGILIDAD EN LA MENOPAUSIA.**

PARA OPTAR AL GRADO ACADÉMICO DE:

LICENCIATURA EN FISIOTERAPIA Y TERAPIA OCUPACIONAL

PRESENTADO POR:

**YESSICA MEZA DE MARTÍNEZ N° CARNET MH14062
KARLA CECILIA MIGUEL SORTO N° CARNET MS19033
EDITH ISABEL NORIO JIMÉNEZ N° CARNET NJ16001**

DOCENTE ASESOR:

LIC. CARLOS ALEXANDER DÍAZ

**NOVIEMBRE DE 2024
CIUDAD UNIVERSITARIA ORIENTAL, EL SALVADOR, CENTROAMÉRICA**

UNIVERSIDAD DE EL SALVADOR

AUTORIDADES



MSC. JUAN ROSA QUINTANILLA

RECTOR

DRA. EVELYN BEATRIZ FARFÁN

VICERRECTORA ACADÉMICA

MSC. ROGER ARMANDO ARIAS ALVARADO

VICERRECTOR ADMINISTRATIVO

LIC. PEDRO ROSALIO ESCOBAR CASTANEDA

SECRETARIO GENERAL

LICDA. ANA RUTH AVELAR

DEFENSOR DE LOS DERECHOS UNIVERSITARIO

LIC. CARLOS ALMILCAR SERRANO RIVERA

FISCAL GENERAL

FACULTAD MULTIDISCIPLINARIA ORIENTAL

AUTORIDADES



MSC. CARLOS IVÁN FRANCO

DECANO

DRA. NORMA AZUCENA FLORES RENATA

VICEDECANA

LIC. CARLOS DE JESÚS SÁNCHEZ

SECRETARIO

LIC. EVER ANTONIO PADILLA

DIRECTOR GENERAL DE PROCESOS DE GRADO

DR. AMADEO ARTURO CABRERA

DIRECTOR DE LA ESCUELA O JEFE DE DEPARTAMENTO

LICDA. XOCHILT PATRICIA HERRERA

COORDINADOR GENERAL DE PROCESOS DE GRADO

INDICE

RESUMEN	V
SUMMARY	6
INTRODUCCION	7
DESARROLLO	9
PRUEBAS DIAGNOSTICAS FISIOTERAPEUTICAS	9
LESIONES MUSCULO ESQUELETICAS EN MUJERES	9
ANATOMÍA DE LA MUÑECA.....	10
Huesos	10
Articulaciones	11
Estructuras periarticulares	11
Importancia de la articulación.....	12
MENOPAUSIA	12
Papel de los estrógenos en la menopausia	16
PRINCIPALES LESIONES DE LA MUÑECA.....	18
SINDROME DEL TUNEL CARPIANO	19
Síntomas	20
Prueba De Phalen.....	21
EXPLORACIÓN RAPIDA DE FUNCIONALIDAD DEL NERVIO MEDIANO	21
TENDINITIS DE QUERVAIN	22
Prueba de finkelstein.....	25
Prueba de eichhoff.....	26
LESIONES DE LOS NERVIOS PERIFÉRICOS DE MMSS: LESIÓN DEL NERVIO RADIAL	27
Anatomía del nervio radial.....	27
Lesiones De Los Nervios Periféricos	27
NEUROPATÍA POR COMPRESIÓN DEL NERVIO CUBITAL	30
Prueba de flexión de codo.....	36
Signo de Wartenberg (Wartenberg Sign)	37
Signo de Froment	38
Signo de Tinel	39
Prueba del rasguño y colapso	39
CONCLUSION	41
BIBLIOGRAFIA	43

RESUMEN

Las lesiones musculoesqueléticas de la muñeca son frecuentes en mujeres menopáusicas debido a los cambios fisiológicos relacionados con esta etapa de la vida. La menopausia, caracterizada por la disminución significativa de las hormonas estrógeno y progesterona, impacta directamente en la salud ósea y muscular. El estrógeno, en particular, juega un papel clave en la conservación de la densidad ósea y la integridad de los tejidos blandos. Con la reducción de esta hormona, las mujeres experimentan pérdida de masa ósea y disminución de la fuerza muscular, lo que las hace más vulnerables a sufrir lesiones en zonas como la muñeca donde hay alta movilidad. Entre las lesiones más comunes en esta etapa se encuentran el síndrome del túnel carpiano, tendinitis de Quervain, esguince de muñeca, lesiones de nervio radial. Estas afecciones no solo generan dolor y limitan la movilidad de la muñeca, sino que también afectan la capacidad de realizar actividades cotidianas, lo que reduce la calidad de vida de las mujeres menopáusicas. Las pruebas diagnósticas fisioterapéuticas son fundamentales para el tratamiento de las lesiones musculoesqueléticas de la muñeca en mujeres menopáusicas. Estas evaluaciones permiten identificar de manera precisa el tipo y gravedad de la lesión, facilitando el desarrollo de un plan de tratamiento personalizado que atienda las necesidades específicas de cada paciente. Al intervenir tempranamente, se optimiza la recuperación funcional, se alivia el dolor y se previenen complicaciones futuras, mejorando así la calidad de vida de las mujeres en la etapa de la menopausia.

Palabras clave: Pruebas diagnósticas, lesiones musculoesqueléticas.

SUMMARY

Musculoskeletal injuries of the wrist are common in menopausal women due to the physiological changes related to this stage of life. Menopause, characterized by the significant decrease in the hormones estrogen and progesterone, directly impacts bone and muscle health. Estrogen, in particular, plays a key role in maintaining bone density and soft tissue integrity. With the reduction of this hormone, women experience loss of bone mass and decreased muscle strength, which makes them more vulnerable to injuries in areas such as the wrist where there is high mobility. Among the most common injuries at this stage are carpal tunnel syndrome, de Quervain tendinitis, wrist sprains, and radial nerve injuries. These conditions not only cause pain and limit wrist mobility, but also affect the ability to perform daily activities, reducing the quality of life of menopausal women. Physiotherapeutic diagnostic tests are essential for the treatment of musculoskeletal injuries of the wrist in menopausal women. These evaluations allow the type and severity of the injury to be precisely identified, facilitating the development of a personalized treatment plan that addresses the specific needs of each patient. By intervening early, functional recovery is optimized, pain is relieved and future complications are prevented, thus improving the quality of life of women in the menopause stage.

Keywords: Diagnostic tests, musculoskeletal injuries.

INTRODUCCION

La menopausia es una etapa que todas deben pasar, se trata del momento que marca el final de los ciclos menstruales. Se diagnostica después de que transcurren doce meses sin que tengas un período menstrual. La menopausia puede producirse entre los 40 y 50 años, pero la edad promedio es a los 51 años.

La menopausia es un proceso biológico natural. Sin embargo, produce muchos cambios en todos los niveles y en especial a nivel musculoesquelético, debido a El deterioro natural de las hormonas reproductivas. Al acercarte a los cuarenta años de edad, los ovarios comienzan a producir menos estrógeno y progesterona (las hormonas que regulan la menstruación). En la menopausia los niveles de estrógenos disminuyen. Esta disminución de los estrógenos conduce a una reducción de colágeno, lo que a su vez puede llevar a una rigidez muscular y articular, provocando lesiones en la muñeca.

Existen diversas lesiones musculoesqueléticas de muñeca, pero estudiaremos las más comunes como lo son (Síndrome del túnel carpiano, Tendinitis de Quervain, lesión del nervio radial y compresión del nervio cubital).

Las lesiones musculoesqueléticas de la muñeca son comunes y pueden afectar significativamente la calidad de vida de los pacientes. Entre estas, el síndrome del túnel carpiano, la tendinitis de Quervain, la lesión del nervio radial y la compresión del nervio cubital son trastornos que requieren una evaluación diagnóstica precisa para orientar el tratamiento adecuado.

El síndrome del túnel carpiano se caracteriza por la compresión del nervio mediano en el túnel carpiano, provocando síntomas como dolor, entumecimiento y debilidad en la mano. La tendinitis de Quervain, por su parte, se manifiesta con dolor en la base del pulgar, afectando la funcionalidad al realizar movimientos de pinza. La lesión del nervio radial puede resultar en debilidad en la extensión de la muñeca y los dedos, mientras que la compresión del nervio cubital provoca molestias en la parte interna de la muñeca y la mano.

La fisioterapia desempeña un papel crucial en el diagnóstico y tratamiento de estas condiciones. A través de pruebas diagnósticas específicas, como la evaluación de la fuerza, la movilidad, y las pruebas neuro dinámicas, se puede identificar la naturaleza y el alcance de la lesión. Estas pruebas no solo ayudan a confirmar el diagnóstico, sino que también permiten planificar un enfoque terapéutico personalizado, promoviendo la recuperación y la prevención de futuras lesiones.

Este enfoque integral en la evaluación y tratamiento de las lesiones musculoesqueléticas de la muñeca es esencial para optimizar la función y mejorar la calidad de vida de los pacientes afectados.

DESARROLLO

PRUEBAS DIAGNOSTICAS FISIOTERAPEUTICAS

Las pruebas diagnósticas en Fisioterapia son una herramienta de gran relevancia en la valoración fisioterapéutica, ya que, aunque no sean el diagnóstico definitivo, si son hallazgos que nos conducirán al diagnóstico indicado y a su vez nos determinan el camino hacia donde guiar la valoración o lo siguiente a explorar en el paciente.

Dichas pruebas específicas se dividen de acuerdo con el segmento articular a valorar o disfunción en el aparato locomotor o sistema comprometido en el paciente. Generalmente encontraremos pruebas específicas para las articulaciones más visibles, como lo son tronco: correspondiente a región cervical, dorsal y lumbar. Miembros inferiores: como lo son tobillo, rodilla y cadera. Miembros superiores: muñeca, codo y hombro.

Una prueba específica aplicada en el paciente debe ser de acuerdo con su procedimiento indicado, ya que una mala ejecución de esta pone en riesgo la condición del paciente y su credibilidad en nosotros como personal sanitario. Por ello la importancia de conocer las diversas pruebas específicas para contribuir a las herramientas de un fisioterapeuta y llevar a cabo el modelo de intervención fisioterapéutica, ya que un diagnóstico acertado, garantizar la evolución favorable del paciente y el alcance de los objetivos y metas establecida.

Existen diversos autores que describen particularmente a las pruebas específicas para la exploración física por ejemplo “Pruebas clínicas para patología ósea, articular y muscular, Exploraciones – Signos – Síntomas” del autor Klaus Backup.

LESIONES MUSCULO ESQUELETICAS EN MUJERES

Las enfermedades y síntomas músculo-esqueléticos representan uno de los problemas de salud más importantes para las mujeres, primero porque se encuentran entre los problemas más comunes y segundo porque representan la mayor parte de los casos de enfermedad ocupacional.

Los problemas músculos-esqueléticos son inflamaciones de músculos y tendones como las tendinitis y bursitis. Pueden también tratarse de deterioraciones del cartílago y los huesos como en algunos casos de osteoartritis; estos problemas se encuentran tanto en hombres como en mujeres, pero muchos estudios indican que las mujeres presentan estos problemas más frecuentemente

Algunos científicos han sugerido que las hormonas femeninas (estrógenos) podrían ser una de las causas de ciertos problemas músculo-esqueléticos como por ejemplo el síndrome del túnel del carpo. Se ha dicho que las hormonas provocarían una inflamación que comprime uno de los nervios que pasa por la muñeca. Sin embargo, una revisión de 3 estudios mayores muestra que los resultados no son concluyentes e incluso son contradictorios.

Es posible que todas las relaciones encontradas sean debidas al hecho que el síndrome del túnel del carpo se desarrolla en muchos años de exposición y que sea normal que aparezca en mujeres cuya edad está próxima de la menopausia porque simplemente han tenido más años de trabajo

ANATOMÍA DE LA MUÑECA ¹

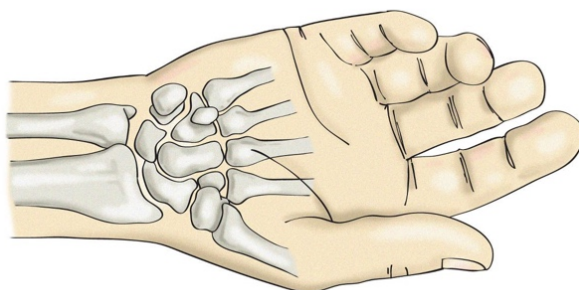


Imagen 1 huesos de la muñeca

Las estructuras que forman la muñeca son las siguientes:

Huesos: La muñeca es la unión de las regiones distales de los huesos del radio y cubito con las filas proximales de los huesos del carpo. Los huesos del carpo consisten en un total de ocho huesos pequeños, cuatro de ellos constituye la muñeca de radial a cubital: escafoides, semilunar, piramidal y pisiforme.

Articulaciones: La muñeca es una articulación extremadamente flexible y se mueve a través de un eje horizontal y otro sagital. El eje horizontal corre paralelo al plano de inclinación del radio, allí ocurren los movimientos de dorsiflexión y flexión palmar. El eje sagital es perpendicular al dorso de la mano y cruza el eje horizontal, allí ocurren los movimientos de desviación radial y cubital tiene lugar sobre el eje sagital. Las articulaciones que componen el complejo articular de la muñeca son:

- Articulación radiocarpiana
- Articulación mediocarpiana

Estructuras periarticulares:

Con su gran cantidad de huesos debido a los huesos del carpo, está muy entrelazada por ligamentos que proporcionan estabilidad y evitan dislocaciones durante el movimiento. Están ubicados en diferentes capas y cuentan con distintas funciones, todos en conjunto le brindan la estabilidad que requiere el complejo articular de la muñeca. Las estructuras más destacables son:

- Ligamento radiocarpiano dorsal: ofrece una buena estabilidad dorsal para los huesos conectados escafoides y semilunar con el radio.
- Ligamento radiocarpiano palmar: ofrece una buena estabilidad palmar para los huesos conectados escafoides y semilunar con el radio.
- Cápsula articular: comienza en el borde hueso y cartílago de ambos huesos (cúbito y radio) y se comunica con los huesos del carpo.
- Ligamento colateral cubital del carpo: estabiliza el lado del cúbito. También inhibe la desviación radial.
- Ligamento cubitocarpiano dorsal: ofrece estabilidad dorsal desde la apófisis estiloides cubital y disco al semilunar, piramidal y ganchoso.
- Ligamento cubitocarpiano palmar: ofrece estabilidad dorsal desde la apófisis estiloides cubital y disco al semilunar, piramidal y ganchoso.

Importancia de la articulación:

Algunas de las características y curiosidades que presentan el complejo articular de la muñeca son:

- Está formada por tres articulaciones que trabajan entre sí para posibilitar hasta 4 tipos de movimientos distintos
- La diversidad de articulaciones permite movimientos en diferentes planos del espacio de flexión-extensión, abducción-aducción y pronación supinación
- El hueso escafoides posee poca vascularización y es por ello que la mayoría de sus fracturas se consolidan mal
- La longitud media de la mano de las mujeres es de 17 cm, mientras que la de los hombres ronda los 19 cm

MENOPAUSIA

La menopausia constituye el centro del denominado climaterio, un período de la vida de la mujer de importancia significativa dado que representa la transición desde una fase biológica reproductiva a una no reproductiva, marcada por el cese de la menstruación, aproximadamente entre los 40 y 45 años se inicia por lo general un decrecimiento en cuanto al ritmo de ovulación, el ovario no produce todos los meses un óvulo por lo que tampoco se genera en cada ciclo las cantidades habituales de hormonas femeninas estrógeno y progesterona este desequilibrio hormonal progresivo ocasiona irregularidades en la aparición de la menstruación hasta que entre los 46 y 52 años de edad, el ciclo menstrual se interrumpe, siendo el último período el que define la menopausia.²

La menopausia suele presentarse en la mitad de la vida como un momento crítico del ciclo del desarrollo personal femenino. Según Yabur, J (2003) “después de un año en el que cesa permanentemente la función ovárica, es decir el período en donde no se presenta la menstruación es el momento en que puede considerarse que una mujer es menopausia”. En su opinión la menopausia no es más que un

momento en la vida de la mujer, el día de su última menstruación. sin embargo, el climaterio frecuentemente confundido con la menopausia es un período que marca la transición paulatina de la capacidad reproductora de la mujer a la no reproductora, caracterizado.

Por importantes cambios hormonales, se inicia generalmente de tres a cinco años antes de la menopausia y puede durar hasta diez años después de la misma, por lo que abarca un período muy amplio que incluye la premenopausia y la etapa post menopausia.

Todo el proceso por el cual atraviesa la mujer al llegar a este nuevo período en su ciclo de vida, va a venir acompañado en primer lugar por los calores, lo cual es señalado como la fase de la pre menopausia; luego se da menopausia como tal, la cual va a estar dividida en tres períodos en los cuales se van a presentar síntomas a corto, mediano y largo plazo. A corto plazo, se presentan los cambios de humor, cambios en la libido, la piel se reseca por falta de estrógenos. A mediano plazo los síntomas son los problemas urinarios, psicológicos y sexuales y por último a largo plazo se presentan los problemas cardiovasculares, la osteoporosis y el Alzheimer. Desde el punto de vista descriptivo la menopausia es la última regla y divide al climaterio en tres fases bien diferenciadas tales como premenopausia, perimenopausia, y postmenopausia:

Según Magnelli A. (2001) describe:

Pre menopausia: va desde el inicio del declive de la función hormonal del ovario hasta la menopausia. Durante este lapso de tiempo va a comenzar a padecer la mujer, de manera insidiosa, calorones, sudoración, cefaleas, trastornos del sueño, cambios de carácter, depresión, ansiedad y molestias premenstruales, acompañadas de reglas irregulares en cantidad y duración, con predominio de ciclos oligomenorreicos. En la premenopausia empieza a disminuir la actividad de los ovarios, comienzan a reducirse los niveles de estrógenos y la mujer puede empezar a presentar algunos síntomas tales como irregularidades del ciclo menstrual y calorones con sudores nocturnos.

Según Magnelli A. (2001) indica:

Perimenopausia “incluye el periodo inmediatamente anterior a la menopausia (cuando comienzan las manifestaciones endocrinológicas, Biológicas y clínicas, indicativas de que se aproxima la menopausia) y como mínimo el primer año siguiente a la menopausia. “dicho de otra manera”, es aquella fase en el proceso de envejecimiento de la mujer, que marca la transición paulatina del estado reproductor, al estado no reproductor, caracterizada por importantes cambios hormonales”. De acuerdo a la definición anterior, el climaterio puede dividirse en una etapa anterior a la menopausia. (P.938) De lo antes planteado la perimenopausia comienza de dos a tres años antes de la menopausia y termina un año después de la ausencia de sangrado (amenorrea), y durante la cual los síntomas habitualmente alcanzan su máxima intensidad. En la cual se acentúan más los cambios hormonales y pasa del estado reproductivo al no reproductivo.

Según Magnelli A. (2001) indica:

Postmenopáusica: tiene su inicio a partir de la menopausia y cursa con la agravación de los síntomas antes descritos, a causa de la severa depleción de estrógeno que se origina por el cese de la producción hormonal por la corteza ovárica y la aparición de nuevos síntomas como atrofia de piel y mucosa, alopecia, atrofia urogenital y dispareunia, falta de atención y concentración, así como patologías más severas como enfermedad cardiovascular y osteoporosis. En esta etapa de la vida cuando son más frecuentes el cáncer de cerviz, de mamas, de endometrio y de las vías digestivas, así como la diabetes mellitus y otras enfermedades degenerativas. (P.939) En este sentido la postmenopausia se inicia un año después de la menopausia (es decir, a partir de ese momento se establece el diagnóstico médico de menopausia). Y es allí donde se inician las enfermedades degenerativas de la mujer por la deficiencia de estrógenos debido a que los ovarios dejan de producir hormonas.

Cuadro clínico

El diagnóstico de síndrome climatérico/menopausia se debe fundamentar en los síntomas que refiera la paciente, por lo que se deberá elaborar una historia clínica adecuada, abordando específicamente los siguientes puntos:

- Enfermedad cardiovascular: Aumenta el riesgo de enfermedad cardiovascular, ya que en el hígado la disminución estrogénica favorece una disminución del colesterol ligado a lipoproteínas de alta densidad (HDL) y del catabolismo del ligado a lipoproteínas de baja densidad (LDL); también se ha visto que existe mayor resistencia a la insulina. Además, los estrógenos favorecen la liberación de óxido nítrico y prostaciclina, por lo que favorecen indirectamente la vasodilatación
- Osteoporosis: Los estrógenos inhiben la resorción ósea y aumentan la liberación del factor de crecimiento transformante-beta en los osteoblastos, favoreciendo la reabsorción ósea, por lo que los estrógenos juegan indirectamente un papel importante en la regulación del calcio sérico
- Genitourinarios: Por la deficiencia estrogénica, no hay formación de todas las capas celulares de epitelio vaginal; además hay disminución de colágena, vascularización y secreción, lo que hace que exista fragilidad de la mucosa vaginal, alcalinización del pH y lubricación deficiente; también en la uretra y vagina hay cambios citológicos en la mucosa. Todos éstos cambios conducen a la atrofia urogenital, que va a provocar sequedad y prurito vaginal, dispareunia, disuria, urgencia miccional e incontinencia urinaria
- Psicológicos: Los niveles de serotonina disminuyen en la menopausia. La disminución de este neurotransmisor se asocia con cambios en el estado de ánimo, labilidad emocional, alteración del ciclo sueño vigilia y disminución de la libido.
- Bochornos: Existirá una sobreexpresión de los receptores de serotonina que se ha vinculado a una fuerte disfunción del centro termorregulador en el hipotálamo. La sensación de calor se origina por una vasodilatación periférica inapropiada con aumento del flujo sanguíneo cutáneo.

La osteoporosis; esta última particularmente en la mujer postmenopáusica, se ha convertido en un tópico de amplia discusión, se dice que es la disminución del anabolismo proteico que causa una pérdida de proteínas en la matriz ósea, permitiendo una descalcificación de los huesos, especialmente en la columna vertebral. La osteoporosis afecta a 1 de cada 2 mujeres durante la vida. Las mujeres

que tienen historias familiares de osteoporosis, menopausia temprana, antecedentes de fumadoras o de constitución menuda tienen un riesgo mayor. Durante los primeros cinco años luego de la menopausia, algunas mujeres pierden hasta un promedio de alrededor de 1% de su masa cortical metacarpiana por año. El síntoma principal de la osteoporosis es el dolor crónico que a veces llega a imposibilitar.

Las principales hormonas sexuales femeninas que produce el ovario son: estrógenos y progesterona. En condiciones normales, el ovario también produce andrógenos (hormonas típicamente masculinas), aunque en pequeñas cantidades. La función de los estrógenos es muy variada y cubre diferentes aspectos, todos ellos importantes para la salud femenina. Veamos pues qué son los estrógenos, qué función tienen y qué pasa si tenemos falta de estrógenos.

Papel de los estrógenos en la menopausia

Como hemos dicho, los estrógenos y la progesterona son las principales hormonas sexuales femeninas. En el caso que nos ocupa, se trata de hormonas esteroideas, producidas por los ovarios y, en menor medida, por las glándulas suprarrenales. Son las hormonas responsables del desarrollo de los caracteres sexuales secundarios en mujeres a partir de la pubertad. Así pues, son los responsables del crecimiento mamario, el inicio de la menstruación y el ensanchamiento de las caderas, entre otras cosas. Las hormonas sexuales femeninas que produce el ovario (estrógenos y progesterona) son sustancias que, a través de la sangre, llevarán mensajes a todos los órganos del aparato genital femenino (útero, trompas y ovarios) para conseguir su correcta función.

1. Preparan para la fecundación: Tienen la importante misión de prepararlo todo para la ovulación y la fecundación. La progesterona, en cambio, transforma el tejido que recubre las paredes internas del útero, que se denomina endometrio, para acoger el óvulo en caso de ser fecundado. La regla o menstruación es una de las consecuencias de la acción de los estrógenos. De hecho, la menstruación no es

más que la eliminación de este tejido (endometrio) junto con la sangre que se desarrolla en caso de que no se produzca un embarazo.

2. Regulan en nivel de colesterol: Influyen en el metabolismo de las grasas y el colesterol de la sangre. Gracias a la acción de los estrógenos, los niveles de colesterol se mantienen bajos e inducen la producción del “colesterol bueno”. También favorecen la relajación de las paredes de los vasos sanguíneos y, por tanto, aumentan la irrigación y disminuyen la tensión arterial. Por este motivo, la falta de estrógenos puede afectar directamente al metabolismo. En las fases de la vida de una mujer en que sufre un descenso de esta hormona, es posible que se gane peso, que la grasa se redistribuya y que aumente la tensión arterial. Por otro lado, ayudan a la distribución de la grasa corporal. Formando la silueta femenina con más acumulación de la grasa en caderas y senos.

3. Protegen los huesos: Los estrógenos que produce el ovario durante la época fértil de la mujer protegen nuestros huesos. Así se entiende que, al llegar a la menopausia, ante la falta de estrógenos, se produzca una pérdida progresiva de masa ósea. Esta pérdida, conllevará un deterioro de la calidad del hueso que predispone a la mujer a un mayor riesgo de fracturas.

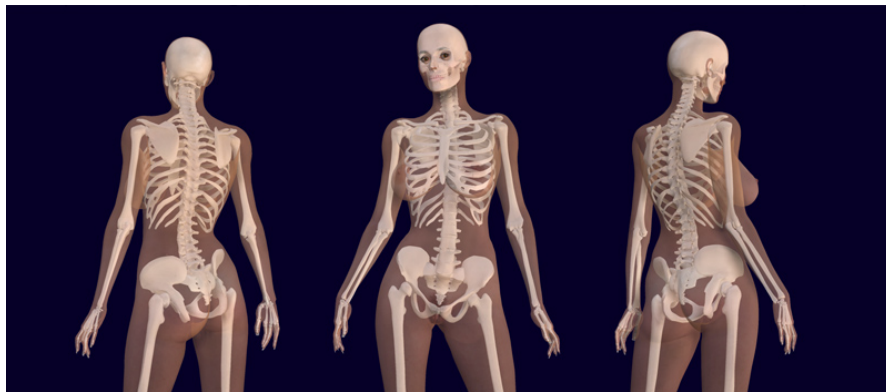

Imagen 2 mujer en etapa de menopausia

La menopausia y la pérdida de masa ósea u osteoporosis están estrechamente relacionados, en el post de hoy intentaremos explicar cómo y por qué.

Aunque parezca mentira, el hueso es un tejido como la piel que continuamente está en periodo de recambio.

Unas células llamadas osteoclastos tienen la misión de destruir selectivamente las zonas más “viejas” del hueso. Otras células llamadas osteoblastos se dedican a reconstruir las zonas que los osteoclastos han destruido. Este proceso se llama “recambio óseo”.

Los estrógenos juegan un papel importante ya que son uno de los reguladores más importantes del ritmo con que se produce este recambio y, por tanto, de la pérdida de hueso. Cuando se llega a la menopausia y disminuyen los niveles de estrógenos el proceso de recambio óseo se acelera y con éste el ritmo de pérdida de hueso. En la postmenopausia se pierde hueso a un ritmo más rápido que cuando existe actividad hormonal.

Así pues, los estrógenos que produce el ovario durante la época fértil de la mujer protegen nuestros huesos, lo que explica que al llegar a la menopausia se produzca la osteoporosis, o bien una pérdida progresiva de masa ósea y un deterioro de la calidad del hueso que predispone a la mujer a un mayor riesgo de fracturas.

La velocidad media de pérdida de masa ósea los 3-5 primeros años es de aproximadamente 2-3% al año. En épocas posteriores, la velocidad de pérdida es menor (0,5-1% al año).

PRINCIPALES LESIONES DE LA MUÑECA

La muñeca tiene un alto factor de lesiones y patogenicidad, por lo tanto, las posibles formas de lesiones son numerosas, las lesiones o enfermedades que ocurren con mayor frecuencia en la actualidad son:

- Síndrome del Túnel Carpiano.
- Tendinitis de Quervain.
- lesión del nervio radial.
- compresión del nervio cubital.

SINDROME DEL TUNEL CARPIANO

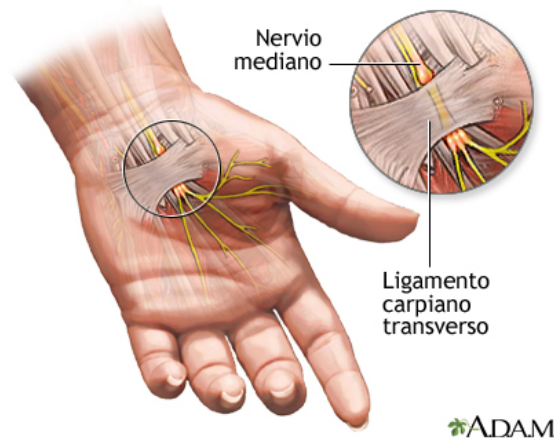


Imagen 3 síndrome del Túnel Carpiano

Es una afección en la cual existe una presión excesiva en el nervio mediano en la muñeca. Este es el nervio que permite la sensibilidad y el movimiento a partes de la mano. El síndrome del túnel carpiano puede provocar dolor, entumecimiento, hormigueo, debilidad, o daño muscular en la mano y dedos.³

Causas:

El nervio mediano normalmente proporciona sensación y movimiento al lado de la mano en el que se encuentra el dedo pulgar. Esto incluye la palma de la mano, el dedo pulgar, el dedo índice, el dedo medio, y el lado del dedo anular del lado del pulgar.

La zona en la muñeca donde el nervio entra en la mano se llama túnel carpiano. Este normalmente es angosto. Un ligamento grueso (tejido) justo bajo la piel (el ligamento carpal) conforma la parte superior de este túnel. Cualquier inflamación puede pellizcar al nervio y causar dolor, entumecimiento, hormigueo, o debilidad. Esto se llama síndrome de túnel carpiano.

Algunas personas que presentan este problema nacieron con un túnel carpiano pequeño.

El síndrome del túnel carpiano también puede ser causado por hacer el mismo movimiento de la mano y la muñeca una y otra vez. El uso de herramientas manuales que vibran también puede llevar a este síndrome.

Los estudios no han demostrado que el síndrome del túnel carpiano sea causado por escribir en una computadora, utilizar un ratón o repetir movimientos al trabajar, tocar un instrumento musical o practicar deportes; pero estas actividades pueden causar dolor e hinchazón de los tendones o la bursa de la mano, la cual puede estrechar el túnel carpiano y provocar síntomas.

El síndrome del túnel carpiano ocurre casi siempre en personas de 30 a 60 años de edad y es más común en las mujeres que en los hombres.

Otros factores que pueden llevar al síndrome del túnel carpiano incluyen:

- Alcoholismo
- Fracturas de huesos y artritis de la muñeca
- Quiste o tumor que crece en la muñeca
- Infecciones
- Obesidad
- Líquidos adicionales retenidos durante el embarazo o la menopausia
- Artritis reumatoidea
- Enfermedades que causan depósitos anormales de proteína en el cuerpo (amiloidosis)

Síntomas

- Los síntomas pueden incluir cualquiera de los siguientes:
- Torpeza de la mano al agarrar objetos
- Entumecimiento u hormigueo en el pulgar y en los dos o tres dedos siguientes de una o ambas manos
- Entumecimiento u hormigueo en la palma de la mano
- Dolor que se extiende al codo
- Dolor en la mano o la muñeca en una o ambas manos

- Problemas con los movimientos finos de los dedos (coordinación) en una o ambas manos
- Atrofia del músculo por debajo del pulgar (en casos avanzados o prolongados)
- Agarre débil o dificultad para cargar bolsas (una queja común)
- Debilidad en una o ambas manos

Prueba Diagnostica Para El Síndrome Del Túnel Carpiano.

Prueba De Phalen



Imagen 4 prueba de phalen

Esta prueba es útil para diagnosticar una posible compresión del túnel carpiano, en pacientes con sospecha de síndrome de túnel carpiano, debe mantenerse durante 60 segundos y es positiva si el paciente presenta dolor, entumecimiento o parestesias a nivel del recorrido del nervio mediano.

EXPLORACIÓN RAPIDA DE FUNCIONALIDAD DEL NERVIOS MEDIANO

Se pide al paciente que realice 3 gestos.

1. Que toque el quinto dedo con el pulpejo del pulgar (cuando el nervio está lesionado no puede hacerse por debilidad del oponente).

2. Que cierre el puño (Si hay lesión no podrá hacerlo por debilidad del primer segundo y tercer flexor de los dedos)
3. Que realice una flexión palmar de la muñeca con los dedos (Si hay lesión solo podrá flexionar el cuarto y el quinto dedo quedando extendido el primero el segundo y el tercer dedo, lo que se llama mano papal o en posición de juramento).

TENDINITIS DE QUERVAIN

Es uno de los tipos más frecuentes de tendinitis de los tendones extensores que cruzan la muñeca, que, debido a su alta incidencia, se denomina habitualmente por el nombre del cirujano suizo que la describió. Afecta a los dos tendones que cruzan la más lateral de las 6 correderas extensoras que encontramos en la muñeca, es decir, al tendón encargado de separar el dedo gordo (abductor largo) y uno de los dos extensores de ese mismo dedo (extensor corto).

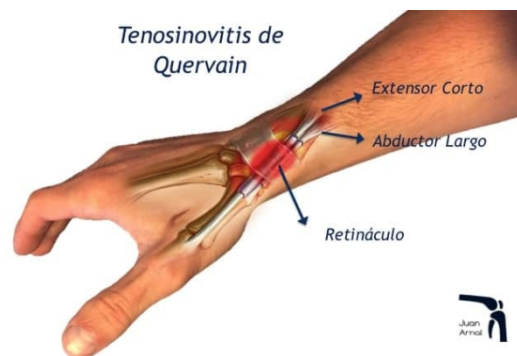

Imagen 5 Tenosinovitis de Quervain

En ese túnel que atraviesan estos dos potentes tendones, se produce en algunas personas una fricción que con el uso repetitivo de la muñeca y primer dedo llevan a la inflamación de los mismos. Los pacientes afectados suelen tener entre 30 y 50 años, afectándose más frecuentemente mujeres. Veréis muchas veces que a este cuadro se le denomina tenosinovitis, ya que no sólo se produce inflamación en los tendones sino también en la cobertura que los nutre y protege de la fricción: La vaina sinovial.⁴

Síntomas

El principal síntoma de la tenosinovitis de Quervain es un dolor cerca de la base del pulgar que depende mucho de la actividad y suele mejorar en reposo. Para provocar el dolor en consulta y confirmar el diagnóstico os realizaremos una desviación de la muñeca hacia el cúbito mientras os agarráis el primer dedo, conocida como maniobra de Finkelstein.



Imagen 6 Tenosinovitis de Quervain, Test de Finkelsteins

En la mayor parte de los casos, el dolor empeora al agarrar objetos pesados, al realizar rotaciones como abrir un bote o una puerta, o al realizar ejercicios mixtos de agarre y rotación en los que interviene el primer dedo como retorcer una toalla. La mayor parte de pacientes experimentan como único síntoma el dolor, pero si progresa se ve una inflamación cerca de la raíz del pulgar, una pérdida de fuerza para realizar la pinza (“pellizcar”) así como pinchazos que en los casos más graves pueden incluso desplazarse por los músculos afectados hasta el antebrazo.

Con una exploración física detallada es suficiente para poder diagnosticar de tendinitis de Quervain, sin embargo, en casos de duda o para confirmar el diagnóstico podemos realizaros una ecografía en la que se verá líquido en la vaina y aumento del tamaño de los tendones.

Causa: La principal causa que asociamos con la aparición de tenosinovitis de Quervain es el sobreuso de la muñeca. Sin embargo, no a todas las personas que desarrollan actividades similares les ocurre, por lo que probablemente siempre haya un factor de riesgo detrás. Entre estos factores de riesgo, además de la edad (30-50 años) algunos de los que más frecuentemente vemos en consulta son:

Embarazo: Lo que pone de manifiesto una causa hormonal detrás

Cuidado del bebé: Los cuidados de los niños pequeños se asocian mucho a su aparición, especialmente en las madres durante los primeros meses tras el nacimiento

Actividades Laborales: Trabajos como la peluquería, la cocina, la jardinería y ciertos trabajos industriales aumentan el riesgo de padecer esta inflamación

Deportes: Los deportes de raqueta o de pala (golf, hockey.) son claros factores de riesgo para el desarrollo de este cuadro

En algunos casos existen causas anatómicas locales como gangliones, septos dentro de la corredera, o una fibrosis de la misma, siendo estos casos los que más probablemente acaben necesitando una intervención quirúrgica

Tratamiento: El tratamiento inicial de la tenosinovitis de Quervain tiene como objetivo reducir la inflamación sin perder el movimiento del pulgar y prevenir la reaparición una vez curada. Cuanto menos tiempo de evolución y más rápido pongamos el tratamiento, más eficaz es el mismo, pudiendo durar en estos casos incluso menos de 4 semanas. Esta cifra puede sorprender, pero la realidad es que la tendinitis de Quervain tiene una alta tendencia a durar meses.

De cara a intentar evitar tomar antiinflamatorios por vía oral, especialmente en embarazadas, el tratamiento inicial es sobre todo local:

- Es fundamental utilizar una muñequera rígida que bloquea el primer dedo para dormir, ya que durante el sueño se adoptan posiciones inconscientes que aumentan la inflamación.
- Antes de dormir aplicaremos hielo durante 10 minutos seguido de un masaje con crema antiinflamatoria, pudiendo realizar esta secuencia 2-3 veces al día.

- Estas medidas (férula + hielo) se complementan con fisioterapia. Los fisioterapeutas van a evaluar la forma en que usas las muñecas y enseñarte a utilizar las manos para aliviar la tensión en ellas. Igualmente os puede aplicar terapias como la magnetoterapia, laser e incluso electro-estimulación de cara a controlar la inflamación y mejorar posteriormente el estado muscular de los tendones afectados.
- En casos con mucho dolor, muy agudo, o que por circunstancias personales necesiten un alivio muy rápido de los síntomas, se puede ofrecer una infiltración de corticoesteroides en la vaina tendinosa para reducir la inflamación.

Hay que tener en cuenta que si bien es un tratamiento muy efectivo (incluso curativo), los corticoides repetidos pueden provocar una rotura del tendón a largo plazo. Es por ello que los utilizamos 1-2 veces y no más, ya que en los casos crónicos que no mejoran es más seguro realizar una pequeña intervención quirúrgica sin ingreso.

Prueba de finkelstein

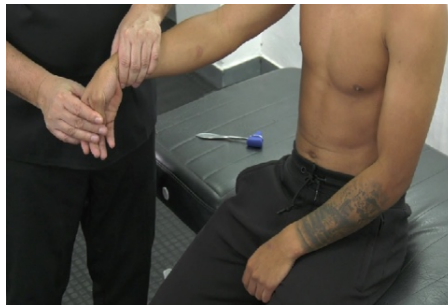

Imagen 7 Prueba de finkelstein

Esta prueba es útil para diagnosticar una posible tenosinovitis de Quervain, debe mantenerse durante 30 segundos y es positiva si el paciente presenta dolor a nivel del dedo pulgar, especialmente en su base, o en la zona de la muñeca hacia el lado radial.

Prueba de eichhoff

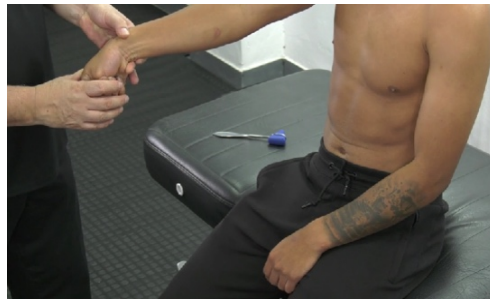

Imagen 8 Prueba de eichhoff

Esta prueba también es útil para diagnosticar una posible tenosinovitis de Quervain, la variación con la anterior es que, en esta, el paciente abraza su dedo pulgar con los otros dedos, antes de hacer la desviación cubital. En la de Finkelstein los otros dedos permanecen en extensión. Debe mantenerse durante 30 segundos y es positiva si el paciente presenta dolor a nivel de la estiloides radial.

Diversos autores afirman que la prueba de Eichhoff no es objetiva para el diagnóstico de la tenosinovitis de Quervain. Esto debido a que la acción de sostener el pulgar con los otros dedos antes de realizar la desviación cubital, supone un exceso de carga al tendón, lo que puede generar falsos positivos en la prueba, por tanto, se recomienda más el uso de la prueba de Finkelstein para este fin.

Signo de tincl

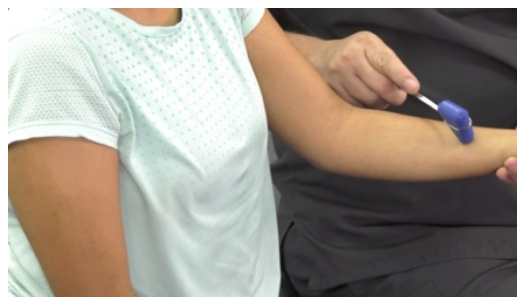

Imagen 9 prueba de tincl

Este consiste en percutir con un martillo de reflejos el recorrido del nervio a evaluar, en este caso vemos en la imagen el recorrido del nervio mediano que puede

ser útil para diagnosticar compresión del mismo. Es positiva si el paciente presenta hormigueo o sensación de descarga eléctrica a nivel del carpo o en el recorrido del nervio.

Pruebas funcionales o clínicas son herramientas de examinación y valoración de las posibles patologías o dolencias que presentan los pacientes. La muñeca tiende a sufrir gran impacto, ya sea por tareas repetitivas y/o / traumas directos o indirectos, por eso en el blog de hoy te hablaremos de las pruebas funcionales para este segmento articular, que te servirán para tener diagnósticos más certeros a la hora de intervenir a tus pacientes.

LESIONES DE LOS NERVIOS PERIFÉRICOS DE MMSS: LESIÓN DEL NERVIO RADIAL

Una lesión nerviosa a nivel del miembro superior puede alterar el funcionamiento del brazo, antebrazo y la mano, disminuyendo la capacidad de realizar su función. Entre los nervios periféricos más afectados de los miembros superiores se encuentra el nervio radial

Anatomía del nervio radial

Para entender mejor la lesión del nervio radial es necesario conocer el recorrido y las funciones de este nervio.

El nervio radial corre por el lado externo del antebrazo y es responsable de la sensibilidad de la cara posterior y lateral de brazo, antebrazo, dorso de la mano y de los cuatro primeros dedos. Su función motora está determinada por la extensión y supinación del antebrazo, mano y dedos, es decir, de llevarlos hacia arriba y afuera.

Lesiones De Los Nervios Periféricos:

Los nervios periféricos se pueden dañar por enfermedades metabólicas o del colágeno, neoplasias, lesiones químicas o térmicas y por traumatismos. Estas

lesiones nerviosas se pueden clasificar según la gravedad como neuropraxia, axonotmesis y neurotmesis.

Neuropraxia: En donde existe una interrupción temporal de la conducción del nervio, pero la continuidad del axón no ha sido afectada. Existe una recuperación completa después de días o semanas.

Axonotmesis: En este caso ocurre una pérdida relativa de la continuidad del axón, es decir, existe una pequeña rotura del nervio, pero con preservación de su envoltura. La recuperación se puede presentar de forma espontánea, sin necesidad de intervención quirúrgica, con una buena recuperación de la actividad funcional del nervio.

Neurotmesis: En la neurotmesis ocurre una rotura completa del nervio con lesión parcial o completa de su envoltura. Estos casos requieren de cirugía, ya que no se pueden recuperar de manera espontánea.

Lesión o parálisis del nervio radial: La causa más frecuente de parálisis del nervio radial es la fractura del húmero secundaria a traumatismos de alto impacto, como caídas, accidentes de tránsito o lesiones deportivas. En estos casos se puede seccionar el nervio produciendo una lesión grave.

Otras veces el nervio radial puede paralizarse por compresión, como con el uso de muletas, conocida como parálisis de las muletas, o por quedarse dormido sobre una silla o sillón por efectos del alcohol o drogas, conocida como parálisis del sábado por la noche.

Estas compresiones del nervio rara vez dejan secuelas y se resuelven espontáneamente. En ambos casos el nervio se comprime en la axila contra el hueso, desencadenando los síntomas de la parálisis temporal del nervio radial.

Síntomas de la sección o parálisis del nervio radial: Los síntomas van a depender de la gravedad y el nivel donde se presenta la lesión del nervio radial, pero en general se encontrarán los siguientes síntomas:

- Mano flácida y caída, conocida como mano péndula, donde existe la imposibilidad de extender la muñeca y los dedos.
- Disminución de la fuerza de agarre de la mano.

- Incapacidad para extender y llevar el pulgar hacia la mano, con dificultad para coger objetos.
- Disminución de la sensibilidad dorsal de la mano, especialmente en la zona entre el dedo índice y el pulgar
- Dolor y hormigueo en la cara posterior del brazo y el dorso de la mano, que puede irradiarse hasta hacia el hombro y el cuello, tiende a empeorar con la actividad física.

Tratamiento para la parálisis del nervio radial: Las lesiones de los nervios periféricos del miembro superior son difíciles de tratar y un manejo inadecuado de estas lesiones puede traer serias consecuencias. En principio el tratamiento dependerá del tipo de lesión nerviosa y la ubicación de la lesión.

Los casos leves por compresión generalmente se resuelven en pocas horas o días, produciendo síntomas temporales que desaparecen después de un tiempo.

Una lesión leve en el nervio radial puede resolverse solo con terapia, la cual incluye la inmovilización con ortesis dinámicas, combinada con una variedad de ejercicios que evitan las deformidades permanentes de las articulaciones.

Una axonotmesis impone una conducta expectante de entre cuatro y seis meses de tratamiento ortopédico; si no se obtiene los resultados satisfactorios, es posible que requiera cirugía antes de que se fibrosen los músculos, es decir, antes de los 18 meses.

Durante este periodo es importante mantener la mano y la muñeca en una posición funcional por medio de una férula estática durante toda la recuperación. Estarían indicadas las férulas dinámicas que imponen la flexión del pulgar principalmente.

Férulas para tratar las lesiones de nervios periféricos como la lesión del nervio radial, tanto leves como moderadas:

- Férula inmovilizadora de mano palmar-pulgar
- Ortesis de muñeca articulada
- Férula inmovilizadora de mano anti espástica

Los casos más graves o que no mejoran con la terapia, deben ser evaluados cuidadosamente por el médico y pueden requerir el uso de la cirugía para devolver la funcionalidad del nervio, esta será siempre la última opción.

Tratamiento posoperatorio: Después de la cirugía con transferencia de tendones se inmoviliza el brazo, codo y palma de la mano hasta las interfalángicas proximales. Para esto puede usarse la ortesis de codo con férula palmar-pulgar y control flexo-extensión del codo que reduce la tensión sobre las transferencias tendinosas, colocando el codo, el antebrazo, la muñeca y los dedos en posición adecuada para que esto ocurra.

En general, la recuperación de la actividad se completa a los seis meses de la intervención quirúrgica.

NEUROPATÍA POR COMPRESIÓN DEL NERVO CUBITAL

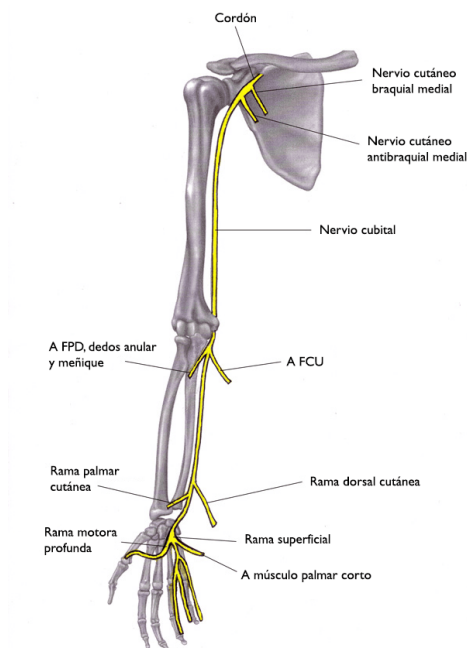


Imagen10 recorrido del nervio cubital

La compresión del nervio cubital ocurre cuando ese nervio del brazo se comprime o irrita.

El nervio cubital es uno de los tres nervios principales del brazo. Va desde el cuello hasta la mano y se puede oprimir en varios lugares, como debajo de la clavícula o en la muñeca. El lugar de compresión del nervio más frecuente es detrás de la parte interna del codo. La compresión del nervio cubital en el codo se llama síndrome del túnel cubital.

El entumecimiento y la sensación de hormigueo de la mano y de los dedos son síntomas frecuentes del síndrome del túnel cubital. En la mayoría de los casos, los síntomas pueden controlarse con tratamientos no quirúrgicos, como cambiar de actividades o usar férulas. Si los métodos no quirúrgicos no mejoran los síntomas, o si la compresión del nervio causa debilidad muscular o daño en la mano, el médico podría recomendar una cirugía.

El paciente presenta disestesias del 5 y 4 dedo de la mano, que habitualmente ha estado presente durante un periodo variable de tiempo antes de iniciar la pérdida de fuerza en la pinza digital o fuerza de puño. El grado en el que los síntomas motores se presentan están en relación al tipo de trabajo o actividades manuales que realizan. Por ejemplo, en un violinista o un pianista, puede manifestarse con la imposibilidad de realizar un ejercicio técnico específico o tocar algún tema en concreto, así como puede presentarse como la imposibilidad de tocar durante el mismo tiempo que lo hacían con regularidad. Estos son los síntomas más frecuentes en la afectación del nervio cubital, a pesar de que los estudios electrofisiológicos sean normales⁵

Anatomía

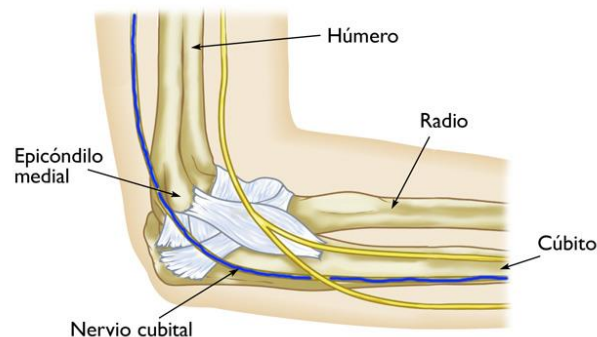


Imagen 11 anatomía del nervio cubital en codo

En el codo, el nervio cubital pasa por un túnel de tejido (el túnel cubital) que pasa por debajo de una protuberancia ósea en la parte interna del codo. Esta protuberancia se llama epicóndilo medial.

El área donde el nervio pasa por debajo del epicóndilo medial se conoce comúnmente como hueso de la risa. En esta área, el nervio está cerca de la piel y, al golpearlo, provoca una sensación de electricidad.

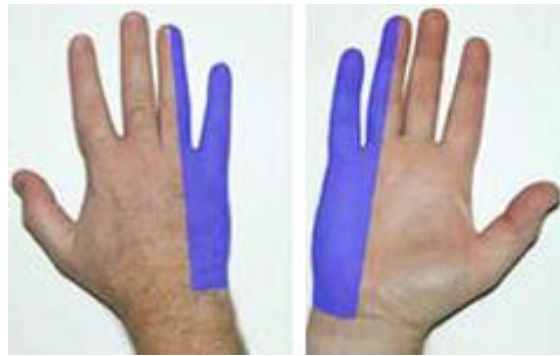


Imagen 12 punto de sensibilidad del nervio cubital

Más allá del codo, el nervio cubital pasa por debajo de los músculos internos del antebrazo hasta la mano, del lado de la palma al dedo pequeño. A medida que el nervio entra en la mano, pasa por otro túnel (túnel de Guyon).

El nervio cubital le da sensibilidad al dedo meñique y a la mitad del dedo anular. También controla la mayor parte de los pequeños músculos de la mano que facilitan los movimientos finos, y algunos de los músculos más grandes del antebrazo que ayudan a tener un agarre fuerte.

Existen varias localizaciones alrededor del codo donde potencialmente se puede comprimir el nervio cubital:

1.- Arcada de Struthers. El punto más proximal, localizado unos 8 cm proximal al epicóndilo medial. La arcada de Struthers es una banda miofascial compuesta por la fascia profunda del brazo, fibras superficiales del vientre medial del tríceps braquial y el ligamento braquial interno. Recientemente Von Schroeder y

Sckeker, (JHS 2003), describieron la arcada más como un canal de 6 cm de longitud de promedio, estando el punto de entrada más proximal a una media de 9'6 cm del epicóndilo medial.

2.- Septo intermuscular medial. El N. Cubital puede ser comprimido cuando pasa por encima del septo intermuscular. Este septo, en condiciones normales no es problemático a no ser que el nervio se subluje anteriormente.

3.- Vientre muscular medial del tríceps braquial. En casos donde existe una hipertrofia muy marcada del vientre medial del tríceps braquial (por ej. en culturistas), se puede producir una compresión del nervio, o el músculo puede "resaltar" sobre el epicóndilo medial con los movimientos de flexo-extensión de codo, provocando una neuritis por fricción. Una deformidad en valgo, como secuela de una fractura fisaria en la infancia, o fracturas luxaciones con inestabilidad crónica, hacen más susceptible al nervio de sufrir una neuropatía compresiva.

4.- El túnel cubital. Es un anillo óseo-fibroso formado por el epicóndilo medial y el cúbito proximal. El techo de este túnel, está formado por la fascia profunda del antebrazo incluyendo la fascia profunda del FCU (flexor carpi ulnaris) y el retináculo del túnel cubital, también llamado ligamento Arcuato o de Osborne. El retináculo del túnel cubital tiene una amplitud de 4 mm y se extiende desde el epicóndilo medial a la punta del olécranon. Las fuerzas dinámicas de tracción y compresión durante los movimientos de flexión y extensión, pueden afectar al nervio dentro del túnel cubital. A medida que el codo se flexiona, el origen aponeurótico del FCU se estira 5 mm por cada 45° de flexión, lo que disminuye el volumen del túnel cubital y puede provocar una compresión del nervio. Además de estas fuerzas dinámicas el nervio a este nivel puede ser comprimido por lesiones ocupantes de espacio como gangliones, anomalías musculares (músculo acóneo-epitrocLEAR), por sinovitis y artritis que pueden alterar el suelo del túnel.

5.- El nervio a la salida del túnel cubital, pasa entre la porción cubital y la humeral del FCU, y después se localiza entre los vientres musculares del FDP y FCU. 5 cm distal al epicóndilo medial el nervio penetra la aponeurosis profunda flexora-pronadora y se localiza entre el FDS y el FDP.

El nervio puede ser comprimido tanto por las dos porciones musculares, cubital y humeral, del FCU como por la aponeurosis flexora-pronadora profunda.

Causa: En muchos casos, no se conoce la causa exacta del síndrome de túnel cubital. El nervio cubital es especialmente vulnerable a la compresión en el codo porque pasa por un espacio angosto con muy poco tejido blando que lo proteja.

Causas frecuentes de compresión

Muchos elementos pueden hacer presión en el nervio en la región del codo:

- Al doblar el codo, el nervio cubital se estira alrededor de la cresta del hueso de la epitroclea. Como este estiramiento puede irritar el nervio, tener el codo doblado por mucho tiempo o doblarlo repetidamente pueden provocar síntomas dolorosos. Por ejemplo, muchas personas duermen con los codos doblados, lo cual puede agravar los síntomas de la compresión del nervio cubital y hacer que se despierten por la noche con los dedos dormidos.
- En algunos casos, el nervio se desplaza hacia afuera detrás de la epitroclea cuando el codo está doblado. Con el tiempo, este desplazamiento continuo puede irritar el nervio.
- Apoyarse en el codo durante mucho tiempo puede hacer presión en el nervio.
- La acumulación de líquido en el codo puede provocar una inflamación que comprime el nervio.
- Un golpe directo en la parte interna del codo puede causar dolor, una sensación de descarga eléctrica y entumecimiento en el dedo meñique y el anular. Esto suele conocerse como golpearse el hueso de la risa.

Factores de riesgo

Algunos factores provocan un mayor riesgo de tener síndrome del túnel cubital.

Estos los siguientes:

- Fractura previa o luxación del codo
- Espolones óseos/Artritis del codo
- Inflamación de la articulación del codo
- Quistes cerca de la articulación del codo
- Actividades repetitivas o prolongadas en las que hay que tener el codo doblado o flexionado

Síntomas

El síndrome del túnel cubital puede provocar un dolor sordo en la parte interna del codo. Sin embargo, la mayoría de los síntomas aparecen en la mano.

- El entumecimiento y la sensación de cosquilleo en el dedo anular y en el meñique son síntomas frecuentes de la compresión del nervio cubital. A menudo, estos síntomas aparecen y desaparecen. Aparecen con mayor frecuencia cuando el codo está doblado, por ejemplo, al conducir o sostener el teléfono. Algunas personas se despiertan en la noche porque se les entumecen los dedos.
- La sensación de que el dedo anular y el meñique están «dormidos» aparece especialmente cuando el codo está doblado. En algunos casos, puede ser más difícil mover los dedos hacia afuera y adentro, o manipular objetos.
- Puede haber debilitamiento del agarre y dificultad en la coordinación de los dedos (por ejemplo, al escribir en un teclado o tocar un instrumento). Estos síntomas generalmente se observan en los casos más graves de compresión del nervio.
- Si el nervio está muy comprimido o está comprimido durante mucho tiempo, puede haber desgaste muscular en la mano. Una vez que esto ocurre, no se puede revertir el desgaste. Por ese motivo, es importante consultar con el médico si los síntomas son graves o son más leves, pero están presentes durante más de 6 semanas.

En el codo, se tiene que inspeccionar y valorar cualquier deformidad angular, en ángulo de carga y balance articular de forma bilateral comparativa. La palpación, especialmente en todo el trayecto del nervio, puede poner de manifiesto inflamación, zonas sensibles, y subluxación del nervio con el codo en flexión.

McGowan (JBJSBr 1950) introdujo un sistema de clasificación en el síndrome del túnel cubital:

- * Grado I, lesión leve, con parestesias y adormecimiento sin debilidad muscular.
- * Grado II, lesión moderada, con parestesias y adormecimiento con debilidad y pérdida de volumen de la musculatura intrínseca.
- * Grado III, lesión grave, con parálisis de la musculatura intrínseca, hipoestesia o anestesia en el territorio del nervio cubital ⁶

Prueba de flexión de codo

En los estudios más actuales la sensibilidad de la prueba osciló entre el 36% y el 93% y la especificidad entre el 40% y el 99% en diferentes estudios.

Esto quiere decir que no podemos hacer una agrupación, ya que las ejecuciones de las pruebas no fueron idénticas y se utilizaron diferentes valores de corte para lo que constituye una prueba positiva.

A esto tenemos que sumarle que la calidad de los estudios era variada, por lo que la prueba, en el mejor de los casos, tendría que tener en nuestro proceso de razonamiento clínico un valor clínico moderado.

Para realizar la prueba según su descripción original:

El paciente parte de una posición de sedestación o bipedestación. Los brazos del paciente se sitúan en posición anatómica. A continuación, le pediremos flexión máxima de codo, supinación máxima de antebrazo y extensión de muñeca. Esta posición se mantiene hasta 3 minutos.

La prueba es positiva en caso de que se reproduzca el dolor del paciente, el hormigueo o el entumecimiento a lo largo de la distribución del nervio cubital durante los tres minutos.

El razonamiento para esta prueba es que la aponeurosis de las dos cabezas del flexor cubital, que forma el túnel cubital, se tensa sobre el nervio con la flexión del codo, lo que provoca la compresión del nervio cubital.

Como en todas las pruebas de evaluación es de gran relevancia que los síntomas que estemos despertando sean los que el paciente sienta habitualmente y por los que haya acudido a consulta.

También debe realizarse la percusión del nervio cubital en el canal de Guyon. La exploración sensitiva puede mostrar hiperestesia en el territorio cubital. La afectación cúbito-dorsal en la mano sugiere una localización más proximal al canal de Guyon. La afectación sensitiva generalmente precede a la afectación motora.

La mano debe ser inspeccionada en busca de atrofia de la musculatura intrínseca, especialmente del primer interóseo dorsal que es el más evidente. La presencia de “clawing” o imposibilidad de realizar la adducción del 5º dedo (Signo de Wartenberg) sugiere una compresión muy evolucionada.

Signo de Wartenberg (Wartenberg Sign)

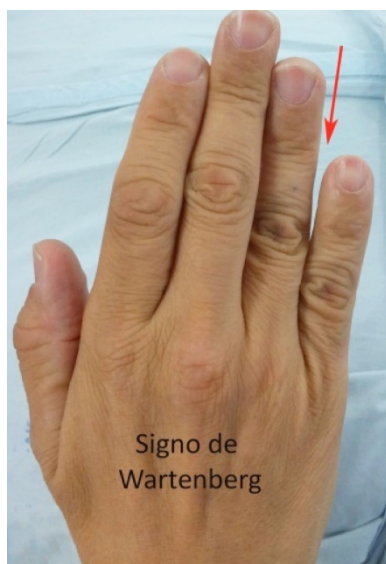

Imagen 13 signo de watenberg

El paciente es incapaz de mantener el dedo meñique en completa extensión y aducción, es decir, pegado al dedo anular. Esto se debe a que el músculo abductor del meñique no tiene quién contrarreste su función, puesto que está denervado el músculo interóseo palmar por la lesión del nervio cubital.

Los músculos intrínsecos deben ser explorados tanto desde el punto de vista funcional como de fuerza muscular. El signo de Froment (flexión de la IF e hiperextensión de la MCF en la pinza digital 1-2)

Puede estar presente en casos más avanzados cuando hay debilidad del adductor pollicis y del flexor pollicis brevis.

Signo de Froment

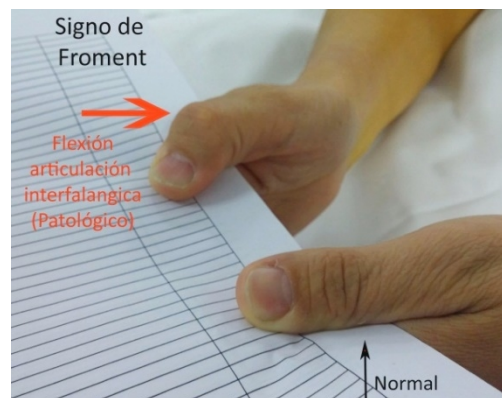

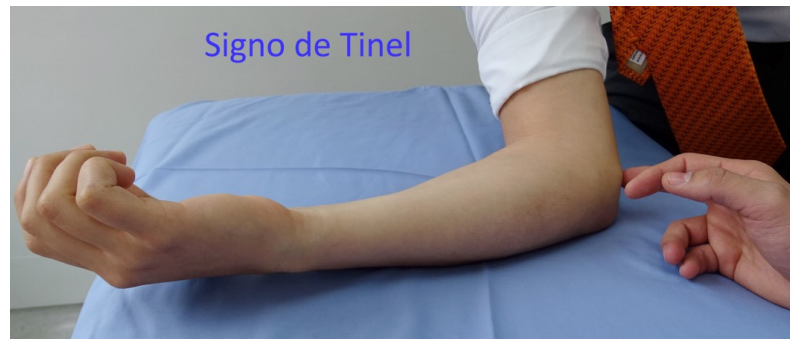
Imagen 14 signo de froment

Se le pide al paciente que utilice los pulgares de sus dos manos para sostener una hoja de papel, de forma que la pince entre el pulgar y el segundo metacarpiano. Se considera que la prueba es positiva cuando el paciente flexiona la articulación interfalángica del pulgar para compensar la debilidad del músculo aductor del pulgar (adductor pollicis).

El paciente flexiona la interfalángica del pulgar usando el músculo flexor del pulgar (flexor pollicis longus), innervado por el nervio mediano.

Pruebas de provocación

Signo de



Tinel

Imagen 15 signo de tinel

Se golpea suavemente sobre el curso del nervio utilizando un dedo. La prueba resulta positiva cuando al golpear suavemente con el dedo el paciente reproduce los síntomas de dolor (o parestesias), generando comúnmente una sensación de corrientazo a lo largo del territorio del nervio cubital.

Prueba del rasguño y colapso

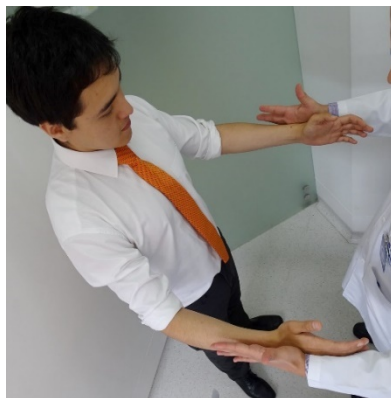

Imagen 15 prueba del rasguño y colapso

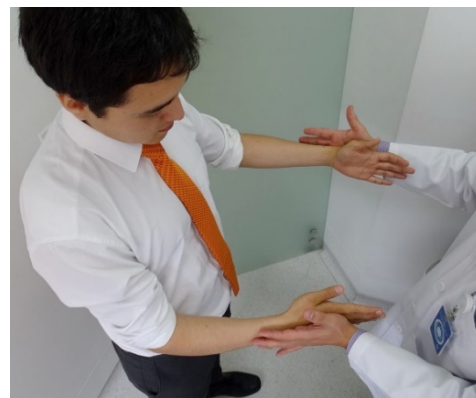

Imagen 16 prueba del rasguño y colapso

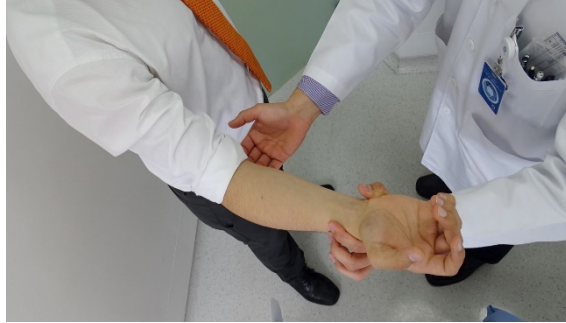

Imagen 17 prueba del rasguño y colapso

Con los codos a los lados y flexionados a 90° , se le pide al paciente que rote externamente y abduzca los hombros, mientras el examinador ejerce contra resistencia. Posterior a esto, el examinador gentilmente rasca la zona por donde pasa el nervio cubital alrededor del codo y entonces se repite la maniobra de contra resistencia. Se considera una prueba positiva si el paciente pierde momentáneamente la capacidad de rotar externamente contra la resistencia ejercida por el examinador.

CONCLUSION

Las lesiones musculoesqueléticas de la muñeca son frecuentes en mujeres menopáusicas debido a los cambios fisiológicos relacionados con esta etapa de la vida. La menopausia, caracterizada por la disminución significativa de las hormonas estrógeno y progesterona, impacta directamente en la salud ósea y muscular. El estrógeno, en particular, juega un papel clave en la conservación de la densidad ósea y la integridad de los tejidos blandos. Con la reducción de esta hormona, las mujeres experimentan pérdida de masa ósea (osteopenia u osteoporosis) y disminución de la fuerza muscular, lo que las hace más vulnerables a sufrir lesiones en zonas como la muñeca.

Entre las lesiones más comunes en esta etapa se encuentran las fracturas de radio distal, tendinitis, esguinces y el síndrome del túnel carpiano. Estas afecciones no solo generan dolor y limitan la movilidad de la muñeca, sino que también afectan la capacidad de realizar actividades cotidianas, lo que reduce la calidad de vida de las mujeres menopáusicas. La pérdida de movilidad y fuerza puede complicar actividades simples como cargar objetos, escribir, cocinar, y, si no se trata adecuadamente, estas lesiones pueden volverse crónicas.

Las pruebas diagnósticas más comunes en la fisioterapia incluyen la inspección visual y la palpación para detectar inflamación, deformidad y puntos de sensibilidad en la muñeca. Además, se utilizan pruebas funcionales específicas, como la prueba de Finkelstein, que se usa para diagnosticar la tendinitis de Quervain, y la prueba de la aprehensión del carpo, que evalúa la estabilidad de la articulación carpiana. También se emplean herramientas como el goniómetro cinta métrica y otros.

Un diagnóstico precoz es fundamental para evitar complicaciones a largo plazo, como la pérdida permanente de movilidad o el aumento del riesgo de fracturas. La fisioterapia, con su enfoque no invasivo, ofrece una solución eficaz para tratar estas lesiones mediante programas de rehabilitación que incluyen

ejercicios de fortalecimiento muscular, movilización articular y estiramientos. En algunos casos, también se recomienda el uso de ortesis para proteger la muñeca y mejorar la estabilidad. Un tratamiento adecuado no solo favorece la recuperación de la funcionalidad, sino que también previene futuras caídas y fracturas, que son comunes en mujeres posmenopáusicas.

En conclusión, las pruebas diagnósticas fisioterapéuticas son fundamentales para el tratamiento de las lesiones musculoesqueléticas de la muñeca en mujeres menopáusicas. Estas evaluaciones permiten identificar de manera precisa el tipo y gravedad de la lesión, facilitando el desarrollo de un plan de tratamiento personalizado que atienda las necesidades específicas de cada paciente. Al intervenir tempranamente, se optimiza la recuperación funcional, se alivia el dolor y se previenen complicaciones futuras, mejorando así la calidad de vida de las mujeres.

BIBLIOGRAFIA

1. <https://www.portalesmedicos.com/publicaciones/articulos/387/4/articulos.php?ToDo=viewFavourites>
2. <http://www.homeopatia.net/wp-content/uploads/2014/12/dra-calleja-menopausia-homeopatia.pdf>
3. [file:///C:/Users/MINEDUCYT/Downloads/Ortopedia, 2a edici%C3%B3n Paul Lotke Joseph A Abboud Jack Ende Lotke%20\(1\).pdf](file:///C:/Users/MINEDUCYT/Downloads/Ortopedia, 2a edici%C3%B3n Paul Lotke Joseph A Abboud Jack Ende Lotke%20(1).pdf)
4. [file:///C:/Users/MINEDUCYT/Downloads/Ortopedia, 2a edici%C3%B3n Paul Lotke Joseph A Abboud Jack Ende Lotke%20\(1\).pdf](file:///C:/Users/MINEDUCYT/Downloads/Ortopedia, 2a edici%C3%B3n Paul Lotke Joseph A Abboud Jack Ende Lotke%20(1).pdf)
5. <https://orthoinfo.aaos.org/es/diseases--conditions/atrapamiento-del-nervio-cubital-en-el-codo-sindrome-del-tunel-cubital-ulnar-nerve-entrapment-at-the-elbow/>
6. [file:///C:/Users/MINEDUCYT/Downloads/Dialnet-NeuropatiaCompresivaDelNervioCubitalEnElCodo-6371249%20\(1\).pdf](file:///C:/Users/MINEDUCYT/Downloads/Dialnet-NeuropatiaCompresivaDelNervioCubitalEnElCodo-6371249%20(1).pdf)