

**UNIVERSIDAD DE EL SALVADOR
FACULTAD DE CIENCIAS AGRONÓMICAS
DEPARTAMENTO DE MEDICINA VETERINARIA**



“ASISTENCIA EN EL ÁREA DE IMAGENOLÓGÍA VETERINARIA “PET VET” ”

**POR
LINDA MARGARITA ZAVALITA MATA**

CIUDAD UNIVERSITARIA, OCTUBRE 2024

**UNIVERSIDAD DE EL SALVADOR
FACULTAD DE CIENCIAS AGRONÓMICAS
DEPARTAMENTO DE MEDICINA VETERINARIA**



“ASISTENCIA EN EL ÁREA DE IMAGENOLÓGÍA VETERINARIA “PET VET” ”

POR

LINDA MARGARITA ZA VALETA MATA

**RESUMEN DE PASANTÍA PROFESIONAL PRESENTADO COMO REQUISITO
PARA OPTAR AL TÍTULO DE LICENCIATURA EN MEDICINA VETERINARIA Y
ZOOTECNIA**

CIUDAD UNIVERSITARIA, OCTUBRE 2024

UNIVERSIDAD DE EL SALVADOR

RECTOR DE LA UNIVERSIDAD

M.Sc. Juan Rosa Quintanilla

SECRETARIO GENERAL

Lic. Pedro Rosalío Escobar Castaneda

FACULTAD DE CIENCIAS AGRONÓMICAS

DECANO

Ing. Agr. MAECE. Nelsón Bernabé Granados Alvarado

SECRETARIO

Ing. Agr. M.Sc. Edgar Geovany Reyes Melara

Jefe del departamento de Medicina Veterinaria

MSP. MVZ. María José Vargas Artiga

Asesor Interno

MVZ. Juan Manuel Alvarado Sorto

Asesor Externo

MVZ. Astrid Denisse Aguilar Zelaya

Tribunal calificador

MSP. MVZ. María José Vargas Artiga

MVZ. Fernando Javier Flores Alvarenga

MVZ. Juan Manuel Alvarado Sorto

Coordinador de procesos de grado del departamento de medicina veterinaria

MVZ. Fernando Javier Flores Alvarenga

AGRADECIMIENTOS

Primeramente, agradecida con Dios por haberme abierto las puertas en la Universidad de El Salvador, por haberme dado salud, fuerzas cuando más las necesitaba, sabiduría, entendimiento y la provisión durante todo el curso de mi carrera. Sé que todo provenía y proviene de él.

A la Universidad de El Salvador que me dio la oportunidad de una educación superior de calidad. A mis profesores que durante toda mi carrera universitaria han aportado con un granito de arena a mi formación profesional, a mi tutor interno de pasantía, MVZ Juan Alvarado por su esfuerzo y dedicación, quien con sus conocimientos, experiencia y paciencia ha logrado en mí que pueda terminar mis estudios con éxito.

A mi familia, principalmente a mis papás por su apoyo y ánimos incondicionales durante la carrera, a mis hermanos por brindar su ayuda cuando los necesité.

También agradecida con la Dra. Astrid Aguilar y el Dr. Julio Figueroa, por abrirme las puertas de la veterinaria, por la confianza y la guianza durante todo el proceso de la pasantía profesional. Ayudándome a crecer en mi criterio profesional.

Y, por último, pero no menos importante, a mis amigos y compañeros que directa o indirectamente me ayudaron y apoyaron contribuyendo a mi crecimiento profesional.

Linda Margarita Zavaleta Mata

DEDICATORIA

Este logro se lo dedico a Jesucristo, mi salvador. Por todo su amor incondicional a mi vida, por darme las fuerzas, ánimos, sabiduría e inteligencia para poder culminar todo el proceso que conllevó la carrera aniversaria.

De igual forma a mis padres, por hacer todo lo posible para que yo no desistiera en el camino, y por estar dándome ánimos, motivación para hacer realidad mi sueño de ser veterinaria. Y también a mis hermanos que me brindaron su apoyo incondicional.

A mi prometido, que me brindó apoyo, motivación e incluso ayuda, gracias por tu preocupación hacia mi vida y por tu amor incondicional.

Linda Margarita Zavaleta Mata

1. Resumen

La pasantía laboral se compone de las actividades relacionadas con la imagenología, tales como radiología, ultrasonografía y fluoroscopia, con la finalidad de adquirir habilidades útiles para la formación profesional. Ésta se desarrolló durante un lapso de 6 meses, comenzando el 17 de marzo de 2023 y finalizando el 28 de octubre de 2023 en la Veterinaria Pet Vet, ubicada en Residencial San Francisco Sur, Senda San Francisco Block B, San Salvador, bajo la supervisión de la Dra. Astrid Denisse Aguilar Zelaya.

Durante las actividades imagenológicas algunas de las funciones realizadas fueron apoyar técnicamente las directrices de la toma de imágenes, la sujeción, el posicionamiento, la calibración de la consola de mando radiográfico, edición e impresión de placas, dosificación y administración del medio de contraste a pacientes que iban a ser sometidos a dichos estudios. Aparte, se enviaron placas vía e-mail a los propietarios como a los médicos externos y en caso de la ultrasonografía se realizaban reportes médicos elaborados por los veterinarios internos.

Las competencias ganadas durante la pasantía profesional fueron la correcta manipulación y calibración de los equipos de imagenología, identificación de estructuras óseas, ciertas patologías por medio de la radiografía. Con la ultrasonografía gané experiencia en el uso del equipo, la identificación de distintos órganos y signos clínicos de ciertas patologías. Es por ello por lo que en esta pasantía se comprobó la importancia de la introducción del egresado a la imagenología veterinaria y cómo esta influye para brindar un diagnóstico y un tratamiento certero.

Palabras clave: Pasantía, Radiología, Radiografía, Ultrasonografía, Fractura, Sedimentos.

Contenido

AGRADECIMIENTOS	iv
DEDICATORIA.....	v
1. Resumen.....	vi
2. Introducción	1
3. Información de la Unidad productiva	2
3.1 Datos generales.....	2
3.1.1 Localización	2
3.1.2 Antecedentes	2
3.1.3 Recursos	3
3.1.3.1 Naturales.....	3
3.1.3.2. Instalaciones y equipo.	3
3.1.3.3 Humanos	3
3.2 Actividades actuales.....	4
3.2.1. Producción principal y otras.....	4
3.2.2 Situación administrativa	4
4. Análisis de la problemática en sector.....	5
5. Metodología.....	5
5.1 Metodología médica:.....	6
6. Resultados y discusión.....	7
Resultados para radiografía	9
Resultados para ultrasonografía	11
7. Conclusiones	13
8. Recomendaciones.....	14
9. Bibliografía	15
Anexos.....	17

INDICE DE GRAFICAS

Gráfica 1. Incidencia de la imagenología durante los meses de marzo a septiembre.

Gráfica 2. Incidencia porcentual de imagenología durante los meses de marzo a septiembre.

Gráfica 3. Censo mensual según especie de radiografía durante los meses de marzo a septiembre.

Gráfica 4. Censo mensual de ultrasonografía durante los meses de marzo a septiembre.

INDICE DE CUADROS

Cuadro 1. Censo mensual de regiones anatómicas en radiología durante los 6 meses de la pasantía.

Cuadro 2. Patologías en ultrasonografías.

2. INTRODUCCIÓN

En la actualidad, los propietarios se preocupan por el buen cuidado de sus mascotas, haciendo que la profesión de medicina veterinaria también busque apoyarse de diferentes áreas de especialización para un mejor diagnóstico, teniendo en cuenta que para tener un diagnóstico certero se necesitan exámenes complementarios, tales como hemogramas, químicas sanguíneas, imagenológicos, entre otros.

La pasantía laboral en el área clínica, específicamente en la imagenología, es una de las bases fundamentales como herramienta diagnóstica, brindando un apoyo clínico en la resolución de los diferentes casos que no se pueden solucionar con una consulta clínica y observación del paciente. Gracias a esta herramienta se pueden observar imágenes que sirven como una guía para dar con el diagnóstico y tratamiento del paciente que lo requiera. Por ende, se usan los rayos-X, los cuales se basan en la obtención de la información relevante a la salud del paciente a partir de patrones morfológicos observados en imágenes de las estructuras anatómicas. (Hernández, 2020).

La oportunidad de la pasantía me permitió tener un mejor criterio para decidir qué equipo imagenológico utilizar en las diferentes circunstancias. También conocer las vistas necesarias para las tomas radiográficas y poder identificar patologías específicas.

El médico veterinario debe ser capaz de saber cuándo sugerir un diagnóstico por imagenología, cómo manipular los equipos de imagenología y de qué forma tomar dichas imágenes. Dicho lo anterior, al hacer una buena toma se tendrá una mejor interpretación, permitiendo tener respuestas más rápidas ante los propietarios y poder brindar una solución a las patologías, si esta la tiene.

La pasantía se desarrolló en la veterinaria Pet Vet, bajo la supervisión de un médico certificado, en un lapso de 6 meses. Durante todo este periodo se atendieron 218 pacientes, desglosados en 138 radiografías y 82 ultrasonografías.

Se logró desarrollar una mejor manipulación de los pacientes como de las máquinas. Asimismo, la correcta interpretación de los pacientes atendidos en las ultrasonografías.

3. INFORMACIÓN DE LA UNIDAD PRODUCTIVA

3.1 Datos generales

3.1.1 Localización

Residencial San Francisco sur, Senda San Francisco block B, Casa #3, San Salvador.

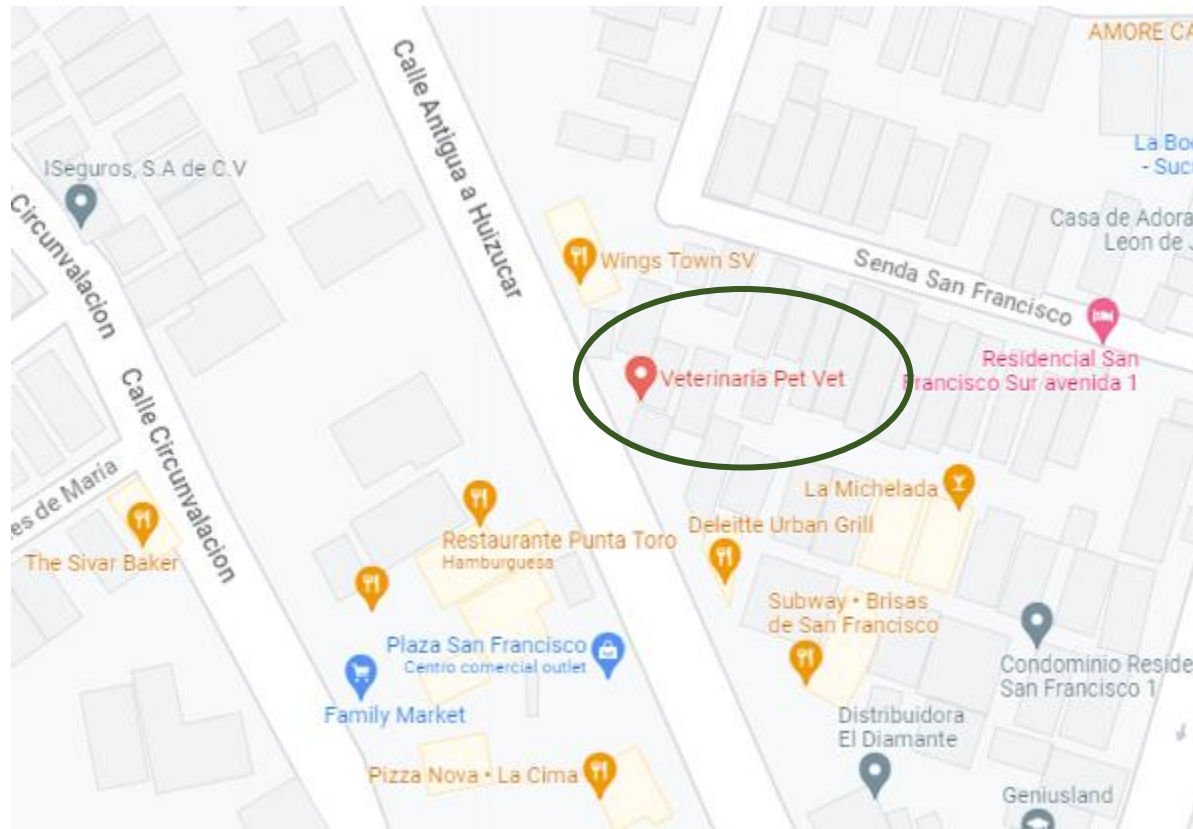

Figura1, Ubicación geográfica de Veterinaria Pet Vet. Fuente: Google Maps.

3.1.2 Antecedentes

El 19 de mayo del 2017, la veterinaria Pet Vet, en San Salvador; con el propósito de brindar servicios profesionales en la salud a las especies: caninos y felinos. La veterinaria cuenta con la inscripción y permisos autorizados por CSSP y MAG.

Inició con un consultorio, quirófano, área de espera, farmacia y peluquería. Fue hasta el año 2018 que incorporó otro consultorio y, en el 2020, área de hospital. El aparato de ultrasonografía se incorporó en 2018 y la máquina de radiografía en 2019, incorporando en el 2019 un área para la máquina de radiografía y un área para la revelación de la placa de rayos x.

Actualmente cuenta con más personal certificado y auxiliares, siendo capacitados en distintas áreas.

3.1.3 Recursos

3.1.3.1 Naturales

✓ Agua potable: Es utilizada para el lavado de todo instrumental necesario para el desarrollo de la consulta veterinaria y técnicas quirúrgicas.

✓ Luz solar: Principal fuente de luz en toda la instalación de la clínica.

3.1.3.2 Instalaciones y equipo.

La veterinaria Pet Vet, cuenta con sala de espera y recepción, donde son tomados los datos de los pacientes antes de ingresar a su servicio veterinario. Dos consultorios que permiten reducir la espera de los propietarios al momento de pasar a consultas. El área de radiografía y el equipo de ultrasonografía (está ubicada en el consultorio dos), en la segunda planta, pero el digitalizador en la planta baja. Es importante mencionar que la práctica de la pasantía se dio en el segundo piso donde está el equipo de ultrasonografía y de rayos X. La máquina de ultrasonografía cuenta con su impresora y transductor micro convexo, y en el consultorio uno y dos cuentan con computadoras e impresoras.

Cuenta también con un quirófano, el cual está equipado con el instrumental necesario para las técnicas quirúrgicas, una mesa de acero inoxidable, lámpara cialítica y esterilizador de instrumentos UV. Es allí donde se le da el uso del fluoroscopio, para las cirugías ortopédicas y así no estar movilizando del área de quirófano al área de rayos X. Cuentan también con laboratorio, con microscopio, máquina de hemograma y químicas sanguíneas.

Y área de peluquería, donde se realizan baños, cortes de pelo y cortes de uñas. Cuenta con sus respectivas jaulas para mantener en orden y cuidado a las mascotas.

3.1.3.3 Humanos

En la veterinaria Pet Vet brindan servicio veterinario, dos médicos certificados, dos auxiliares diurnos fijos (estudiantes o egresados de medicina veterinaria) y cuatro nocturnos, que se intercalan, y dos recepcionistas, una diurna y una nocturna, cuentan con dos personas para los servicios domésticos (uno diurno y uno nocturno), no dejando de lado también a un motorista. También cuentan con una administradora, y contador.

3.2 Actividades actuales.

3.2.1 Producción principal y otras.

El servicio principal que presta la veterinaria Pet Vet, es brindar consultas veterinarias, a cargo de veterinarios certificados, los cuales también están capacitados para la toma de muestras, toma de radiografía, y ultrasonografía e interpretación de resultados, realización de cirugías y profilaxis dental. También instruyen a estudiantes de medicina veterinaria durante sus prácticas. Y también cuentan con la venta de productos veterinarios, en el área de farmacia y pet shop.

3.2.2 Situación administrativa

Estructura jerárquica de Veterinaria Pet Vet

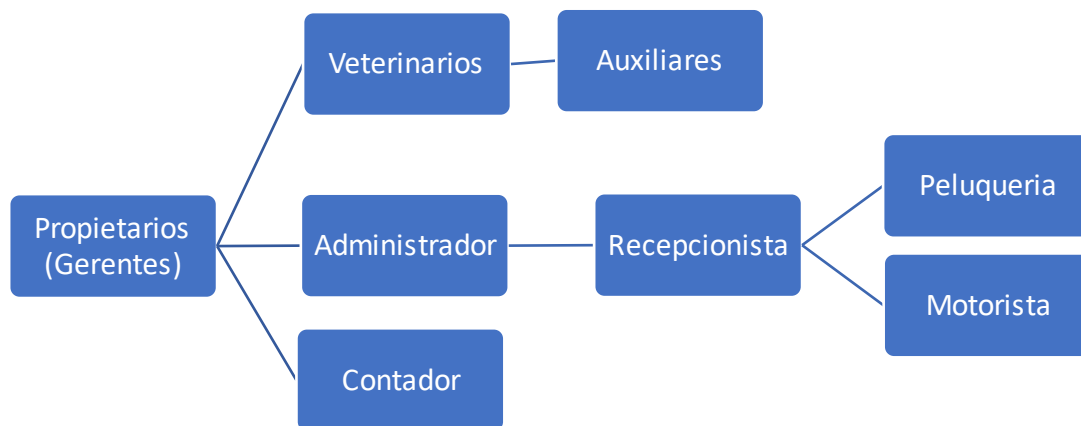

Figura 2, Estructura Jerárquica.

La veterinaria Pet Vet cuenta con los propietarios (gerentes), los cuales fungen como directores, este es el máximo puesto jerárquico dentro de la empresa, se encargan de todas las decisiones importantes para que la veterinaria siga las operaciones sin ningún inconveniente. También es quien dirige a los encargados de áreas, ya que con ellos realizan reuniones para comunicar las actividades que día tras día necesita la veterinaria.

Los médicos veterinarios internos se encargan de consultas, toma de muestras biológicas, procesamiento de exámenes, toma de rayos X y, de ser necesario, el ingreso de pacientes al hospital. El/La veterinaria encargada del hospital se encarga de medicar, de la verificación de los protocolos, verificar el estado de los pacientes, realizar exámenes de ser necesarios, alimentar a los pacientes y atender a los propietarios que visiten a sus mascotas ingresadas.

El administrador de la veterinaria es quien vela por la buena organización, como control de productos en venta y abastecimiento de materiales dentro de las instalaciones, mantiene actualizados los productos necesarios, también vela por la obtención de búsqueda de nuevos productos para la veterinaria y administra

la entrada y salida de insumos veterinarios utilizados durante el día a día. Además, velan por los horarios de los internos, crean boletas de pago y verifican la entrada y salida de los empleados.

El contador se encarga de realizar la contabilidad de la empresa, lleva los reportes de ingresos y egresos, el pago de impuestos, pago del IVA, realizar el pago a los colaboradores, cuentas por cobrar, cuentas por pagar, elaboración de estados financieros y brindar información confiable para la toma de decisiones con los gerentes propietarios.

Los auxiliares veterinarios son los delegados de apoyar al médico veterinario en consulta, sujetar al paciente y preparar el medicamento a aplicar; en el quirófano, ayudan en la preparación del paciente y del material quirúrgico; de ser necesario su apoyo, ayudan a cobrar y entregar medicamentos o productos veterinarios.

La recepción se encarga de recibir a los pacientes que van a consultas, crear fichas físicas y digitales, pesar a los pacientes, entregar los formularios respectivos y verificar que estén llenados y firmados. A la vez, se encargan de llamar a los propietarios de las mascotas que están listas de peluquería, recibir llamadas, realizar cobros, ventas y entrega de productos, comidas, fármacos o accesorios.

Peluquería se encarga de todos los procesos de cortes y baños, así mismo de informar si observa alguna patología en algún perro.

El motorista, se encarga de realizar todo el proceso de logística para recoger a un paciente desde su localidad hasta la veterinaria para una consulta o para peluquería, también se encarga de entregar productos a domicilio.

4. ANÁLISIS DE LA PROBLEMÁTICA DEL SECTOR

En la veterinaria Pet Vet como en muchas otras veterinarias a nivel nacional, tienen como principal problema el no tener personal altamente calificado para la manipulación, uso e implementación de equipos imagenológicos que requieren conocimientos y experiencia. Esto también se debe al poco interés que los gerentes propietarios y del personal en la falta de capacitación en el área de ultrasonografía. Siendo este uno de los problemas identificados en los turnos nocturnos, ya que el personal capacitado para la utilización del equipo de ultrasonografía no está disponible en los turnos nocturnos, esto va perdiendo la posibilidad de un diagnóstico certero y rápido en una emergencia, por lo cual se conlleva a referir al paciente, motivo por el cual puede ser la pérdida de un cliente.

La falta de programas de educación continua de parte de la veterinaria Pet Vet, llega a influir en problemas tales como rotación de personal, falta de productividad y retención de talento de calidad.

5. METODOLOGÍA

La pasantía se realizó en la veterinaria Pet Vet, ubicada en: Residencial San Francisco Sur, Senda San Francisco Block B, Casa #3, San Salvador. En un periodo de 6 meses, a partir del 18 de marzo de 2023 y finalizando el 29 de septiembre de 2023, con el horario de 8:00 a.m. a 4:00 p.m. de Lunes a Viernes, cumpliendo 40 horas semanales; enfocándose en el área de imagenología.

5.1 Metodología médica:

La asistencia técnica en imagenología, abarcando radiografía, ultrasonografía, y en pocos casos la fluoroscopia. Durante la pasantía los pacientes eran asignados a cada médico de planta de la veterinaria según el orden de llegada. A los pacientes ya tratados por algún médico en específico, se les asignaba turno para pasar con el/la médico. Una vez obtenida la anamnesis del paciente, se procedía a la evaluación física del paciente. Al obtener toda la información posible del cuadro clínico del paciente, se analizaba si era necesario el apoyo de imagenología, ya fuera radiología o ultrasonografía. Si se indicaba que era necesaria una imagen y el propietario autorizaba realizarla, procedía mi asistencia.

Radiología:	Ultrasonografía
<ul style="list-style-type: none"> • Se enciende el equipo. • Preparación del kV y mAs en la consola de mando. • Colocación de casete correcta. • Sujeción y posicionamiento. • Presionando el disparador de la consola de mando de rayos x. • Revelación del caset en el digitalizador. 	<p>Edición en software</p> <ul style="list-style-type: none"> • Se enciende el equipo. • Se selecciona la sonda transductor. • Se registra la información del paciente. • Se rasura y se coloca gel y alcohol. • Cambio de frecuencia, gain, power, foco de ser necesario. • Se inicia la observación de vejiga, hígado, vesícula biliar, bazo, riñones, próstata/útero. • Se registra el nombre del órgano a observar y estructuras anormales y medición en el software • Se procede a imprimir
<p>Edición en software</p> <ul style="list-style-type: none"> • Se registra la información del paciente. y las posiciones a tomar. • Edición de imagen de ser necesaria 	<p>Al finalizar se procedía a realizar el reporte, el cual consta de apartado "información del paciente y propietario, órgano, medición, ecogenicidad y comentarios".</p>

Se instauró una tabla de datos para los pacientes de radiografías y ultrasonografías (ver anexos 1) durante la pasantía profesional.

De ser una ultrasonografía programada, se solicita ayuno de 8 horas de alimento, mas no de agua.

El tratamiento era asignado por el médico a cargo del caso y la fecha para la próxima revisión del paciente, de ser necesario otro seguimiento de placa o de ultrasonografía, en el caso de los pacientes con referencia (ver anexo 2), se colocaba el posible diagnóstico obtenido en la ultrasonografía.

6. RESULTADOS Y DISCUSIÓN

Las competencias ganadas en los seis meses de la pasantía profesional en radiografía:

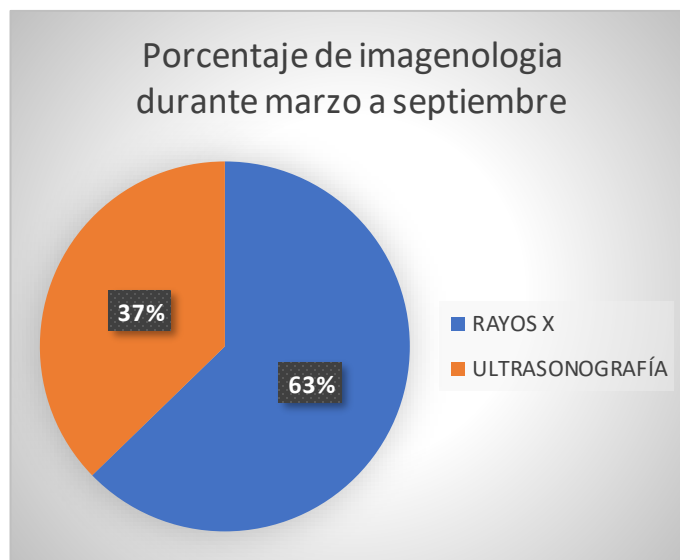
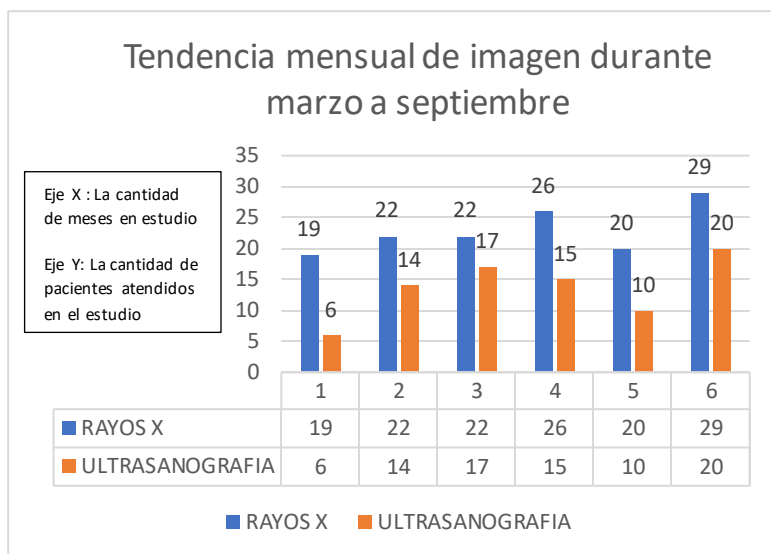
- Desarrollé la capacidad de tomas radiográficas, por medio de la ejercitación de las técnicas para las tomas de imágenes radiográficas incurriendo en las mediciones de kV y mAs en la calibración.
- Reforcé el posicionamiento correcto del paciente para diferentes capturas de imágenes radiográficas.
- Conocí el uso correcto del software del equipo de radiografía.
- Apliqué la dosificación del sulfato de bario para el propósito de identificar objetos extraños en el tracto gastrointestinal.
- Adquirí experiencia en la identificación de estructuras óseas normales como anormales.

Las competencias ganadas en los seis meses de la pasantía profesional en ultrasonografía:

- Aprendí el uso correcto del equipo de ultrasonografía.
- Desarrollé la capacidad de usar el software del equipo de ultrasonografía y sus diferentes funciones para los diferentes órganos y estructuras anatómicas.
- Fortalecí mi experiencia práctica en la técnica AFAST.
- En mi práctica diaria durante la pasantía gané experiencia en la ubicación de órganos como: hígado, vesícula biliar, bazo, riñones, vejiga, útero y próstata. Apoyado en las técnicas ecográficas y en la experiencia de mi tutor (ver anexo 3).
- Confirme diversos diagnósticos presuntivos a través de la ultrasonografía.

Los siguientes gráficos representan una discusión generada durante la pasantía profesional.

Los siguientes gráficos muestran la frecuencia de los registros imagenológicos efectuados en los meses de: marzo (mes 1), abril (mes 2), junio (mes 3), julio (mes 4), agosto (mes 5), septiembre (mes 6):



Gráfica 1. Incidencia de la imagenología durante los meses de marzo a septiembre

Gráfica 2. Incidencia porcentual de imagenología durante los meses de marzo a septiembre

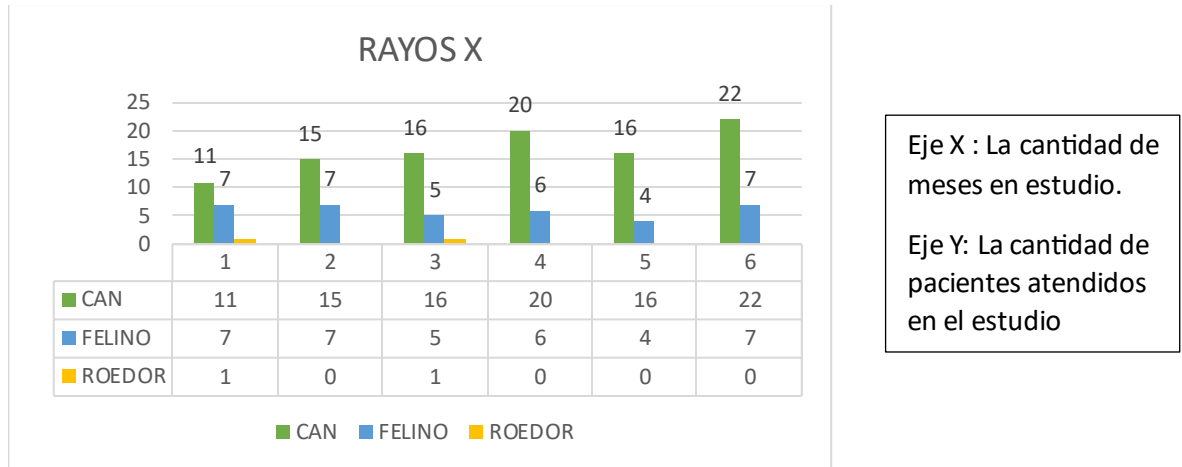
En el transcurso de la pasantía, se atendieron radiografías y ecografías, tal cual lo representan las gráficas 1 y 2, Estas demuestran que la herramienta diagnóstica más utilizada en la clínica Pet Vet es la radiografía.

Se puede observar un total de 220 pacientes atendidos, de los cuales 138 fueron para radiografía y 82 para ultrasonografía. Siendo el sexto mes el más afluente, con 49 estudios totales, siendo 29 radiografías y 20 ultrasonografías. Se observa con coherencia con los meses anteriores, ya que el promedio fue de 22 pacientes para radiografías. Y en ultrasonografía, un promedio de 13 pacientes.

Los resultados que obtuve durante la pasantía tienen congruencia con los resultados del estudio de tesis de la Universidad Tecnológica Nacional Facultad Regional Bahía Blanca, en Argentina, con el tema: "Importancia y eficacia del uso de radiografías veterinarias en caninos y felinos en Punta Alta durante el año 2019" en este estudio se tuvieron un total de población de 133 pacientes, entre esos 103 pacientes eran caninos y 30 felinos. De los cuales 125 fueron radiografías y 44 ecografías (Ortuño, 2021).

Resultados para radiografía

En la siguiente grafica se muestra la frecuencia del estudio radiológico según especie en los meses de: marzo (mes 1), abril (mes 2), junio (mes 3), julio (mes 4), agosto (mes 5), septiembre (mes 6):



Gráfica 3. Censo mensual según especie de radiografía durante los meses de marzo a septiembre.

En la Grafica 3 podemos observar que el mes con niveles más altos de afluencia fue el sexto mes, el cual fue en septiembre, así mismo la especie de mayor flujo, los caninos, con 100 caninos y 36 felinos durante los 6 meses. Siendo la media durante los seis meses de 22 sin diferencia de especie. Por especie, se tuvo un promedio de 16 por especie canino y de felino de 6. Y teniendo las excepciones de 2 roedores en los seis meses.

Como apoyo a la pasantía en un estudio de la Universidad de León (Nicaragua), con el tema “Alteraciones ecográficas en caninos y felinos reportadas en la clínica veterinaria de León y Chinandega, julio-diciembre 2020” se realizó un estudio con una población de 51 pacientes; 46 caninos y 5 felinos (Espinoza, 2023). Teniendo en común el porcentaje de pacientes atendidos en la veterinaria Pet Vet así mismo con respecto a la demanda de la radiología. Además, en otro estudio de tesis de la Universidad Tecnológica Nacional Facultad Regional Bahía Blanca, en Argentina, con el tema “Importancia y eficacia del uso de radiografías veterinarias en caninos y felinos en Punta Alta durante el año 2019”. Tuvieron una población de 133 pacientes, entre esos 103 pacientes eran caninos, y 30 felinos. (Ortuño, 2021).

En el siguiente cuadro se muestra las regiones anatómicas que tuvieron mayor frecuencia para estudio radiografía durante los 6 meses:

REGIONES ANATOMICAS	N° DE ESTUDIOS RADIOGRAFICOS							SUMA	%
	ABRIL	MAYO	JUNIO	JULIO	AGOSTO	SEPTIEMBRE			
CRANEO	5	1	2	1	0	2	11	6.75%	
COLUMNA	1	2	2	2	2	2	6	15	9.20%
TORAX	6	9	4	6	9	8	42	25.77%	
MIEMBROS ANTERIORES	1	5	5	2	0	2	15	9.20%	
MIEMBROS POSTERIORES	3	3	2	6	2	5	21	12.88%	
CADERA	8	6	3	8	2	11	38	23.31%	
ABDOMEN	1	2	5	3	5	5	21	12.88%	
SUMA	25	28	23	28	20	39	163		

Cuadro 1. Censo mensual de regiones anatómicas en radiología durante los 6 meses de la pasantía.

Durante los seis meses, la región que mayor frecuencia tuvo fue el tórax con 25.77%, seguido de cadera, con 23.31%. Se debe destacar que en conjunto en miembros anteriores y posteriores y con 12.88% y 9.20%, haciendo la sumatoria de 22.08%.

Se analizó durante los 6 meses de la pasantía profesional que, de los 136 pacientes atendidos para radiografía, de las áreas anatómicas: columna, miembros anteriores, posteriores y cadera, suman el 61% de la frecuencia. Esto es importante porque está relacionada con patologías óseas.

Los principales casos de fractura fueron de huesos largos tales como: fémur, tibia, peroné, húmero, radio y cubitos, en alguno de los casos ambos radio y cubito o tibia y peroné. Seguido de los huesos de la columna vertebral; se presentaron compresiones vertebrales, observándose más en las lumbares. También se observaron espondilitis y un caso de desprendimiento total de las vértebras coccígeas. Las patologías en cadera fueron, en su mayoría, displasia de cadera y fracturas en esta.

Comparando la tabla de regiones, del estudio "Importancia y eficacia del uso de radiografías veterinarias en caninos y felinos en Punta Alta durante el año 2019" de la Universidad Tecnológica Nacional Facultad Regional Bahía Blanca, en Argentina, hay correlación con las patologías óseas, con 49 pacientes (Ortuño, 2021).

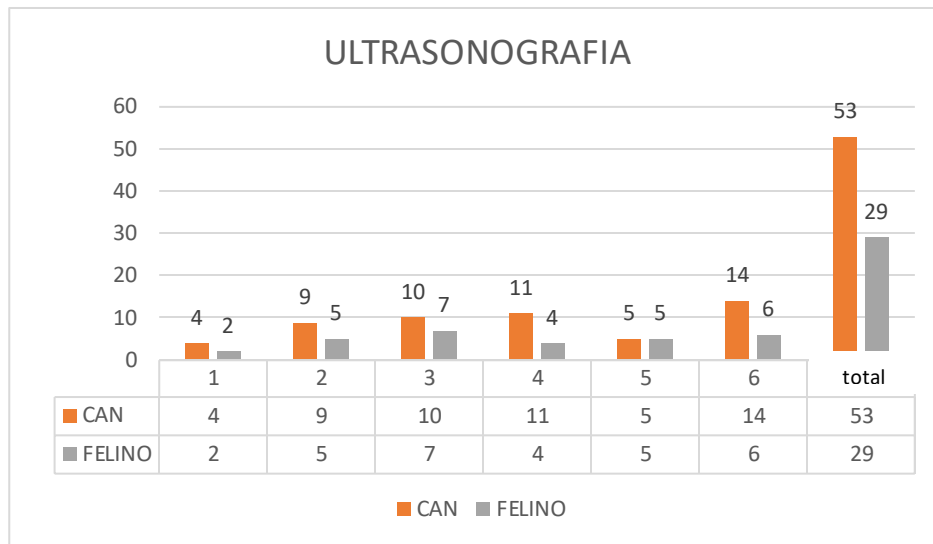
PATOLOGIA	RADIOGRAFIAS		ECOGRAFIAS		SUBTOTALES
Patología ósea	37	12	1		50
Patología cardiaca	8				8
Patología respiratoria	19	7			26
Patología abdominal	6	5	19	1	31
Patología ginecológica	2	1	12	1	16
Patología urinaria		2	9	2	13
Patología odontológica					0
Prequirúrgico	2		1		3
TOTALES	74	27	42	4	

Verde: Caninos - Celeste: Felinos

Ilustración 2. Tabla comparativa de patología en radiografía.

Resultados para ultrasonografía

En la gráfica n°4 se observan los resultados sobre qué especie tuvo una mayor incidencia durante los 6 meses de la pasantía, de los cuales fueron: marzo (mes 1), abril (mes 2), junio (mes 3), julio (mes 4), agosto (mes 5), septiembre (mes 6) en ultrasonografía:



Eje X : La cantidad de meses en estudio
Eje Y: La cantidad de pacientes atendidos en el estudio

Gráfica 4. Censo mensual de ultrasonografía durante los meses de marzo a septiembre.

Como se puede observar en el gráfico 4, se obtuvo un total de 82 pacientes atendidos, de los cuales la especie que más incidencia tuvo en ultrasonografía es para los caninos. Siendo un total de 53.

De acuerdo a los datos de la pasantía y relacionados con un estudio de Colombia en el 2018, con el tema “Alteraciones ecográficas en caninos y felinos reportadas en la clínica veterinaria de León y Chinandega, julio-diciembre 2020”, en el cual se evaluaron la frecuencia de patologías abdominales diagnosticadas por ecografía abdominal, del cual un 82% fue desarrollada en caninos y 18% en felinos. Mostrando en la pasantía profesional en la veterinaria Pet Vet como en el estudio de Colombia que la especie canina tiene mayor evaluación ultrasonográfica que los felinos (Buitrago, Vargas, Villalobos, 2013).

El siguiente cuadro muestra las patologías que con mayor frecuencia se observaron en ultrasonografías.

CENSO MENSUAL DE PATOLOGÍAS/ Y DIFERENTES ESTUDIOS EN ULTRASONOGRAFÍA								
PATOLOGÍA/ULTRASONOGRAFÍA	abril	mayo	junio	julio	agosto	septiembre	total	Porcentaje
Hepatomegalia	2	1	3	1	1	1	9	12%
Vesícula biliar	0	1	1	0	2	3	7	9%
Esplenomegalia	1	0	0	0	1	1	3	4%
Endometritis	1	2	4	1	0	3	11	15%
Vejiga*		5	5	4	3	5	22	31%
Prostatitis		1	1	0		1	3	4%
Masa tumoral		2		1	1	2	6	8%
Neumotórax			1				1	1%
Preñez*				3	1		4	5%
Remanente ovárico/Testículos retenidos		2				1	3	4%
Gastritis						1	1	1%
Ascitis						2	2	3%

Cuadro 2. Patologías en ultrasonografías.

Se puede analizar que, en los 6 meses, de los 89 pacientes, el 31% de las ultrasonografías fueron debido a patologías en vejiga, mencionando algunos: cistitis, cálculos, sedimentos en vejiga, coágulo, siendo en su mayoría pacientes machos y gatos.

La colecta uterina del 100% de los pacientes, el 15% la presentó. Siendo en su mayoría la especie canina. En baja cantidad fueron las felinas.

La sintomatología de hepatomegalia fue del 12%, las patologías de vesícula biliar tales como: colecistitis/ barro biliar, tuvo un porcentaje de 9%, tomando en cuenta que en perros jóvenes-adultos es normal la presencia de un poco de lodo biliar.

Es importante mencionar que a cada paciente que se visualizó anormalidad en órganos se recomendaba realizar exámenes sanguíneos completos.

Con relación al estudio de ultrasonografía de la Universidad Nacional Autónoma de Nicaragua Unan-León, con el tema “Alteraciones ecográficas en caninos y felinos reportadas en la clínica veterinaria de León y Chinandega, julio-diciembre 2020” concuerda con la pasantía realizada en la veterinaria Pet Vet, en la cual se muestra que las alteraciones encontradas con mayor frecuencia fueron aquellas a nivel del aparato urinario (30%), y alteraciones en el aparato reproductor (23%). Estas dos patologías fueron las principales, así mismo con el análisis realizado en la veterinaria Pet Vet (Espinoza, 2022, Hernández, Chow, 2023).

7. CONCLUSIONES

- Durante los seis meses en la veterinaria Pet Vet se reforzaron las destrezas sobre el uso del equipo de radiología, poniendo en práctica las directrices radiográficas. Atendiendo a pacientes internos como referidos. Se identificaron las radiodensidades en las placas radiográficas.
- En el curso de los seis meses se tuvo la oportunidad de observar y manejar el equipo de ultrasonido, logrando determinar la frecuencia, poder, gain, profundidad, así como el transductor adecuado, que mejoran la visualización de los órganos del paciente. También identifiqué cómo se observan las ecogenicidades en los diferentes órganos y así mismo el alcance del equipo.
- Mejoré mi capacidad de interpretación imagenológica en radiología, observando los huesos normales y anormales, así mismo patologías en vértebras, displasia de cadera. Así mismo en ultrasonografía, en órganos abdominales. Algunos de los aprendizajes obtenidos: observación de patologías como: sedimentos, cálculos, endometritis, masas en ciertos órganos como el bazo, medición de la frecuencia cardíaca, el ángulo biparietal en los fetos, entre otros.

8. RECOMENDACIONES

- ✓ Se recomienda a los gerentes propietarios la obtención de equipo de protección completo de radiología, para manos y ojos, ya que la cantidad de radiografías de Lunes a Viernes es considerada, sin tomar en cuenta las que se toman los fines de semana y en nocturnidad. Asimismo, destinar una zona exclusiva y alejada para las tomas de las radiografías (Sauri, Bolio, Sierra, Rodríguez, Pasos, 2015).
- ✓ Se les sugiere a los gerentes propietarios contar con una guía de medidas de órganos para que en los reportes de ultrasonografía sean más precisos con las medidas de órganos.
- ✓ Se aconseja la capacitación de los médicos veterinarios de planta para el uso del equipo de ultrasonografía, para así dar diagnósticos certeros y rápidos.

9. BIBLIOGRAFÍA

Cahua, J. Quispe L. 13 jul. 2016. Diámetro biparietal en fetos a término en varias razas de perros (en línea). Lima, Perú. (en línea). Consultado 10 mayo 2023. Disponible en

http://www.scielo.org.pe/scielo.php?script=sci_arttext&pid=S1609-91172016000400022

Espinoza, V. 2022, Hernández, J, Chow, C. 2023. Alteraciones ecográficas en caninos y felinos reportados en la clínica veterinaria de León y Chinandega, julio-diciembre 2020. Buitrago, O. Vargas. H, Villalobos. (2013. Colombia) León, Nicaragua. (en línea). Consultado el 12 de abril de 2024.

https://www.researchgate.net/publication/372323180_Alteraciones_ecograficas_en_caninos_y_felinos_reportados_en_la_clinica_veterinaria_de_Leon_y_Chinandega_julio-diciembre_2020

García, M. 2013. Atlas de interpretación radiológica en pequeños animales. Zaragoza. España. (en línea). Consultado el 14 de agosto 2023. Disponible en:

https://mega.nz/file/68gkECST#p7Sc38jY_ptmrpovmMytVUCLhO-hsB3ONKXOtCII5Fk

Hernández, C. 2020. MANUAL DE POSICIONES PARA TOMA DE RAYOS-X. Bucaramanga, Colombia. (en línea). Consultado el 29 de Septiembre 2023. Disponible en:

<https://repositorio.udes.edu.co/bitstream/001/5123/1/Manual%20de%20Posiciones%20para%20Toma%20de%20Rayos-X%20en%20Pacientes%20Caninos%20en%20la%20CI%3%ADnica%20de%20Peque%C3%B1os%20Animales%20UDES.pdf>

Hernández, Y. Palma, J. 2017. Diagnóstico ecográfico en caninos en la Clínica Veterinaria de Especialidades Salud Animal-León y Chinandega en el período comprendido octubre 2016-abril 2017. León. Nicaragua (en línea) Consultado el 18 de junio 2024. Disponible en: chrome-extension://efaidnbmnnnibpcajpcgiclfndmkaj/http://riul.unanleon.edu.ni:8080/jspui/bitstream/123456789/6471/1/234751.pdf

Ortuño, G. 2021. Importancia y eficacia del uso de radiografías veterinarias en caninos y felinos en punta alta durante el año 2019 . Tesis. Lic. Provincia de Buenos Aires, Argentina. Utn. P 78

Patiño, N. 2019. Estudio Retrospectivo de registro e interpretación de las principales anomalías en pacientes caninos. Cuenca, Ecuador. P 67. (en línea). Consultado el 16 mayo 2024. Disponible en: chrome-extension://efaidnbmnnnibpcajpcgiclfndmkaj/https://dspace.ups.edu.ec/bitstream/123456789/16873/1/UPS-CT008129.pdf

Mantis, P. 2015. Ecografía practica en pequeños animales: Abdomen. 1ed. Zaragoza, España Grupo Asís Biomedica S.L. 30-32, 42-43, 74-76, 100, 122-24, 136.

Sauri, C. Bolio, M, Sierra, E. Rodríguez, R. Pasos E. 2015 ASIGNATURA: IMAGENOLOGÍA VETERINARIA NOTAS DE CURSO: Principios de Radiología Veterinaria, Mérida, México. P 7. (en línea). Consultado el 18 mayo 2024. Disponible en

https://www.academia.edu/10327454/ASIGNATURA_IMAGENOLOG%C3%8DA_VETERINARIA_NOTAS_DE_CURSO_Principios_de_Radiolog%C3%ADa_Veterinaria

Uribe, A. 2017. Radiología veterinaria (En línea). Bogotá D.C., p11. Consultado el 17 abril 2014. Disponible en:

<https://digitk.areandina.edu.co/bitstream/handle/areandina/1331/Radiolog%C3%ADa%20veterinaria.pdf?sequence=1>

Thomas C. Nyland, D. John S. Mattoon, D. Eric J. Hergesell, D. Wisner, D. S.f. Diagnostico ecográfico en pequeños animales: Hígado, bazo, riñones, vejiga, útero, próstata (en línea). Consultado el 18 marzo 2024. Disponible en:

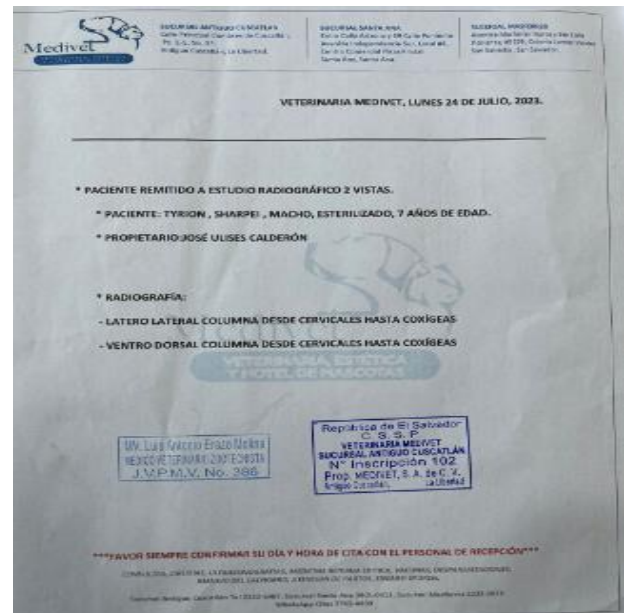
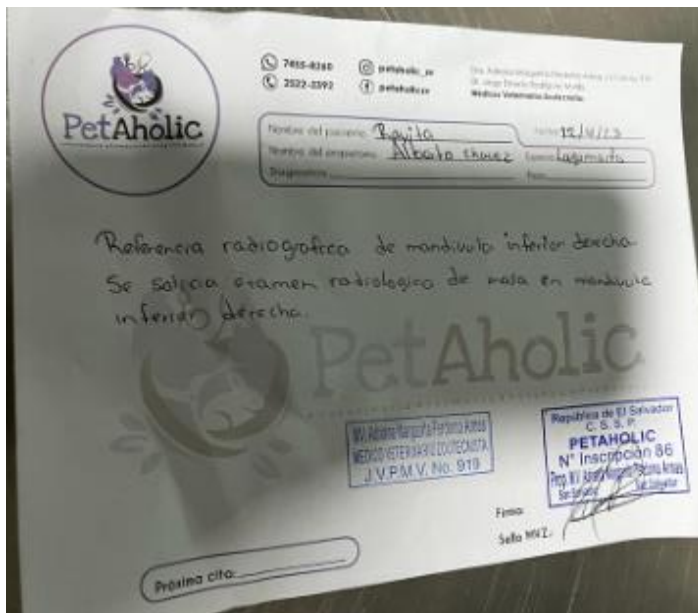
chrome-extension://efaidnbmnnnibpcajpcgclefindmkaj/https://forvetargentina.com/wp-content/uploads/2023/09/Diagnostico-ecografico-en-Pequeños-Animales-M.V.-Nyland.pdf

Anexos

Anexo 1. Tabla de seguimiento de pacientes

FECHA	NOMBRE	ESPECIE	RAZA	Referencia	Imágenes	Posible diagnóstico	Patología

Anexo 2. Ejemplos de las referencias obtenidas



ANEXO 3. Técnicas ecográficas para identificación de diferentes órganos.

✓ Técnica ecográfica para la ubicación de hígado:

El animal se coloca en decúbito lateral derecho con la cabeza hacia el ecógrafo.

1. Colocar la sonda paralela a la mesa, justo caudal a la apófisis xifoides, con el marcador apuntando en dirección craneal.
2. Orientando el eje de la sonda hacia el hombro.
3. Inclinando la sonda en dirección craneal o caudal para centrar el hígado en la pantalla.
4. Hacer un movimiento de abanico hacia la izquierda y la derecha del animal, de manera que se examine la totalidad del hígado en este plano.
5. Rotar la sonda 90° en sentido antihorario e inclinarla craneal y caudalmente para asegurarse que se ha

examinado todo el hígado en este plano.

5. Se podrá ver la vesícula biliar en el lado derecho del animal.

7. Al realizar los movimientos con la sonda, se va examinando el hígado y la vesícula biliar (Mantis, 2015).

- Patologías en hígado: Quistes, hematoma, absceso, necrosis hepática, hiperplasia nodular, neoplasia, (THOMAS, NYLAND, DVM, JOHN, MATTOON, DVM, ERIC, HERRGESELL, DVM y ERIC, WISNER, DVM. S.f.)

✓ La técnica para ubicar bazo

1. Desde el hígado, con el marcador de la sonda apuntando hacia la cabeza del animal, se realiza un barrido por toda la pared abdominal izquierda a lo largo del borde caudal de la última costilla, hasta que se identifica el bazo en la pantalla.

Es muy importante no aplicar demasiada presión sobre la pared abdominal al buscar el bazo.

2. En cuanto el bazo aparezca en pantalla, existen dos posibilidades: o la sonda se encuentra cerca del borde craneal o justo caudal a él. En este último caso, la sonda debe desplazarse en dirección craneal hacia el último espacio intercostal para poder identificar el borde craneal del bazo.

3. Hacer un movimiento de abanico en dirección

dorsal para ver la parte del bazo que está bajo la caja torácica y repetir el mismo movimiento a continuación en dirección ventral, antes de volver a la posición inicial. Cuando se bascule la sonda en abanico en dirección dorsal hacia la cara craneal del bazo, hay que asegurarse de hacer un movimiento lo bastante amplio como para ver toda la cabeza del bazo, que será visible partiendo de la parte superior de la pantalla hasta la parte inferior.

4. Desplazar la sonda un centímetro o dos en dirección caudo ventral y repetir el movimiento en abanico en dirección dorsal y ventral.

5. Repetirlo hasta visualizar el borde caudal del bazo en la pantalla.

6. Después, girar la sonda 90° en sentido horario y desplazarla en dirección craneal siguiendo todo el bazo, para volver a examinarlo a continuación en un plano transversal.

7. A medida que se vaya moviendo la sonda por el bazo, valorar su aspecto, ecogenicidad, eco textura y la definición de los bordes, además de la localización, aspecto y dirección de las venas esplénicas.

8. Si el bazo visible es de reducido tamaño puede que esté completamente cubierto por las costillas. Si no se logra identificar el bazo con la técnica anterior, desplazar la sonda a lo largo del último espacio intercostal y posiblemente a lo largo del penúltimo para conseguir localizar un bazo pequeño (Mantis, 2015).

- Patologías en bazo: Enfermedad esplénica difusa, Congestión pasiva, Torsión esplénica, Enfermedad infecciosa o inflamatoria, Enfermedad infiltrativa difusa, Enfermedad neoplásica difusa, Enfermedad neoplásica difusa. Enfermedad esplénica focal o multifocal: Hematoma, Infartos focales, Absceso, Hiperplasia nodular, Neoplasia (Thomas, Nyland, John, Mattoon, Erick, Dvm y Epjc, Wisner, S.f)

✓ Técnica para ubicar riñón izquierdo:

1. Para localizar el riñón izquierdo, colocar la sonda en la región dorsal del abdomen, con el marcador apuntando hacia la cabeza del animal, caudal a la última costilla. A veces, si el riñón está

en una posición más craneal de lo esperado, es necesario inclinar y/o desplazar la sonda en dirección craneal. De no verlos, se debe desplazar la sonda en dirección dorsal desde el borde caudal del bazo hacia la columna, hasta que se vea el riñón izquierdo.

2. Girar ligeramente la sonda en sentido horario o antihorario para obtener una imagen longitudinal del riñón. Cuando el riñón ofrece su imagen casi más larga, se puede observar la grasa perirrenal hiperecogénica, que forma dos líneas paralelas más próximas o más alejadas entre sí dependiendo del ángulo del haz de ultrasonidos.

3. Una vez obtenida la imagen longitudinal del riñón, realizar un dorsal del abdomen, con el marcador apuntando hacia el movimiento de abanico con la sonda en dirección dorsal y cabeza del animal, caudal a la última costilla. A veces, ventral, llegando en cada oscilación hasta el punto en que, si el riñón está en una posición más craneal de lo esperado, ya no se vea tejido renal.

4. Girar la sonda 90° en sentido horario y realizar un movimiento de abanico con ella en dirección craneal y caudal llegando en cada oscilación hasta el punto en que ya no se vea tejido renal.

5. Mientras se van haciendo estos movimientos, explorar el riñón y comparar su ecogenicidad con la del hígado y la del bazo.

6. Medir la longitud máxima del riñón en tres imágenes; se considera correcta la más larga (Mantis, 2015).

✓ Técnica riñón derecho:

Colocar al animal en decúbito lateral izquierdo con la cabeza dirigida hacia el ecógrafo y las extremidades hacia el lado opuesto al clínico

1. Para localizar el riñón derecho, colocar la sonda con el marcador apuntando hacia la cabeza del animal a la altura de los dos últimos espacios intercostales o caudal a la última costilla, en la región dorsal del abdomen, cerca de la columna. Si se empieza en un punto caudal a la última costilla o a la altura del último espacio intercostal y no se ve el riñón derecho, se debe desplazar la sonda en dirección craneal. Comprobar que está cerca de la columna y que la profundidad está ajustada adecuadamente para ver el riñón derecho, especialmente en perros grandes.

2. En gatos y perros pequeños el riñón derecho se puede ver y examinar desde el lado derecho, con el animal en decúbito lateral (la sonda se coloca debajo del animal). La técnica es similar a la que se usa para identificar el lóbulo derecho del páncreas (ver el capítulo del páncreas donde hay más información sobre cómo localizar el riñón derecho). Una vez que se haya identificado el riñón derecho y se haya situado en el centro de la pantalla, girar ligeramente la sonda en sentido horario o antihorario para obtener una buena imagen longitudinal (la misma técnica que para el riñón izquierdo).

3. Después de visualizar el riñón por su eje más largo, realizar un movimiento de abanico con la sonda en dirección dorsal y ventral, llegando en cada oscilación hasta el punto en que ya no se vea tejido renal (la misma técnica que para el riñón izquierdo).

4. Girar la sonda 90° en sentido horario y hacer un movimiento de abanico con ella en dirección craneal y caudal, llegando en cada oscilación hasta el punto en que ya no se vea tejido renal (la misma técnica que para el riñón izquierdo).

5. Mientras se van haciendo estos movimientos, explorar el riñón y comparar su ecogenicidad con la del hígado.

6. Medir la longitud máxima del riñón en tres imágenes, se considera correcta la más larga.

7. Si la sombra acústica de las costillas interfiere con la exploración del riñón derecho, se debe desplazar la sonda en dirección caudal e inclinarla en dirección craneal o desplazarla en dirección craneal e inclinarla en dirección caudal para evitar la interferencia.
8. Los riñones también se pueden explorar con el animal en decúbito dorsal. Situar la sonda en posición ventral, al lado izquierdo o derecho del abdomen (para explorar los riñones izquierdo y derecho respectivamente) y apuntar hacia la localización del riñón (Mantis, 2015).
 - Patologías en riñones: Riñones inexistentes o ectópicos, Alteraciones difusas del parénquima renal, Masas renales, Quistes renales, Masas complejas, Masas sólidas, Pielonefritis, Cálculos y coágulos de sangre, Pseudoquistes perinéfricos (Thomas, Nylanp, John, Mattoon, Eric, Herrgesell, Dvm y Eric, Wisner, S.f).

✓ Técnica ecográfica para localizar vejiga.

Para explorar la vejiga se necesita una sonda de alta frecuencia. Habitualmente se necesita una sonda de 7,5-10 MHz, tanto para los perros como para los gatos.

1. Colocar al animal en decúbito lateral derecho con la cabeza hacia el ecógrafo y las extremidades hacia el clínico.
2. Pedir al ayudante que levante la extremidad posterior izquierda del animal hacia sí mismo, flexionándola por la rodilla.
3. Para localizar la vejiga urinaria, colocar la sonda sobre el abdomen caudal con el marcador hacia la cabeza del animal. Si la vejiga es pequeña o está dentro de la pelvis, puede que no se vea. Si no se puede identificar la vejiga, se debe desplazar la sonda en dirección caudal, haciendo un movimiento en abanico e inclinandola hasta que se localiza.
4. Una vez se ha identificado la vejiga de la orina, se debe realizar un movimiento en abanico con la sonda en dirección dorsal y después ventral, hasta que se ha examinado toda la vejiga.
5. Girar la sonda 90° en sentido horario y aplicar un movimiento de abanico en dirección dorsal y después ventral hasta que se ha explorado toda la vejiga.
6. A medida que se va moviendo la sonda, se debe explorar la luz y la pared y medir el grosor de esta última.
7. Orientar la sonda en un plano vertical (perpendicular a la superficie de la mesa) con el marcador apuntando hacia la cabeza del animal, y colocar la sonda a la altura de la pared lateral izquierda de la vejiga y examinar su zona inferior. Mediante pequeños movimientos de desplazamiento dorsal y ventral se garantiza la exploración completa de la cara inferior de la luz de la vejiga urinaria.
8. De no estar claro si una estructura visible dentro de la luz está adherida a la pared o flotando libre, se debe girar al perro para ponerlo en decúbito lateral izquierdo. Colocar la sonda perpendicular a la superficie de la mesa para examinar la zona inferior de la vejiga urinaria desde el lado opuesto. Si es una estructura libre dentro de la luz, se habrá desplazado por gravedad.
9. Desplazar la sonda en dirección caudal para examinar el trigono de la vejiga urinaria y la uretra craneal. Intentar seguir la uretra en dirección caudal hasta la pelvis desplazando y/o inclinando la sonda (Mantis, 2015).
 - Patologías en vejiga: Cistitis, Coágulos y hematomas murales, Rotura de vejiga, Cálculos vesicales, Neoplasias de la vejiga. (Thomas, Nylanp. John, Mattoon, Eric, Herrgesell, Dvm y Eric, Wisner. S.f).

✓ Técnica para la ubicación del útero.

1. El animal se puede colocar en decúbito dorsal o lateral o en estación. En todos los casos la técnica es similar.
2. Con el animal en decúbito lateral derecho, levantar su extremidad posterior y colocar la sonda sobre la línea media, a la altura de la vejiga urinaria, en sentido transversal y paralela a la superficie de la mesa
3. Identificar la vejiga y el colon, y desplazar la sonda en dirección caudal. El útero (o el muñón uterino si se trata de una hembra histerectomizada) se localiza entre la vejiga y el colon
4. Una vez se ha localizado el útero, girar la sonda 90° en sentido horario. para explorar el órgano en un plano longitudinal.
5. El útero (o el muñón uterino si se trata de una hembra histerectomizada) se explora en los planos transversal y longitudinal desplazando la sonda en dirección craneal y caudal (Mantis, 2015).
 - Patologías en útero: Piómetra, Piómetra del muñón uterino, Neoplasia. (Thomas, Nylanp. John, Mattoon, Eric, Hergesell, Dvm y Eric, Wisner, S.f).

✓ Técnica para ubicación de próstata

1. Colocar al animal en decúbito lateral derecho con la cabeza hacia el ecógrafo y las extremidades hacia el clínico.
2. Pedir al ayudante que levante la extremidad posterior izquierda del animal hacia sí mismo, flexionándola por la rodilla.
3. Se obtiene una imagen transversal de la vejiga.
4. Fijar la imagen de la vejiga en el centro de la pantalla y desplazar la sonda a la vez que se hace un movimiento de abanico en dirección caudal hacia las caderas.
5. Seguir desplazando y moviendo la sonda en abanico en dirección caudal hasta que desaparece la vejiga y aparece la próstata en la pantalla (Mantis, 2015).
 - Patologías en próstata: hiperplasia prostática benigna, Infección e inflamación, Neoplasia, Quistes (Quistes paraprostatitis) (JOHN, MATTOON, DVM y THOMAS, NYLAND, DVM. S.f)