



INSTITUTO SALVADOREÑO DEL SEGURO SOCIAL

Departamento de investigación y docencia en salud

Formulario de Proyecto final de Tesis

LEA ANTES DE COMENZAR

Instrucciones para los autores

- El informe final de investigación constituye la tesis necesaria para egresar de nuestros programas de residentado y deberá ser defendido para lograr su aprobación para que el residente pueda egresar con el título de especialista que aspira.
- El formulario está diseñado para que el investigador escriba el contenido de su trabajo siguiendo el orden de los títulos que se han dispuesto que sigue la metodología IMRyD (Introducción, Metodología, Resultados y Discusión)
- Elabore el formulario siguiendo el orden establecido

CODIGO DE REVISIÓN METODOLOGICA: 457C18SE20	
Información general	
Fecha de aprobación de gestión bibliográfica	08/09/2020
Fecha de aprobación de Protocolo	02/03/2023
Fecha de aprobación Comité de Ética y código asignado	30/05/2023 Y 2023-032
Autor (es)	Víctor Alexander Pineda Brito, María Fernanda Salguero Santana
Teléfono y dirección electrónica	+50378553330, +50364201115, victorpinedabrito@gmail.com , mafe.salguero@gmail.com
Asesor (es)	Dr. Julio Cesar Alfaro Varela
Teléfono y dirección electrónica	+50379101476, drjulioalfaro@hotmail.com
Especialidad/Disciplina	Cirugía General

UNIVERSIDAD DE EL SALVADOR
FACULTAD DE MEDICINA
POSGRADO DE ESPECIALIDADES MEDICAS



Título del trabajo

Descripción de variantes anatómicas de la vía biliar en pacientes del Instituto Salvadoreño del Seguro Social

Informe final de tesis de grado presentado por

Dr. Víctor Alexander Pineda Brito

Dra. María Fernanda Salguero Santana

Para optar al Título de Especialista en

Cirugía General

Asesor metodológico

Dr. Julio Cesar Alfaro Varela.

SAN SALVADOR, EL SALVADOR, ENERO 2024

Resumen

Antecedentes: La anatomía de los conductos biliares sigue la segmentación del sistema portal en el hígado, sin embargo, menos de la mitad de los pacientes presentan la llamada anatomía normal con base a la clasificación de Blumgarts, la identificación inadecuada de la anatomía biliar puede dar lugar a lesiones graves durante la cirugía. **Objetivo:** Analizar las variantes anatómicas de la vía biliar en pacientes del Instituto Salvadoreño del Seguro Social de enero a diciembre 2021. **Métodos:** Se colectaron imágenes de las colangiorresonancias de 117 pacientes, tomadas entre enero y diciembre 2021 y se revisaron con el equipo de cirujanos hepatopancreatobiliares y un radiólogo, y se clasificaron en base a la clasificación de Blumgarts, los datos obtenidos fueron introducidos en el programa Epi info versión 7.0, buscando el tipo más frecuente y representados mediante gráficos las variantes anatómicas más frecuentes por sexo y según los criterios de inclusión se clasificaron según la escala Blumgarts. Con el fin de concluir cuales son las variantes más frecuentes y así poder generar recomendaciones técnicas a los cirujanos generales del Instituto Salvadoreño del Seguro Social sobre el adecuado abordaje quirúrgico y disminuir la incidencia de lesiones en la vía biliar.

Introducción

La anatomía de los conductos biliares sigue la segmentación del sistema portal en el hígado. Sin embargo, solamente la mitad de los pacientes presentan la denominada anatomía normal. El desconocimiento de las variantes en la anatomía da lugar a diagnósticos erróneos y lesiones graves de la vía biliar en el entorno quirúrgico. Las complicaciones potenciales de lesiones de la vía biliar tienen una alta morbilidad, las mismas han aumentado en la era de la colecistectomía laparoscópica aunado a que las variantes anatómicas de la vía biliar son propensas a ser causa de estas complicaciones debido a debido a una mala interpretación de la anatomía, o por la presencia de variantes anatómicas.

El mayor conocimiento que se tenga acerca de las variantes anatómicas de la vía biliar ayuda a prevenir incidentes transquirurgicos o resultados no deseados de procedimientos correctamente indicados en los pacientes.

Para obtener más información sobre esta condición anatómica se procedió a una búsqueda sistemática de los estudios de imagen de la vía biliar en la población de pacientes del instituto salvadoreño del seguro social (ISSS) para definir la proporción de estructuras biliares normales y la incidencia de variantes y su tipo según la clasificación de Blumgarts encontradas en ellos en el periodo de enero a diciembre 2021. Para ello se recolectaron las imágenes de las colangiogramas de 117 pacientes de los cuales 17 cumplen con los criterios de inclusión, determinando la presentación más frecuente según sexo; con el fin brindar datos estadísticos que sirvan de base en la toma de decisiones en el abordaje quirúrgico de la patología biliar de estos pacientes y disminuir posibles interrupciones de la vía biliar.

Métodos

Se utilizó el programa excel para la recolección de los datos y se utilizó estadística descriptiva y utilizando medidas de tendencia central para la expresión de los resultados, así como gráficos para su representación visual correspondiente.

Instrumentos para la recolección de datos.

- Tabla de recolección de datos (anexo 4).
- Estudios de imagen.

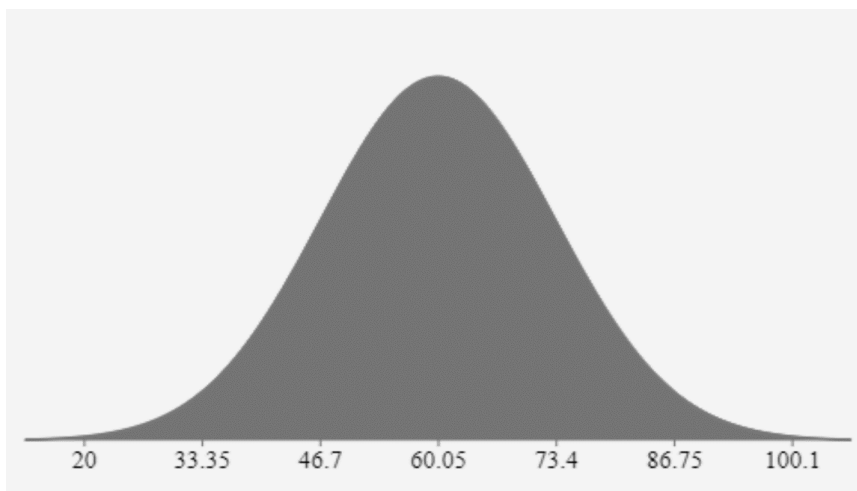
Se realizó una búsqueda y filtrado de los pacientes del Seguro Social a quienes se les realizó una CPRNM en el servicio de radiología del Hospital General utilizando la base de datos del sistema PACS del ya mencionado servicio recolectando la clasificación de Blumgarts a la cual la variante anatómica pertenece según su lectura por radiólogo o cirujano hepatopancreatobiliar.

Se realizó un muestreo no probabilístico en el que se incluyó la totalidad de los pacientes que se realizaron CPRNM en el ISSS en las fechas comprendidas entre enero y diciembre del año 2021 que estén consignados en la base de datos del sistema PACS del servicio de radiología con un total de 117 de los cuales 17 cumplen con los criterios de inclusión.

Resultados

Población

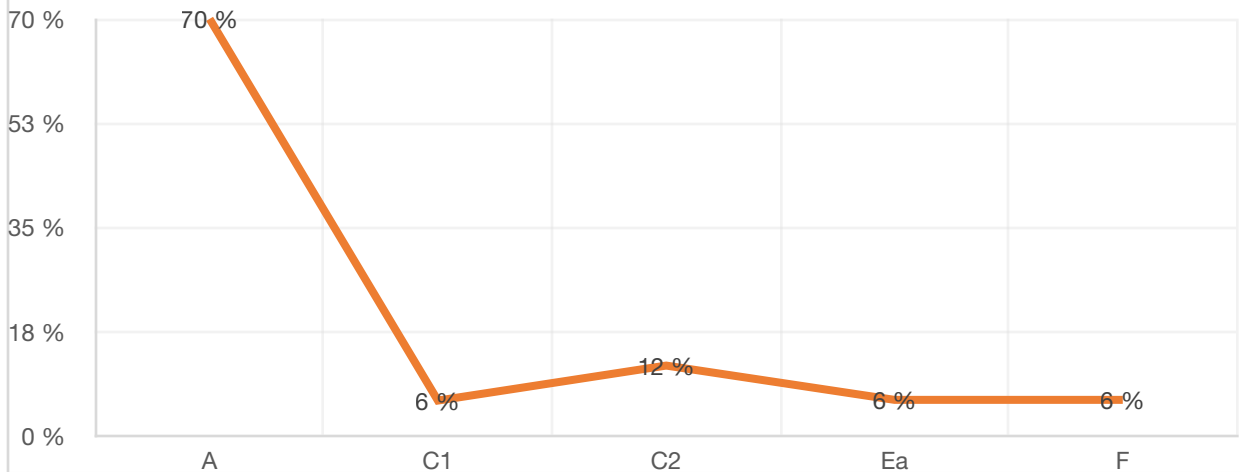
Se incluyeron 17 sujetos en el estudio. De éstos, 5 son del sexo femenino y 12 del sexo masculino.



El 95% de la población estudiada se encontró entre 33 y 86 años.

Porcentaje de variantes anatómicas de vía biliar				
A	C1	C2	Ea	F
12	1	2	1	1
70%	6%	12%	6%	6%

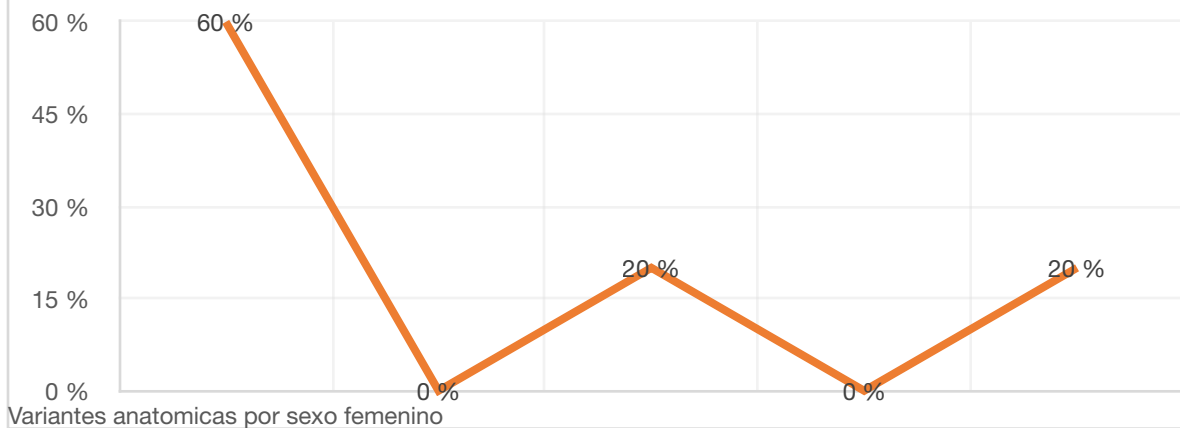
Portentaje en presentaci3n de Variantes anat3micas



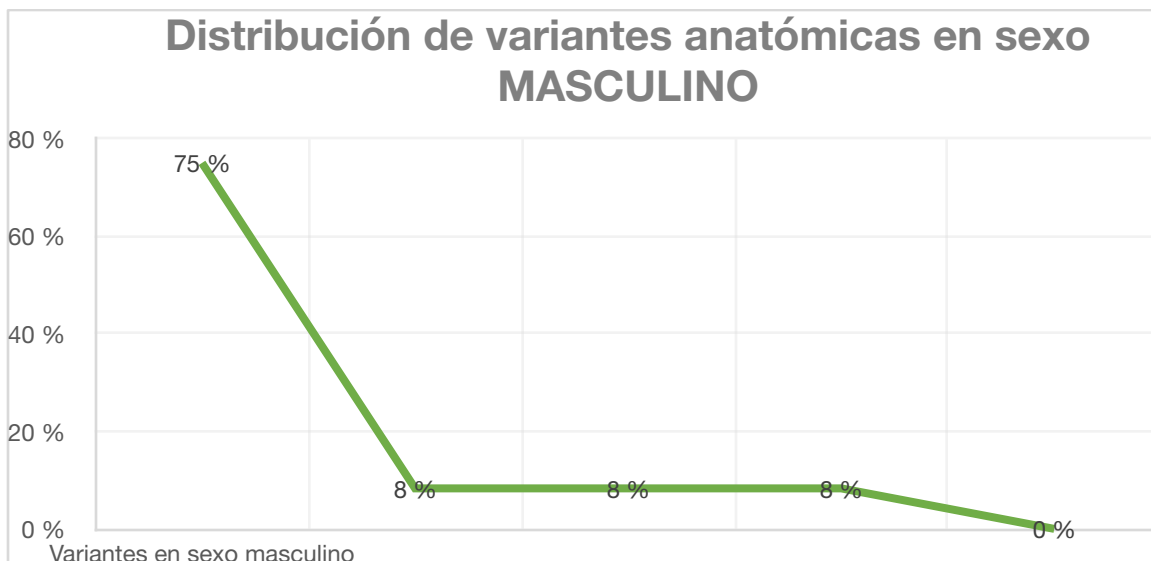
Variantes anat3micas por sexo femenino

A	C1	C2	Ea	F
60%	0.00%	20.00%	0	20.00%

DISTRIBUCI3N DE VARIANTES ANAT3MICAS EN SEXO FEMENINO



Variantes anatómicas en sexo masculino				
A	C1	C2	Ea	F
75%	8.3%	8.3%	8.3%	0.0%



Conclusión

En este estudio, la “anatomía normal”, tipo A descrita por Blumgarts, se presenta con mayor frecuencia en un 60%, de esto tenemos que en mujeres se presenta con una frecuencia del 70% y en hombres del 75%. La variante anatómica tipo C2, se encuentra en segundo lugar de frecuencia de aparición con un 12%, presentándose en mujeres en el 20% y en hombres en 8.3%.

Las variantes tipo C1, Ea y F se presentan de forma global con un porcentaje del 6%. Siendo las variantes menos frecuentes en mujeres: C1 y Ea con 0.0% y en hombres la variante F con 0.0%

Discusión

En este estudio, la variante anatómica tipo A se presenta con mayor frecuencia en un 60%, como es descrito en el estudio realizado por Aguirre – Olmedo, publicado en la Revista de Gastroenterología de México, donde explica que la variante anatómica más comúnmente detectada correspondió a una unión baja del cístico con el conducto hepático, estando presente en mayor frecuencia en mujeres.

Además, en este estudio tenemos que en mujeres se presenta la variante anatómica tipo A con una frecuencia del 60% y en hombres del 75%.

La variante anatómica tipo C2, se encuentra en segundo lugar de frecuencia de aparición con un 12%, presentándose en mujeres en el 20% y en hombres en 8.3%.

Las variantes tipo C1, Ea y F, se presentan de forma global con un porcentaje del 6%. Siendo las menos frecuentes en mujeres las variantes C1 y Ea con 0% en mujeres y en hombres la variante F con 0%. resultados compatibles con el estudio realizado por Brikamadytia Swain, quien describe en menor frecuencia de aparición la unión en forma de trifurcación de los conductos biliares.

Referencias

1. Limaylla-Vega Himerón, Vega-Gonzales Emilio. Lesiones iatrogénicas de las vías biliares. octubre de 2017;37(4):350-6. Disponible en: <http://www.scielo.org.pe/pdf/rgp/v37n4/a10v37n4.pdf>
2. Aguirre-Olmedoa, E. Fernández-Castrob, JA. González-Angulo Rochab, LE. Cárdenas-Lailsonc, JL. Beristain-Hernández. Variantes anatómicas de la vía biliar por colangiografía endoscópica. Revista de Gastroenterología de México. 76(4):330-8. Disponible en: <http://www.revistagastroenterologiamexico.org/es-variantes-anatomicas-via-biliar-por-articulo-X0375090611838952>
3. Kara M. Keplinger MD and Mark Bloomston MD. Anatomy and Embryology of the Biliary Tract. Surgical Clinics of North America, The. 2014;94. Disponible en: <https://pubmed.ncbi.nlm.nih.gov/24679417/>
4. William R. Jarnagin. Blumgart's Surgery of the Liver, Biliary Tract and Pancreas. Elsevier. Vol. 2. 2016. Disponible en: <https://www.elsevier.com/books/blumgarts-surgery-of-the-liver-biliary-tract-and-pancreas-2-volume-set/jarnagin/978-0-323-34062-5>
5. Swain, B., Sahoo, R. K., Sen, K. K., G, M. K., Parihar, S. S., & Dubey, R. Evaluation of intrahepatic and extrahepatic biliary tree anatomy and its variation by magnetic resonance cholangiopancreatography in Odisha population: a retrospective study. Anatomy & cell biology. 2020. Disponible en: <https://europepmc.org/article/pmc/pmc7118263>
6. Moreno-Roca A, López-Ayala C, Jimbo-Sotomayor R. Conducto biliar aberrante del segmento VI con terminación a nivel del conducto cístico: reporte de caso. Rev Med Vozandes. 2015;26(1):68-70. Disponible en: <https://pesquisa.bvsalud.org/portal/resource/pt/biblio-999931>
7. Villarreal Y. Catalina, Ruiz L. Javier, Montalvo R. Alejandro, Chico Paúl, Aldeán Jorge. Variantes anatómicas de la vía biliar derecha y de la trayectoria del

ducto pancreático en una cohorte de 1159 pacientes. mayo de 2019;10. Disponible en: https://www.webcir.org/revistavirtual/articulos/2019/2_mayo/ec/via_esp.pdf

8. Evaluation of Aberrant Bile Ducts Before Laparoscopic Cholecystectomy: Helical CT Cholangiography Versus MR Cholangiography. American Roentgen Ray Society. septiembre de 2000;(175):713-20. Disponible en: <https://pubmed.ncbi.nlm.nih.gov/10954455/>

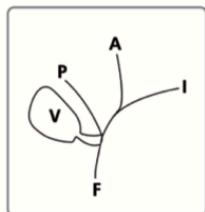
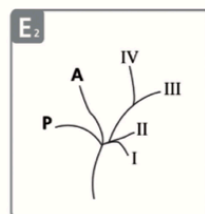
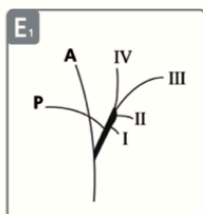
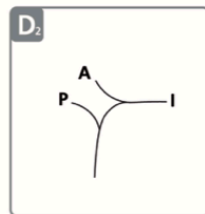
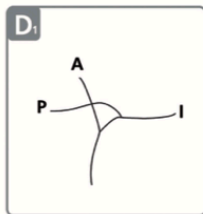
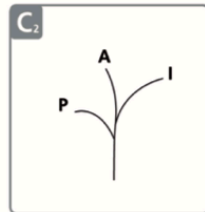
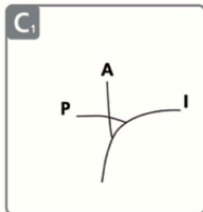
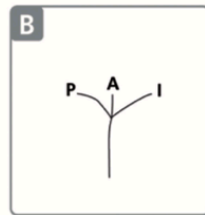
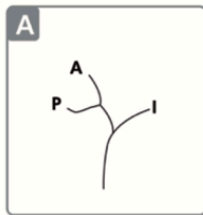
9. Al-Muhanna, A.F., Lutfi, A.M., Al-Abdulwahhab, A.H. et al. Magnetic resonance and retrograde endoscopic cholangiopancreatography-based identification of biliary tree variants: are there type-related variabilities among the Saudi population. Surg Radiol Anat. 2019;869-77. Disponible en: <https://www.ncbi.nlm.nih.gov/pmc/articles/PMC8743372/>

10. Ruiz Gómez F, Ramia Ángel JM, García-Parreño Jofré J, Figueras J. Lesiones iatrogénicas de la vía biliar. Cirugía Española. 2010;88(4):211-21. Disponible en: <https://www.elsevier.es/es-revista-cirugia-espanola-36-articulo-lesiones-iatrogenicas-via-biliar-S0009739X10001922>

11. Gustavo A Nari, Lucas Viotto, Florencia Gil, Fernando Lamoratta, José Layún, Ariel Arias, Luis Barrionuevo, Daniela Mariot, Romina Franza. Lesión quirúrgica de la vía biliar de la variante anatómica de la confluencia tipo F. Importancia de la colangiografía intra-operatoria sistemática y las alternativas terapéuticas. Acta Gastroenterológica Latinoamericana. 2015;45(4):303-6. Disponible en: <https://www.redalyc.org/articulo.oa?id=199343433006>

Anexos (Instrumentos de recolección de datos, descripción de la información de marco teórico, tablas, etc.)

ANEXO 1- Clasificación de Blumgarts de anomalías de vía biliar



Tipo A: o “típica” anatomía ductal, corresponde a una confluencia izquierda-derecha y división de ramos derechos anterior y posterior.

Tipo B: Triple confluencia de ramos izquierdo, derecho anterior y derecho posterior.

Tipo C1: Desembocadura del conducto hepático derecho anterior en el conducto hepático común.

Tipo C2: Desembocadura del conducto hepático derecho posterior en el conducto hepático común.

Tipo D1: Desembocadura del conducto hepático derecho posterior en el conducto hepático izquierdo.

Tipo D2: Desembocadura del conducto hepático derecho anterior en el conducto hepático izquierdo.

Tipos E1 y E2: Ausencia de confluencia de los conductos hepáticos.

conducto hepático derecho

Tipo F: Drenaje del posterior a la altura o dentro del

conducto cístico.

ANEXO 2. TABLA DE RECOLECCIÓN DE DATOS		
NUMERO CORRELATIVO:	EDAD:	GENERO:
FECHA DE ESTUDIO:		
TIPO DE ESTUDIO:		
• COLANGIORMN <input type="checkbox"/>		
INTERVENCION QUIRURGICA		
SI <input type="checkbox"/>		
NO <input type="checkbox"/>		
VARIANTE DE VIA BILIAR SEGUN BLUMGARTS:		
• Unión angulada <input type="checkbox"/>		
• Inserción Izquierda <input type="checkbox"/>		
• Unión paralela <input type="checkbox"/>		
• Unión en espiral <input type="checkbox"/>		

