

**UNIVERSIDAD DE EL SALVADOR**  
**FACULTAD DE CIENCIAS AGRONÓMICAS**  
**DEPARTAMENTO DE MEDICINA VETERINARIA**



**Hallazgos de importancia veterinaria en necropsias realizadas en el ministerio de medio ambiente y recursos naturales (MARN) en el periodo de abril de 2024 a febrero de 2025, San salvador, El Salvador**

**POR**  
**EDGARDO ALEJANDRO VÁSQUEZ LETONA**

**CIUDAD UNIVERSITARIA, JUNIO 2025**

**UNIVERSIDAD DE EL SALVADOR**  
**FACULTAD DE CIENCIAS AGRONÓMICAS**  
**DEPARTAMENTO DE MEDICINA VETERINARIA**



**Hallazgos de importancia veterinaria en necropsias realizadas en el ministerio de medio ambiente y recursos naturales (MARN) en el periodo de abril de 2024 a febrero de 2025, San salvador, El Salvador**

**POR**  
**EDGARDO ALEJANDRO VÁSQUEZ LETONA**

**RESUMEN DE PASANTÍA PROFESIONAL PRESENTADO COMO REQUISITO PARA OPTAR AL TITULO DE LICENCIATURA EN MEDICINA VETERINARIA Y ZOOTECNIA**

**Ciudad universitaria, junio 2025**

# **UNIVERSIDAD DE EL SALVADOR**

## **RECTOR:**

M.Sc. Ing. Juan Rosa Quintanilla

## **Secretario general:**

Lic. Pedro Resalió Escobar Castaneda

# **FACULTAD DE CIENCIAS AGRONOMICAS**

## **Decano:**

Ing. Agr. MAECE. Nelson Bernabé Granados Alvarado

## **Secretario**

Ing. Agr. M.Sc. Edgar Geovany Reyes Melara

**Jefa del Departamento de Medicina Veterinaria**

---

M.SP. MVZ. María José Vargas Artiga

**Asesor interno**

---

M.Sc. MVZ. Carlos David López Salazar

**Asesor externo**

---

MVZ. Josué Antonio Coto Panamá

**Tribunal calificador**

---

MVZ. Ramón Oviedo Zelaya

---

M.Sc. MVZ. Carlos David López Salazar

---

MVZ. Fernando Javier Flores Alvarenga

**Coordinador de procesos de grado del Departamento Medicina Veterinaria**

---

MVZ. Fernando Javier Flores Alvarenga

## **Agradecimientos**

Agradezco al Ministerio de Medio Ambiente y Recursos Naturales, por abrirme sus puertas para el desarrollo de mi pasantía profesional. A mi tutor externo, el Médico Veterinario Josué Antonio Coto Panamá, le agradezco su paciencia y guía experta, fundamentales para el desarrollo de mis habilidades. A mi tutor interno, el Médico Veterinario Carlos David López Salazar, le agradezco el apoyo constante a lo largo del camino. Finalmente, a todos los/las docentes de Facultad de Ciencias Agronómicas, mi gratitud por compartir sus conocimientos, sus enseñanzas han sido la base de mi formación profesional.

## **Dedicatoria**

A mis padres, pilares fundamentales de mi vida, cuyo amor incondicional y sacrificio han sido mi mayor inspiración. Gracias por creer siempre en mí y por impulsarme a alcanzar mis sueños. A mi familia, mi refugio y apoyo constante, por celebrar conmigo cada logro y sostenerme en los momentos difíciles. Este logro también es suyo.

# Resumen

La pasantía profesional llamada "Hallazgos de importancia veterinaria en necropsias realizadas en el ministerio de medio ambiente y recursos naturales (MARN)". Se desarrollo en un periodo de 10 meses (abril del año 2024 a febrero de 2025) tiempo en el que realizaron 30 necropsias identificando causas de muerte asociadas a parasitosis, intoxicaciones y traumatismos. Con el objetivo de fortalecer competencias en anatomía, parasitología y patología.

La mayoría de las actividades realizadas se destinaron a la búsqueda de anomalías de importancia veterinaria en tejidos de animales diseccionados, puntualizando aquellos casos que presentaron alteraciones en órganos como: hematomas, quemaduras, laceraciones con el fin de conocer posibles causas de muerte en animales de vida silvestre.

Durante la pasantía se reportó frecuentemente el hallazgo de parásitos internos en animales silvestres. En el caso de aves no rapaces se reportan dos nematodos y un protozooario en aves rapaces, los hallazgos en mamíferos incluyen parásitos internos como nematodos, protozoarios, cestodos, acantocéfalos y parásitos externos.

Durante la pasantía se desarrolló e implemento una guía técnica de necropsias en mamíferos silvestres, aves rapaces, aves silvestres no rapaces y reptiles, con protocolos que establecen un formato para registrar los hallazgos de importancia veterinaria en cada una de las necropsias realizadas, facilitando de esta manera el registro de hallazgos de importancia veterinaria.

## Índice

1. Introducción.....	- 1 -
2. Información de la unidad productiva .....	- 2 -
2.1. Datos generales .....	- 2 -
2.1.1. Localización.....	- 2 -
2.1.2. Antecedentes.....	- 3 -
2.1.3. Recursos .....	- 4 -
2.2. Actividades actuales .....	- 4 -
3. Análisis de la problemática en sector .....	- 6 -
4. Metodología .....	- 7 -
4.1 Metodología de campo .....	- 7 -
4.1.1 Recolección de datos y elaboración de guía de necropsias.....	- 7 -
4.2Metodología medica .....	- 11 -
7.2.1 Necropsias siguiendo protocolos de evaluación de órganos .....	- 11 -
5. Resultados y discusión.....	- 12 -
5.1 Hallazgos en aves no rapaces.....	- 15 -
5.2 Hallazgos Aves rapaces .....	- 17 -
5.3 Hallazgos en mamíferos .....	- 19 -
5.4 Hallazgos en reptiles.....	- 30 -
6. Conclusiones.....	- 31 -
7. Recomendaciones .....	- 31 -
8. Bibliografía.....	- 32 -
9. Anexos.....	- 34 -

## Tabla de ilustraciones

<b>Ilustración 1</b> Instalaciones de clinica veterinaria MARN en Google maps.....	- 2 -
<b>Ilustración 2.</b> Huevos de Nematodo presuntamente de ascaridia spp (75 x 45 micras) obtenido de una lora nuca amarilla.. (amazona auror palliata ).....	- 15 -
<b>Ilustración 3.</b> Hígado de aspecto patológico con bordes amarillentos en lora nuca amarilla (amazona auror palliata ) con cuadro de parasitosis.....	- 15 -
<b>Ilustración 4.</b> Nematodo presuntamente de la familia ascarididae encontrado en lora cachetes amarillos (Amazona autumnalis) .....	- 16 -
<b>Ilustración 5.</b> Deterioro de condición corporal y deshidratación de dos loras nuca amarilla (amazona auror palliata ) con cuadro de parasitosis .....	- 16 -
<b>Ilustración 6.</b> Lesiones en cavidad oral causadas por tricomoniasis en dos lechuzas .....	- 17 -
<b>Ilustración 7.</b> Deterioro de condición corporal y deshidratación de dos lechuzas (Tyto alba) con cuadro de tricomoniasis.....	- 18 -
<b>Ilustración 8.</b> Presunto protozoario tricomonas sp. (observación al microscopio 100x) muestra de lechuza (tyto alba) obtenida de cavidad oral.....	- 18 -
<b>Ilustración 9</b> Cusuco (Dasypus novemcinctus) traumatizado con miasis en zona inguinal y garrapatas en tórax.....	- 19 -
<b>Ilustración 10.</b> Nematodos y coccidios ( tamaño 25 micras) en una muestra fecal de Cusuco (Dasypus novemcinctus) .....	- 20 -
<b>Ilustración 11.</b> Coccidios ( tamaño 25 micras) en una muestra fecal de Cusuco (Dasypus novemcinctus).....	- 20 -
<b>Ilustración 12.</b> A izquierda ganglios submandibulares inflamados en mapache (procyon lotor), a la derecha ganglios submandibulares sin cambios patológicos aparentes en pezote .....	- 21 -
<b>Ilustración 13.</b> A la izquierda nematodo presuntamente Toxocara canis, encontrado en disección intestinal de gato zonto (Herpailurus yagouaroundi), a la derecha presuntamente Toxocara canis en intestino de gato zonto (Herpailurus yagouaroundi) .....	- 22 -
<b>Ilustración 14.</b> Helminto presuntamente Cruzia sp encontrado en zarigüeya .....	- 22 -
<b>Ilustración 15.</b> Huevo de Nematodo presuntamente Ancylostoma sp encontrado en muestra fecal de zarigüeya (Didelphis marsupialis) .....	- 23 -
<b>Ilustración 16.</b> Acantocéfalos presuntamente del género Macracanthorhynchus zarigüeya encontrado en la disección de una zarigüeya (Didelphis marsupialis).....	- 23 -
<b>Ilustración 17.</b> Huevos de Acantocéfalos presuntamente del género Macracanthorhynchus (tamaño 100 x 55 micras) encontrado en la disección de un zarigüeya (Didelphis marsupialis) .....	- 24 -
<b>Ilustración 18.</b> Acantocefalos dentro de intestino de zarigüeya (Didelphis marsupialis) .....	- 24 -
<b>Ilustración 19.</b> Segmento de cestodo presuntamente Hymenolepis sp encontrado en la disección de un puercoespín (Sphiggurus mexicanus) visto en microscopio (40x).....	- 24 -
<b>Ilustración 20.</b> A la izquierda presuntamente huevo de Hymenolepis sp, a la derecha parasito adulto presuntamente Hymenolepis sp. encontrado en disección intestinal de puerco espín (Sphiggurus mexicanus) .....	- 25 -
<b>Ilustración 21.</b> Daño en intestino de tacuazín a causa de migración larvaria.....	- 25 -
<b>Ilustración 22.</b> Daño hepático y biliar de tacuazín (Didelphis marsupialis) a causa de migración larvaria. ....	- 25 -

**Ilustración 23.** a la izquierda equimosis, gingivorragia en zorro (*Urocyon cinereoargenteus*) y a la derecha melena..... - 26 -

**Ilustración 24.** Sangrado gastrointestinal en zorro intoxicado con anticoagulantes. A la izquierda incisión primaria y a la derecha incisión secundaria..... - 26 -

**Ilustración 25.** Quemaduras por electrocución en dos cacomiztles (*Bassariscus astutus*). A la izquierda quemaduras en lengua, narinas y pelaje y a la derecha quemadura en miembro posterior derecho. .... - 27 -

**Ilustración 26.** Quemaduras por electrocución. a la izquierda quemadura en piel y a la derecha pulmones con marchas de quemaduras por electrocución en cacomiztle (*Bassariscus astutus*)- 27 -

**Ilustración 27.** Traumatismo en cráneo de puercoespín (*Sphiggurus mexicanus*) ..... - 28 -

**Ilustración 28.** Manifestaciones por traumatismo en disección de mapache (*Procyon lotor*). A la izquierda derrame pleural hemorrágico y a la derecha coágulos en miembro posterior debido a fractura de fémur..... - 28 -

**Ilustración 29.** Manifestaciones por traumatismo en disección de Tacuazín (*Didelphis marsupialis*). A la izquierda laceraciones en piel y a la derecha coágulos en tejido subcutáneo y musculo. .- 29 -

**Ilustración 30.** A la izquierda coagulo en corteza renal por traumatismo en disección de mapache (*Procyon loctor*). A la derecha corte longitudinal del riñón con daño en corteza renal. .... - 29 -

**Ilustración 31.** Múltiples traumatismos en Serpiente zumbadora (*Drymarchon melanurus*). La imagen de arriba muestra un hematoma en cuello, la imagen de abajo es una vista completa en la que se observan hematomas en cuello, en tórax y en cola. .... - 30 -

**Ilustración 32.** Politraumatismo en boa (*Boa constrictor*). A la izquierda se observan múltiples hematomas y a la derecha se observa hemorragia ..... - 30 -

## Índice de Graficas

**Grafica 1** Frecuencia de necropsias realizadas durante los 10 meses de pasantía profesional. Iniciando en abril del año 2024 y finalizando en febrero de 2025, mostrando un mínimo de dos necropsias y un máximo de 5 necropsias realizadas en un mes. .... - 12 -

**Grafico 2.** El grafico circular muestra el porcentaje de necropsias por agrupo de animales realizadas durante mis 10 meses de pasantía profesional. El 43% de las necropsias realizadas corresponden a mamíferos lo que representa la mayoría de los casos; por otro lado, los reptiles fueron el grupo con menor número de necropsias con solo el 13% de los casos}..... - 13 -

**Grafico 3.** Frecuencia de hallazgos de importancia veterinaria por grupo de animal en necropsias realizadas durante los 10 meses de pasantía profesional. El traumatismo fue el hallazgo más frecuente en todos los grupos de animales, en reptiles no se reportaron parásitos y únicamente en mamíferos se observó electrocución e intoxicación ..... - 14 -

# 1. Introducción

El proyecto busco determinar causas de muerte en fauna silvestre mediante necropsias, contribuyendo a la conservación y prevención de zoonosis, destacando la importancia de la necropsia como herramienta diagnostica y la aplicación práctica de conocimientos académicos.

El presente proyecto llamado: “Hallazgos de importancia veterinaria en necropsias realizadas en el ministerio de medio ambiente y recursos naturales (MARN)” fue destinado al desarrollo de la modalidad de graduación, pasantía profesional, las actividades realizadas estuvieron destinadas a la búsqueda de anormalidades de importancia veterinaria en tejidos, posibles alteraciones en órganos, al hallazgo de parásitos internos, adultos o huevos. Y esto con el fin de determinar con exactitud o de forma presuntiva la causa de muerte o aquellos factores influyentes en la causa de muerte de los animales diseccionados.

Además, se fortalecieron en el proceso las competencias del egresado, potenciando sus habilidades y aumentando los conocimientos básicos de anatomía y patología, habilidades ya adquiridas a lo largo de la carrera y que fueron mejorando poniéndolas en práctica y adecuándolas a especies silvestres, por lo que a su vez se adquirieron nuevos conocimientos en distintas especies.

El diagnóstico de la razón de muerte de un animal silvestre es un tema poco abordado o investigado a nivel nacional, debido a la naturaleza multifactorial de la muerte, lo cual hace difícil o imposible una prevención y control adecuado, por lo que el siguiente proyecto fue enfocado en brindar datos que ayuden a establecer un diagnóstico presuntivo de la muerte de los animales y los diferentes factores influyentes en la muerte de estos. Es por ello que la realización de una adecuada y meticulosa necropsia juega un papel importante para las autoridades del Ministerio de Medio Ambiente y Recursos Naturales (MARN) agregando así información de valor diagnóstico a la investigación, siendo útil para la preservación de las especies, prevención de enfermedades y control de potenciales zoonosis.

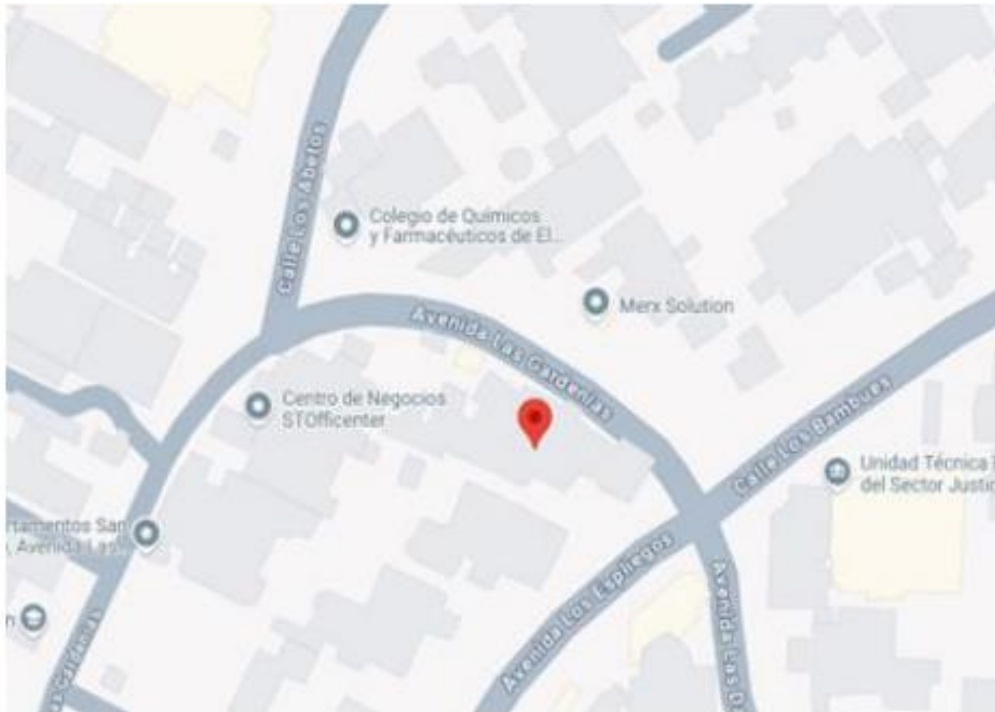Esta experiencia en el Ministerio de Medio Ambiente y Recursos Naturales permitió la aplicación de conocimientos teóricos en un entorno práctico, además, fortaleció el compromiso con la conservación de la biodiversidad y la fauna silvestre de El Salvador.

## 2. Información de la unidad productiva

### 2.1. Datos generales

#### 2.1.1. Localización

La pasantía se llevó a cabo en el departamento de San Salvador, municipio de San Salvador Centro en la Clínica Veterinaria del Ministerio de Medio Ambiente y Recursos Naturales. Se encuentra ubicada en la colonia San Francisco, Calle Los Bambúes, avenida Los Espliegos, casa #14 entre las siguientes coordenadas: latitud 13 grados (13°), 41 minutos (41'), 23.1 segundos norte (23.1"N) y longitud 89 grados (89°), 13 minutos (13'), 38.4 segundos oeste (38.4"W). La temperatura mínima es de 29° C y la temperatura máxima de 32.6° C, con humedad promedio de 73%. La pasantía se llevó a cabo durante el periodo de abril del año 2024 – a febrero del año 2025.



**Ilustración 1** Instalaciones de clinica veterinaria MARN en Google maps

## 2.1.2. Antecedentes

La clínica veterinaria del Ministerio de Medio Ambiente y Recursos Naturales inició sus operaciones con el propósito de dar cumplimiento a la Ley de Conservación de la Vida Silvestres creada en 1994, con base a los artículos:

-Art, 3. La vida silvestre es parte del patrimonio natural de la Nación y corresponde al Estado su protección y manejo.

-Art, 5. El Ministerio de Medio Ambiente y Recursos Naturales será responsable de la aplicación de la Ley de Conservación de la Vida Silvestre en lo que respecta a la protección, restauración, conservación y el uso sostenible de la vida silvestre.

-Art, 6. Corresponde al Ministerio de Medio Ambiente y Recursos Naturales, de conformidad a su acuerdo de creación:

b) Proteger la vida silvestre como patrimonio natural de la Nación; apoyar y asesorar otras Instituciones que tengan responsabilidad con dichos recursos.

j) Realizar cualquier otra actividad inherente a la conservación de la vida silvestre. Desde su creación, la clínica veterinaria juega un papel crucial en la rehabilitación de animales rescatados y en la investigación para la protección de la biodiversidad en El Salvador.

En el año 2018 los esfuerzos realizados por el Ministerio de Medio Ambiente estaban orientados principalmente al combate al tráfico, tenencia ilícita y a la rehabilitación de vida silvestre; con la apertura de la clínica veterinaria del MARN se sumó a esa causa otra sede y se abrió la posibilidad a la población de acercarse a entregar animales rescatados de las zonas urbanas.

En el año 2023 a través de la clínica veterinaria se realizó una intensa labor de rescate y cuidado de especies silvestres. Un total de 1,345 especímenes fueron atendidos, de los cuales 415 fueron aves, 685 mamíferos, 243 reptiles y dos anfibios. 604 especímenes fueron liberados en Áreas Naturales Protegidas (78 aves, 342 mamíferos y 184 reptiles). (IAIP 2023).

### **2.1.3. Recursos**

#### **2.1.3.1. Naturales**

Los recursos naturales que se utilizaron fueron:

-Agua corriente: utilizada para dar de beber a los animales, lavarse las manos, limpieza de alimentos, instrumentos, superficies, jaulas, kennel, etc.

-Frutas y verduras: utilizadas como alimento para todos los animales según su dieta biológica.

-Animales y derivados: utilizados como alimento en trozo o presa viva para los animales según su dieta biológica.

-Espacios naturales: utilizadas como enriquecimiento ambiental para las crías que requieren estímulos como escalar, escarbar, socializar, buscar alimento, mojarse, etc

#### **2.1.3.2. Instalaciones y equipos**

Las instalaciones se dividen en área de hospital, cuarentena, resguardo, neonatología, bioterio, quirófano, laboratorio y bioinfecciosos. Las áreas que se utilizaron con mayor frecuencia fueron hospital y quirófano.

El equipo requerido para cumplir la pasantía fue:

kit de cirugía, gasas, bisturís, báscula, refrigerador, bolsas plásticas, bandejas plásticas, bandejas metálicas, riñonera, aspersores, alcohol, clorhexidina, papel toalla, virkon S, desinfectantes, mascarillas, hilos de sutura.

#### **2.1.3.3. Humanos**

El personal que brinda apoyo para las actividades que se realizan en la clínica veterinaria del Ministerio de Medio Ambiente y Recursos Naturales, dos veterinarios de planta MVZ Josue Antonio Coto Panamá, MVZ Dennys Joaquín Valdez Gracias y un auxiliar veterinario, el Br. José Manuel Arévalo Herrera, cuatro guardas recursos y alumnos en servicio social.

### **2.2. Actividades actuales**

#### **2.2.1. Producción principal y otras**

La Clínica veterinaria del Ministerio de Medio Ambiente y Recursos Naturales ofrece atención médica y general a las especies silvestres que llegan a la clínica por medio de denuncias, entregas, rescates y decomisos. Actualmente la clínica veterinaria realiza esfuerzos por la protección y conservación de las especies silvestres que habitan el territorio salvadoreño por medio de la evaluación física y clínica de los animales recibidos, tratamiento en caso de ser necesario y rehabilitación de los animales con el objetivo de ser liberados en un futuro a su hábitat natural. Asimismo, promueven la conciencia a la población sobre la conservación de la vida silvestre y su hábitat, así como de sobre la tenencia ilegal de estas especies.

### **2.2.2. Situación técnica**

Los procedimientos que requieren manejo de los animales que conllevan estrés para ellos y riesgo para el usuario, estos fueron supervisados por los médicos veterinarios capacitados, experimentados en el manejo de estos y encargados de la clínica MVZ Josue Antonio Coto Panamá, MVZ Dennys Joaquín Valdez Gracias y Br. José Manuel Arévalo Herrera, a su vez se recibieron capacitaciones sobre el correcto manejo de las especies silvestres que se reciben con mayor frecuencia en la clínica veterinaria, siguiendo los lineamientos en la manipulación de los animales según la especie y el objetivo con el que se realiza la manipulación.

### **2.2.3. Situación administrativa**

Todas las actividades realizadas son supervisadas por el MVZ. Josué Antonio Coto Panamá, a su vez también se encarga de la toma de muestras biológicas y realización de los exámenes complementarios (ultrasonografía). Los médicos veterinarios y guarda recursos reciben a los animales que llegan a la clínica veterinaria por medio de la División de Medio Ambiente de la Policía Nacional Civil, quienes juegan un papel muy importante, colaborando con el traslado de fauna localizada acudiendo al llamado de la población ante denuncias y reportes de animales que requieren atención médica o por decomisos a comerciantes ilegales de la fauna silvestre, así como a usuarios con tenencia ilegal de los mismos. También se recibe fauna silvestre por parte de la población que entrega animales silvestres que se encuentran en zonas urbanas. Posterior a la recepción de los animales se realiza un examen clínico y físico de cada individuo por parte de los veterinarios encargados de la clínica, de ser necesario se establece el tratamiento según el caso y se rehabilitan brindando alimento y agua diariamente bajo los horarios que biológicamente requieren alimento disponible. En caso de una evolución favorable, se programa para su transporte a las áreas naturales autorizadas por el Ministerio de Medio Ambiente y Recursos Naturales: Parque Nacimiento San Diego y San Felipe de las Barras, Parque Nacional Walter Thilo Deininger, Área Natural Protegida San Marcelino, Área Natural Protegida Laguna de Chanmico, Parque Ecológico El Espino, Área Natural Protegida Taquillo, Área Natural Protegida Los Farallones, Cerrón Grande, Parque Nacional Montecristo, etc.

### **2.2.4. Generales de comercialización**

La Clínica Veterinaria del Ministerio de Medio Ambiente y Recursos Naturales ofrece servicio médico y general a la fauna silvestre de El Salvador sin costo directo hacia la población salvadoreña. El Ministerio de Medio Ambiente y Recursos Naturales tiene una asignación presupuestaria anual que en el año 2024 es de \$20,367,453. El suministro de insumos y alimentos para los animales se da por parte de proveedores bajo contrato de Agricultura y Alimentos que cubre el Ministerio de Medio Ambiente y Recursos Naturales como institución gubernamental con el presupuesto asignado (IAIP 2024).

### **3. Análisis de la problemática en sector**

La problemática identificada radica:

- Insumos insuficientes: jeringas, algodón, gasas, clorhexidina, instrumental médico y medicamentos resultan insuficientes para la cantidad de animales que ingresan a la clínica veterinaria que requieren de la atención médica
- Alimento insuficiente: el alimento ingresa de forma semanal, sin embargo, puede resultar escaso cuando ingresa una alta cantidad de animales los días posteriores, lo que requiere racionar más los alimentos.
- Falta de personal: la carga laboral para los encargados de la clínica es alta debido al número de animales que requieren atención

Entre las propuestas para resolver la problemática, se puede mencionar:

- Por parte de las entidades correspondientes brindar a la clínica veterinaria una mayor cantidad de insumos médicos para atender a los pacientes. Asimismo, brindar mayor espacio para la distribución de los animales con el objetivo de evitar propagación de enfermedades reduciendo los insumos y medicamentos que se necesitarán en el futuro.
- Reducir el tiempo de evaluación a los animales candidatos a liberación con el objetivo de mantener un flujo más abundante de animales liberados evitando así exceder la capacidad de la clínica respecto a los animales que requieren espacio y alimento. También incluir en el pedido semanal alimentos que tengan una descomposición lenta en refrigeración como reserva.
- Aumentar el personal médico veterinario para evitar la sobrecarga de los veterinarios a cargo, mejorando así la atención médica a los animales, reduciendo el tiempo de rehabilitación y aumentando el número de animales a liberar a su hábitat.

## **4. Metodología**

El proyecto de pasantía profesional se desarrolló en la clínica veterinaria de fauna silvestre que posee El Ministerio de Medio Ambiente y Recursos Naturales.

### **4.1 Metodología de campo**

#### **4.1.1 Recolección de datos y elaboración de guía de necropsias.**

Las actividades iniciales estuvieron destinadas a la búsqueda y recolección de información sobre técnicas de necropsias en animales silvestres, para posteriormente, elaborar una guía técnica de necropsias en mamíferos silvestres, reptiles, aves rapaces y aves silvestres no rapaces, estableciendo un formato para registrar los hallazgos de importancia veterinaria en cada una de las necropsias realizadas.

#### **Técnica de necropsia mamíferos**

1. El cadáver debe ser examinado detenidamente, revisando color, sexo, condición corporal, pelos, buscar heridas superficiales y fracturas.
2. Los orificios naturales se inspeccionan, buscando exudados, signos de diarrea, cambios de color o lesiones en las mucosas.
3. En oído externo se buscan exudados, presencia de parásitos y en los ojos se revisan la córnea y la mucosa ocular. (Briceño 2018)
4. Cortando la piel a lo largo de la línea media desde la unión de las dos ramas de la mandíbula hasta el ano y se separa parcialmente la piel de cada lado examinando el tejido subcutáneo, los músculos y los nódulos linfáticos explorables.(Briceño 2018)
5. Por medio de cortes paralelos a lo largo de la parte interna de las ramas del maxilar inferior se llega a la cavidad bucal y se extrae la lengua haciendo tracción en dirección del cuello. (Briceño 2018)
6. Se examinan la mucosa de la cavidad, los dientes, la laringe y la faringe, así como las tonsilas y los nódulos linfáticos submaxilares, retrofaríngeos, parotídeos y la glándula parótida. (Briceño 2018)
7. Se liberan la tráquea y esófago, unidos a la lengua y laringe, hasta la entrada a la cavidad torácica. (Briceño 2018)
8. Para la exposición de vísceras abdominales, se hace siguiendo el corte de la línea media, de las apófisis xifoides hasta la sínfisis pubiana, revisando el peritoneo, la posición de las vísceras, el líquido peritoneal (Briceño 2018)
9. Con un cuchillo o bisturí se traza una línea desde la última costilla. Se procede a inspeccionar las vísceras torácicas en posición, registrando posibles cambios en pleura pulmones, corazón, líquido pleural. Al llegar al diafragma, se liga el esófago y se corta este. (Briceño 2018)
10. Una vez extraídos los paquetes de vísceras abdominales y torácicas, se procede a la separación de sus diferentes partes. Para la inspección del tracto gastrointestinal se sigue como rutina la revisión exterior de mesenterios, linfonodos mesentéricos, páncreas, hígado, bazo y cada segmento intestinal. (Carmen 2019)

## **Técnica de necropsia en aves no rapaces**

1. Se mojan los cadáveres con una solución jabonosa, para evitar que las plumas se desprendan y puedan contaminar el área de trabajo. Se debe evitar que la solución jabonosa penetre por los orificios naturales de las cavidades oral y nasal.
2. Se colocan los cadáveres en posición decúbito dorsal, haciendo la inspección externa del cadáver en dirección antero posterior y dorso ventral, revisando, el grado de pigmentación, la piel, las mucosas.
3. Se hace una incisión cortando la piel desde la parte ventral del pico hasta la punta del esternón, por la línea media y continuarla por ambos lados hasta las piernas por la parte ventral. A partir de la incisión, separar la piel del tejido subcutáneo hacia ambos lados, hasta exponer los órganos cervicales y las masas musculares de tórax, abdomen y piernas (Cruz 2014)
4. Se desarticula la articulación coxofemoral de ambas piernas haciendo tracción hacia arriba hasta liberar la cabeza del fémur de su acetábulo. (Cruz 2014)
5. Se realiza una segunda incisión para exponer las vísceras, cortando con las tijeras de necropsias los huesos pectorales desde la punta del esternón, hacia ambos lados de la pechuga, en dirección caudo craneal hasta la articulación clavicular, desprender las articulaciones de un lado y desplazar la pechuga hacia arriba para exponer la cavidad toracoabdominal. Cruz 2014)
6. El corte central se continúa desde la punta del esternón a través de la pared abdominal ventral hacia la cloaca. Observar los órganos in situ, las serosas y sacos aéreos, y la presencia de líquidos o exudados en las cavidades. (Cruz 2014)
7. Separar por tracción suave el esófago junto con el buche, proventrículo, molleja, hígado, bazo e intestinos, sin cortar en la parte inferior del intestino grueso. Sin separar, se abre longitudinalmente la laringe y la tráquea hasta la bifurcación bronquial, revisar su contenido y mucosa, posteriormente se corta la unión de la faringe con la laringe y extraer el aparato respiratorio junto con el corazón.(Cruz 2014)
8. Se estudiará la superficie externa del órgano y se practicarán cortes transversales para el examen interno.

## **Técnicas de necropsia en rapaces**

1. Se hace la inspección externa del cadáver en dirección antero posterior y dorso ventral, revisando el estado muscular, el grado de pigmentación, la piel, las mucosas, así como los cojinetes plantares. (Guido 2019)
2. Se mojan los cadáveres con una solución jabonosa, para evitar que las plumas se desprendan y vuelen al aire pudiendo contaminar el área de trabajo. Se debe evitar que la solución jabonosa penetre por los orificios naturales de las cavidades oral y nasal. (Guido 2019)
3. Se colocan los cadáveres en posición decúbito dorsal, con los miembros inferiores hacia el extremo libre del área de trabajo donde se encuentra el prosector. (Guido 2019)
4. Se desarticula la articulación coxofemoral de ambas piernas haciendo tracción hacia arriba hasta liberar la cabeza del fémur de su acetábulo.(Guido 2019)
5. Se hace una incisión cortando la piel desde la parte ventral del pico hasta la punta del esternón, por la línea media y continuarla por ambos lados hasta las piernas por la

parte ventral. A partir de la incisión, separar la piel del tejido subcutáneo hacia ambos lados, hasta exponer los órganos cervicales y las masas musculares de tórax, abdomen y piernas. (Guido 2019)

6. Se revisa por inspección y palpación el timo y la porción externa cervical de tráquea y esófago. En este momento si es necesario se puede abrir una porción de la tráquea en dirección longitudinal para coleccionar muestras para aislamiento microbiológico con un hisopo. (Guido 2019)

7. Se realiza una segunda incisión para exponer las vísceras, cortando con las tijeras de necropsias los huesos pectorales desde la punta del esternón, hacia ambos lados de la pechuga, en dirección caudo craneal hasta la articulación clavicular, desprender las articulaciones de un lado y desplazar la pechuga hacia arriba para exponer la cavidad celómica. El corte central se continúa desde la punta del esternón a través de la pared abdominal ventral hacia la cloaca. (Guido 2019)

8. Observar los órganos in situ, las serosas y sacos aéreos y la presencia de líquidos o exudados en las cavidades (Guido 2019)

## **Técnicas de necropsia en reptiles**

### **Serpientes**

1. Inicialmente se hace la identificación taxonómica, el pesaje y examen externo del espécimen.

2. Se realiza la inspección externa del espécimen, observando la piel y los órganos de los sentidos.

3. La incisión Inicial debe iniciar en la sínfisis mandibular, hasta la, permitiendo una visualización panorámica más directa de todos los órganos.

4. posteriormente se procede al abordaje de los órganos internos para su observación macroscópica

5. Tomar en cuenta que el extremo anterior del aparato respiratorio es alargado, con una epiglotis que aísla la tráquea en el momento de la deglución.

6. La inspección del sistema digestivo puede practicarse indistintamente, en cualquier momento de la necropsia, teniendo cuidado que el retiro de este puede producir una contaminación de los demás órganos con el contenido intestinal (Bustos 2021)

### **Lagartos**

1. Inicialmente se toma el peso en gramos del animal y el tamaño de este, medido en centímetros, desde la cabeza a la punta de la cola.

2. Luego se inspecciona de manera externa el cadáver observando si presenta lesiones, parásitos externos, así también los órganos de los sentidos.

3. se procede con la incisión primaria, la cual consiste en hacer un corte en la región ventral, desde la sínfisis mandibular hasta la sínfisis púbica, cortando solo piel esto con la finalidad de evaluar la integridad del tejido subcutáneo y muscular, buscando a la vez lesiones.

4. Luego, se realizó la incisión secundaria, en la cual se sigue la misma línea de incisión primaria, pero esta vez cortando tejidos blandos, músculos y huesos con la finalidad de dar apertura a la cavidad celómica.

5. Una vez abierta la cavidad celómica se evalúa los órganos in situ y determinando además si existe la colección de algún exudado, sangre, secreciones, describiendo su color y consistencia y ubicación donde es encontrada
6. Finalmente, se lleva a cabo la extracción de vísceras en un solo bloque para realizar de esta manera el estudio detallado por sistemas.
7. A nivel de sistema respiratorio, se examina la tráquea, asimismo los pulmones, si presentan secreciones o están congestivos, la textura y el color que presentan
8. A nivel de sistema cardiovascular, se examina el corazón si este presenta una forma, un color y un tamaño normal.
9. A nivel de sistema digestivo, se toma en cuenta la presencia de contenido alimenticio, se observa el hígado, sus bordes y el color que presenta.
10. En el sistema renal, los riñones se observan si están aumentados de tamaño o si presentan pérdida de sus lobulaciones y cambio de color. (OCW 2018)

## **Tortuga**

1. En la examinación externa se observan el plastrón, carapacho, y piel, observando se se están cayendo las escamas o tiene heridas frescas o viejas, se reporta si hay presencia de algas o parásitos externos y los crecimientos anormales en la piel. En las tortugas severamente emaciadas, el plastrón se hunde hacia adentro y es cóncavo. Las medidas que se toman son:

- Largo del carapacho recto (LCR)
- Largo del carapacho curvado (LCC)
- Ancho del carapacho recto (ACR)
- Ancho del carapacho curvado (ACC)
- Largo del plastrón (LP)

2. En la cloaca y en las fosas nasales, se observa si hay goteo de sangre, moco, en los ojos se toman en cuenta si estos están colapsados, nublados, llorosos.

3. Para retiro del plastrum se realiza una incisión por la línea osteodérmica separando inicialmente la piel que se conecta con la superficie visceral e introduciendo una espátula metálica, separando tejidos de craneal a caudal, por las aberturas de los miembros anteriores, se corta trazando un rectángulo, finalmente levantando la tapa. (Plastrum)

4. Una vez que el plastrón ha sido removido, se deben ver los músculos pectorales y los intestinos. Los músculos pectorales ocupan una gran porción de la cavidad (coelómica) corporal. También observe las uniones de las clavículas y la pelvis al plastrón.

5. Se cortan los músculos alrededor de las aletas, eliminando los músculos pectorales y retorciendo las aletas anteriores se retiran de su unión con el carapacho. Esto permite ver los órganos

6. Se extraen el corazón y el hígado, también deberá de cortar la piel sobre la línea central ventral del cuello para hacer visibles el esófago y la tráquea.

se retira el aparato digestivo con el objetivo de observar órganos como riñones, gónadas, vejiga, pulmones (THIERRY 2000)

## **4.2 Metodología médica**

### **7.2.1 Necropsias siguiendo protocolos de evaluación de órganos**

Estas actividades se realizaron principalmente en el área de quirófano haciendo uso también del área de bioinfecciosos

#### ***4.2.1.1 Realizar necropsias en animales fallecidos en el Ministerio de Medio Ambiente y Recursos Naturales (MARN)***

En esta actividad se realizó un retiro y análisis minucioso de cada órgano utilizando parámetros como: ubicación, tamaño, peso, forma, bordes, superficie externa (lisa, brillante, transparente), color de fondo y contraste, consistencia; y al corte, superficie, color, estructura, entre otros. Posteriormente a la disección de cada cuerpo, estos eran llevados al área de bioinfecciosos donde se colocan en el congelador correspondiente para disposición final.

#### ***4.2.1.2 Informe de encuentros en las necropsias realizadas en animales fallecidos en (MARN)***

Posterior a la realización de las necropsias, se elaboró un informe detallando reportando lo encontrado en las necropsias realizadas en los animales fallecidos en el MARN, en el cual se detalla: identificación o datos referentes al animal al cual se le realizó la necropsia, tiempo transcurrido antes de la realización de la necropsia, fecha y hora de la necropsia, características de los sistemas y órganos identificados, las anomalías encontradas durante la realización de la necropsia como tejidos que presenten una coloración o consistencia anormal, lesiones, tejido necrosado en algún órgano; entre otros.

#### ***4.2.1.3 Identificar la causa o causas más comunes asociadas a la muerte de los animales mediante la realización de necropsias***

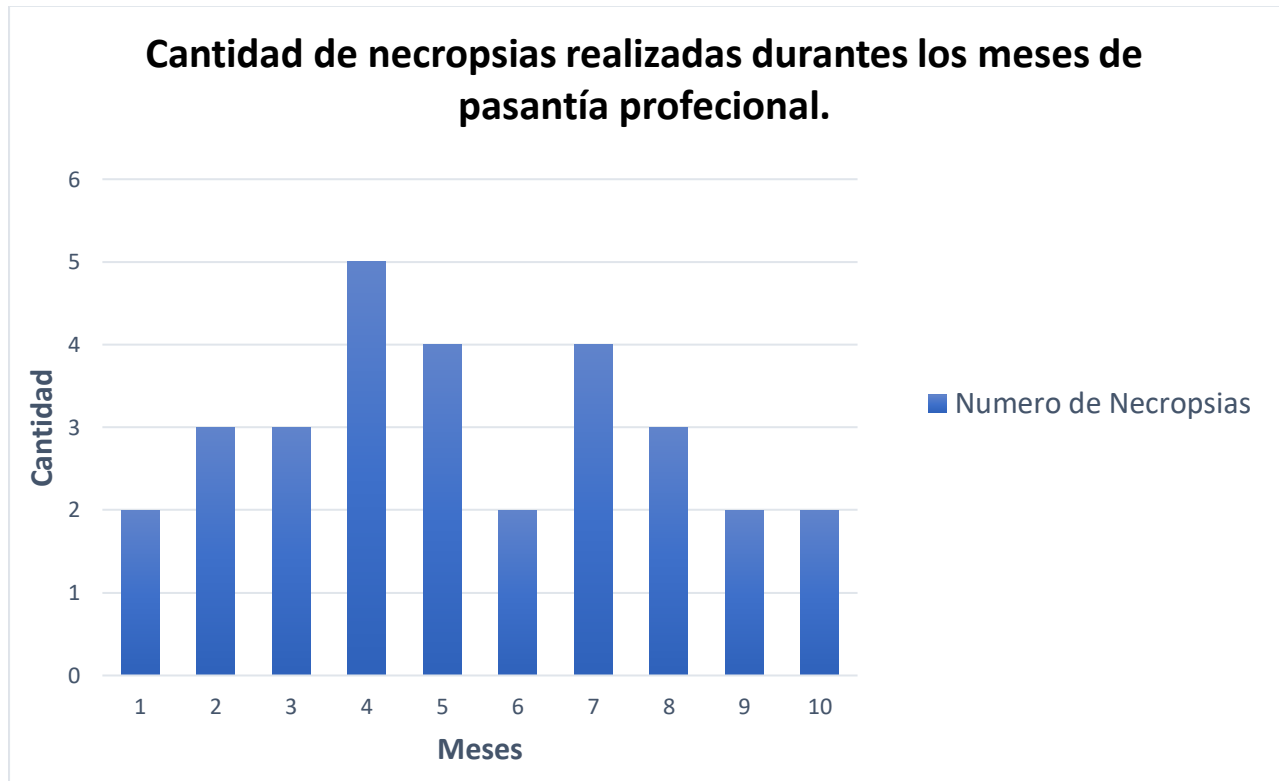
En base a los resultados obtenidos durante las necropsias realizadas y tomando como referencia los informes elaborados, se identificó la causa o causas asociadas a la muerte de cada uno de los animales y posteriormente se puntualizó cuál o cuáles son las más comunes, estableciendo un diagnóstico presuntivo de la muerte de los animales.

En el tiempo de ejecución de la pasantía también surgieron algunas actividades según los requerimientos de cada animal, diariamente se requería un aseo de los recintos, de las jaulas y kennels, que comprenden los espacios de resguardo de cada animal, los cuales se deben de mantener limpios y en condiciones óptimas para evitar enfermedades, evitar que los animales se lastimen y adecuar cada una tomando en cuenta el espacio que estas requieren , en algunas ocasiones se han tomado muestras de heces para su posterior análisis en pruebas coprológicas directas.

Otra actividad diaria es la alimentación la cual tiene que ser específica para cada animal, tanto por su edad, como por su especie, variando enormemente según cada individuo, psitácidas tiene sus raciones de frutas, vegetales y maíz preparado, en el caso de los prociónidos y didelfidos se les agrega además de la ración de fruta y vegetal, una porción de proteína ya sea pollo o huevo, según la aceptación y la edad. Para las aves rapaces se prepara según la edad y peso una porción de pollo picado, piezas enteras, pollo vivo o en algunos casos ratones muertos. En el caso de los cérvidos se realiza un preparado de ensalada, según la disposición de vegetal, zanahoria, güisquil, perejil, lechuga, etc.

## 5. Resultados y discusión.

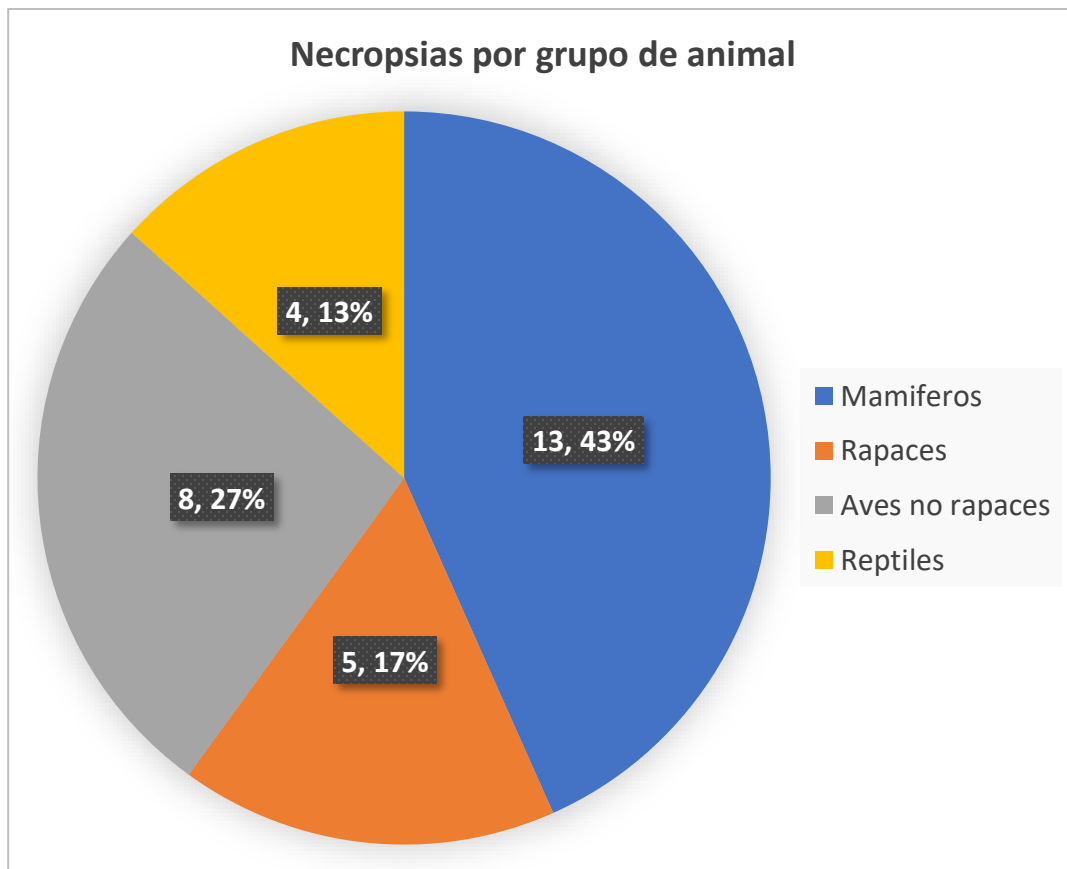
La cantidad de estudios realizados en el proyecto fue de 30 disecciones durante los 10 meses de pasantía. A continuación, se presenta la cantidad de cuerpos diseccionados a los que se les realizaron necropsias durante el estudio.



**Grafica 1** Frecuencia de necropsias realizadas durante los 10 meses de pasantía profesional. Iniciando en abril del año 2024 y finalizando en febrero de 2025, mostrando un mínimo de dos necropsias y un máximo de 5 necropsias realizadas en un mes.

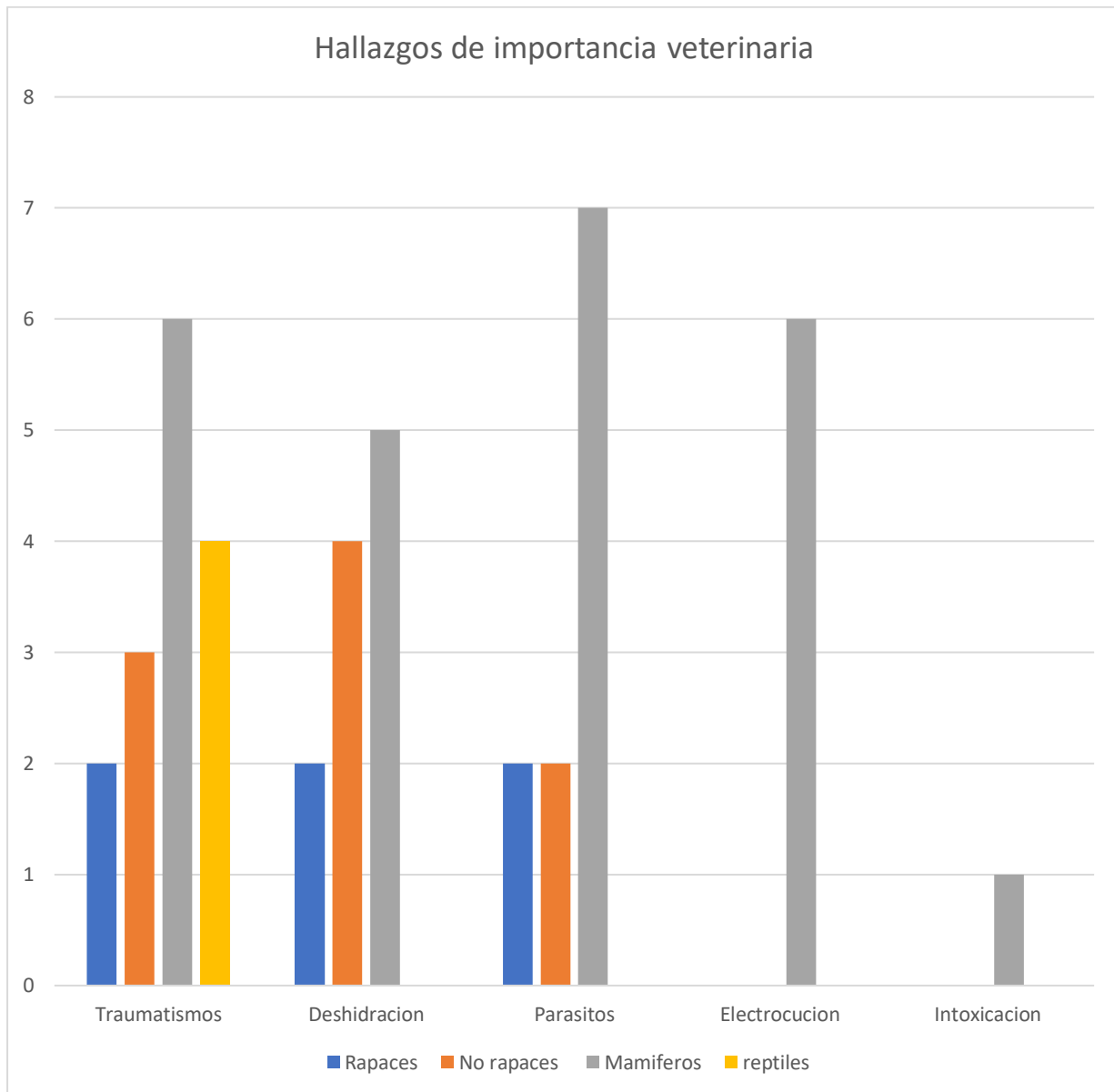
Las necropsias realizadas fueron agrupadas en aves rapaces, mamíferos, aves no rapaces y reptiles.

La siguiente grafica muestra el porcentaje de necropsias realizadas por grupo de animales durante los 10 meses que duro la pasantía, los mamíferos representan la mayoría de los casos, seguido por los rapaces, no rapaces y finalmente los reptiles.



**Grafico 2.** El grafico circular muestra el porcentaje de necropsias por grupo de animales realizadas durante mis 10 meses de pasantía profesional. El 43% de las necropsias realizadas corresponden a mamíferos lo que representa la mayoría de los casos; por otro lado, los reptiles fueron el grupo con menor número de necropsias con solo el 13% de los casos}

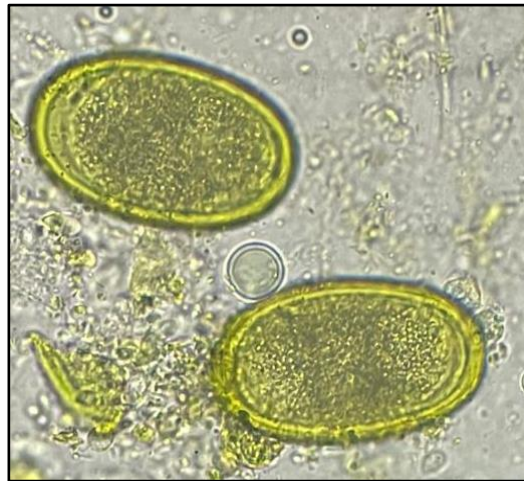Los hallazgos de importancia veterinaria se clasificaron por grupos de animales mamíferos, rapaces, reptiles y aves no rapaces.



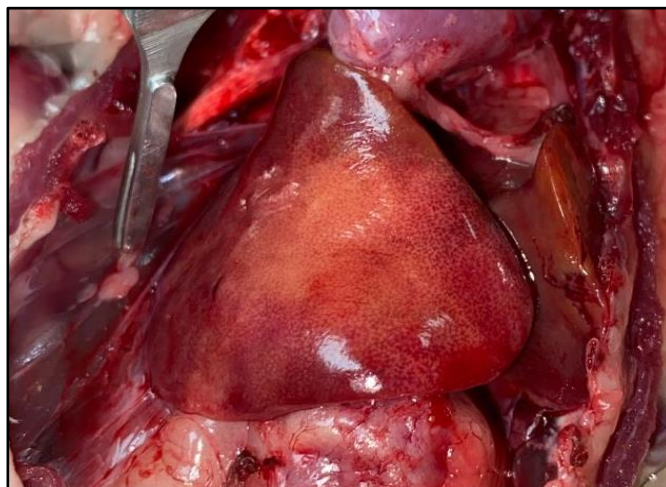**Grafico 3.** Frecuencia de hallazgos de importancia veterinaria por grupo de animal en necropsias realizadas durante los 10 meses de pasantía profesional. El traumatismo fue el hallazgo más frecuente en todos los grupos de animales, en reptiles no se reportaron parásitos y únicamente en mamíferos se observó electrocución e intoxicación

## 5.1 Hallazgos en aves no rapaces

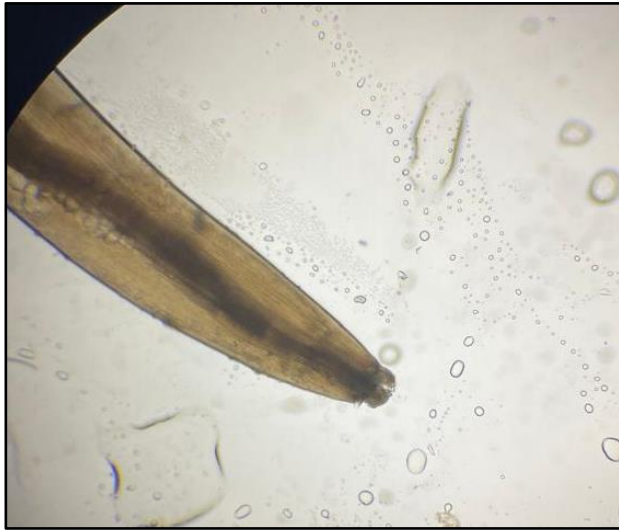Uno de los hallazgos principales en aves no rapaces fue el del parásito *Ascaridia sp.* El cual es uno de los inconvenientes que afectan el desempeño de las aves debido a que lleva a la pérdida de condición corporal por anorexia, pérdida de sangre y proteínas plasmáticas por el tracto gastrointestinal, alteraciones en el metabolismo proteico, depresión en la actividad de enzimas intestinales y diarrea. Estas patologías pueden ser causadas por agentes infecciosos, incluyendo parásitos intestinales de tipo helmintos (nematodos: *Heterakis spp*, *Ascaridia galli*) Estos parásitos pueden eventualmente causar enfermedad e incluso la muerte de las aves siendo concordante con lo descrito por Cazorla et al (2013)



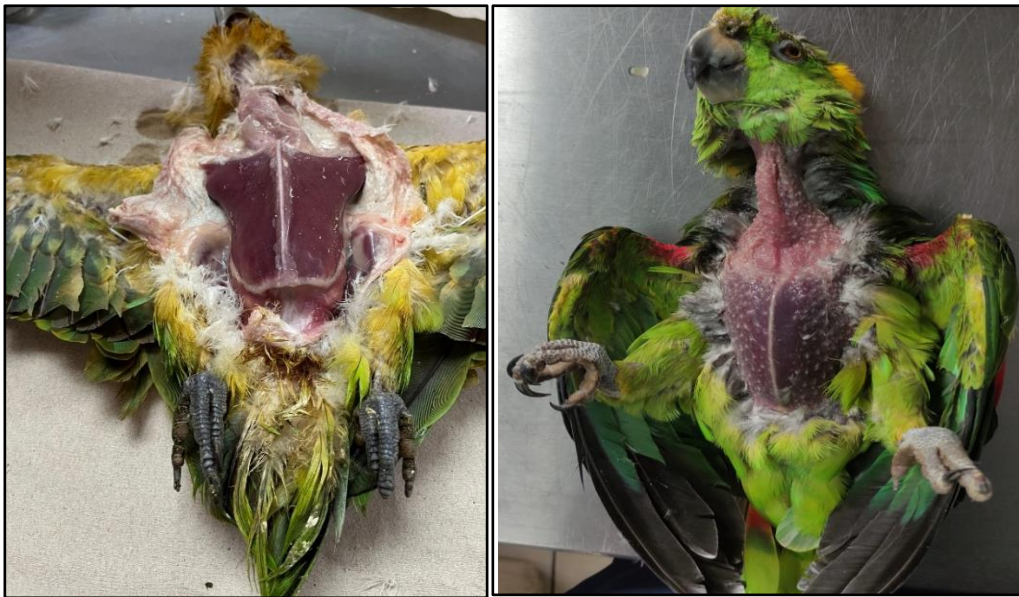**Ilustración 2.** Huevos de Nematodo presuntamente de *ascaridia spp* (75 x 45 micras) obtenido de una lora nuca amarilla.. (*amazona auror palliata* )



**Ilustración 3.** Hígado de aspecto patológico con bordes amarillentos en lora nuca amarilla (*amazona auror palliata* ) con cuadro de parasitosis.



**Ilustración 4.** Nematodo presuntamente de la familia ascarididae encontrado en lora cachetes amarillos (*Amazona autumnalis*)

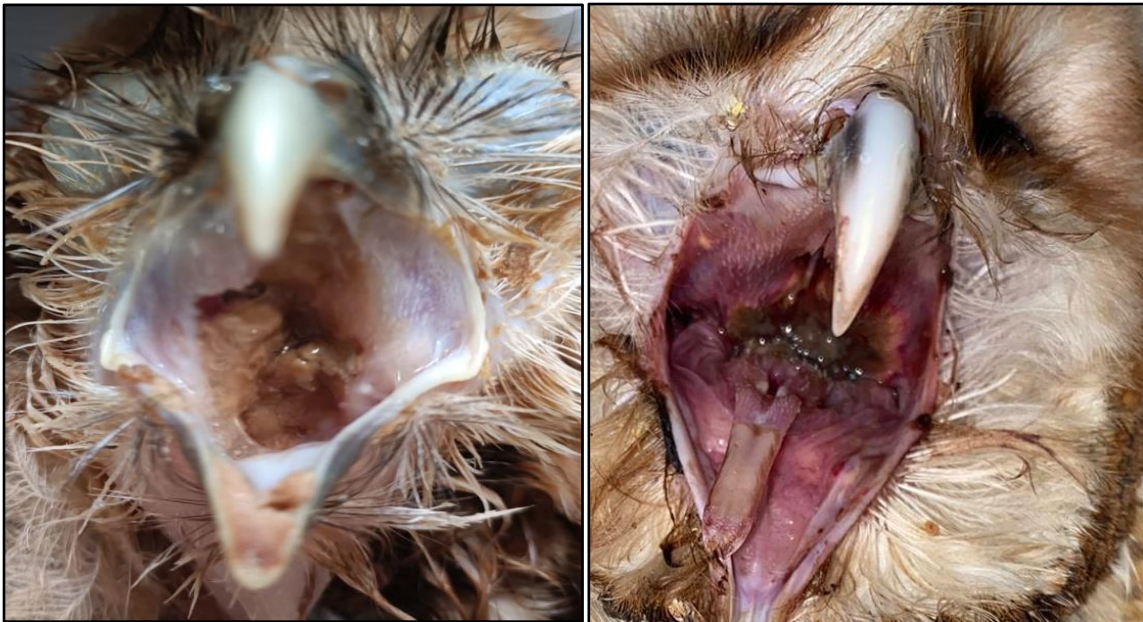

**Ilustración 5.** Deterioro de condición corporal y deshidratación de dos loras nuca amarilla (*amazona auroripalliata*) con cuadro de parasitosis

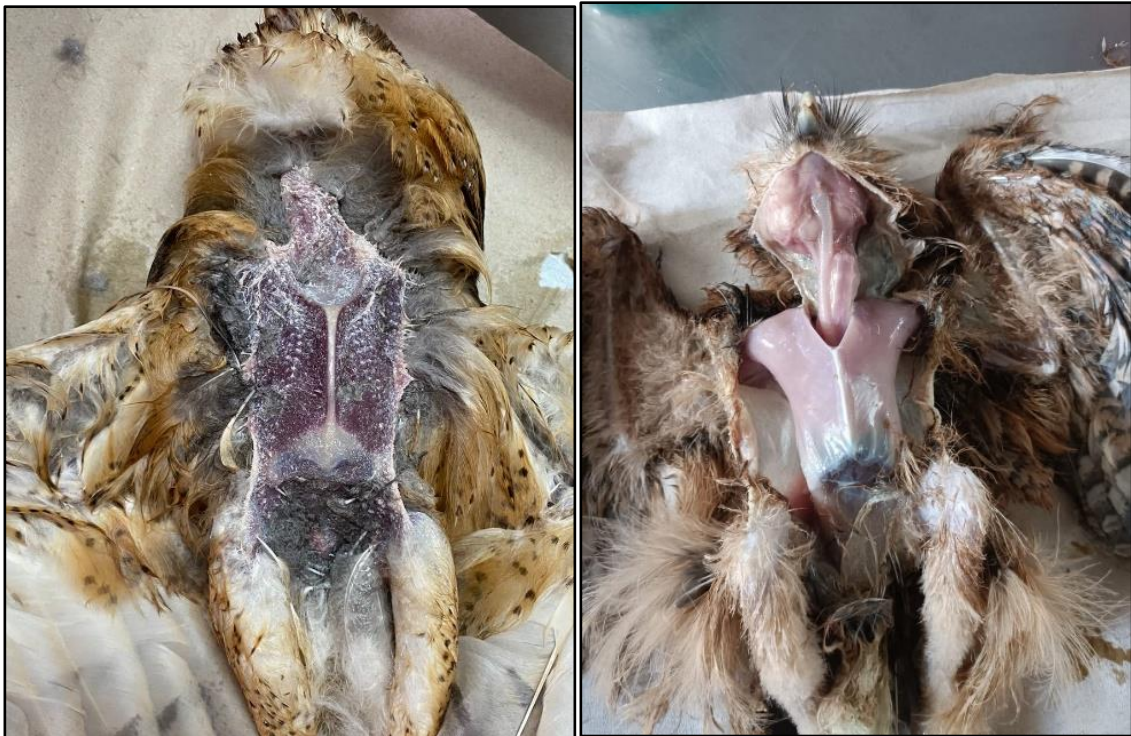## 5.2 Hallazgos Aves rapaces

Durante la pasantía una de las patologías observadas en Estrigiformes fue la de tricomoniasis la cual según Amin, A. et al. (2014) Los miembros de la familia Trichomonadidae, principalmente *Trichomonas gallinae* y *Tetratrichomonas gallinarum*, representan parásitos importantes en aves con presencia mundial. Especialmente Columbiformes, Falconiformes y Estrigiformes debido a que pueden ser severamente afectados por tricomonas. Estudios han demostrado que es una enfermedad con alto potencial de diseminación y un factor severo en la disminución de las poblaciones de aves silvestres a nivel mundial. Esto se debe principalmente a la gravedad de las lesiones y a la destrucción de los tejidos de la cavidad oral y áreas circundantes. Esto concuerda con los hallazgos en obtenidos en dos disecciones de lechuzas las cuales presentaron lesiones en cavidades orales.

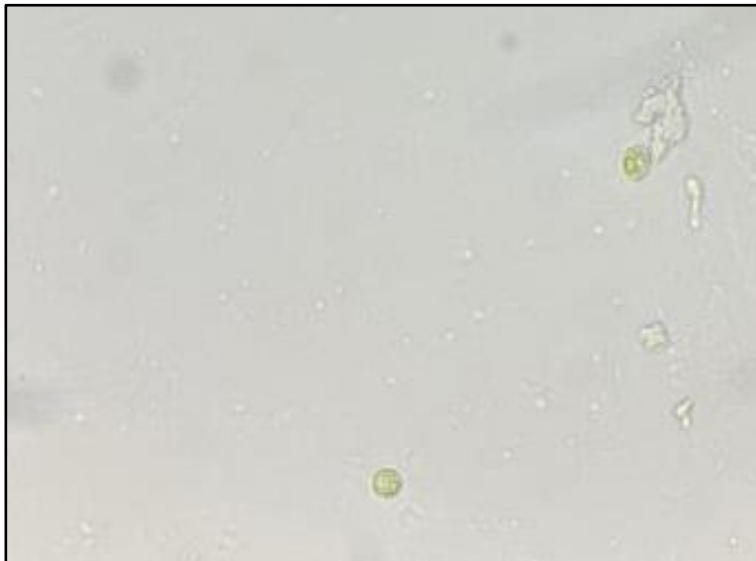
Al analizar con la ayuda del microscopio una muestra de tejido obtenido en la cavidad oral se pudo observar un protozoo móvil correspondiente a *Trichomonas sp* según la descripción por Forrester D. (2008) el cual describe al protozoario con cuatro flagelos libres típicos que surgen de un gránulo basal en el polo anterior del organismo y una membrana ondulada.



**Ilustración 6.** Lesiones en cavidad oral causadas por tricomoniasis en dos lechuzas (*Tyto alba*)



**Ilustración 7.** Deterioro de condición corporal y deshidratación de dos lechuzas (*Tyto alba*) con cuadro de tricomoniasis



**Ilustración 8.** Presunto protozooario *trichomonas* sp. (observación al microscopio 100x) muestra de lechuza (*tyto alba*) obtenida de cavidad oral.

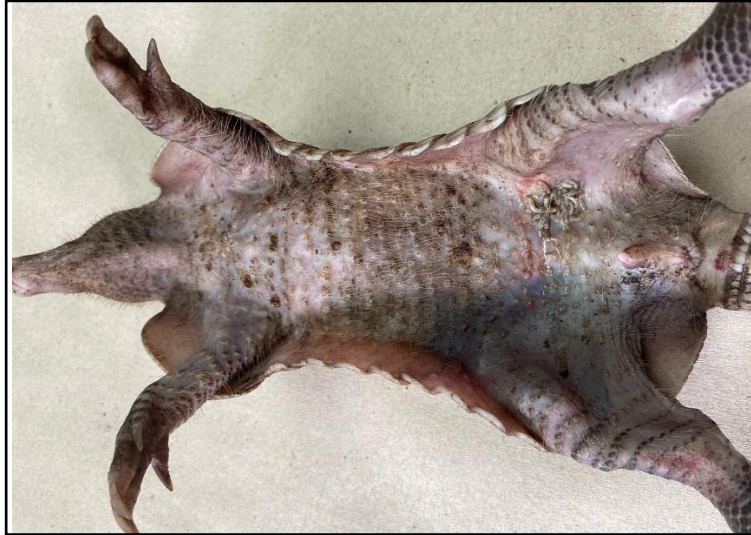### 5.3 Hallazgos en mamíferos

Una leve a moderada carga parasitaria es normal en animales silvestres y no necesariamente está ligada a una manifestación clínica. Sin embargo, la ocurrencia de infección y la intensidad son probables y más severas en individuos con una pobre condición física subyacente.

Durante la pasantía diversos animales que fueron diseccionados presentaban en la piel parásitos externos como garrapatas según Zajac et al. (2017) Las garrapatas se pueden dividir en dos familias: garrapatas duras (Ixodidae) y garrapatas blandas (Argasidae). Las garrapatas duras tienen mayor importancia veterinaria, ya que son vectores de patógenos virales, bacterianos y protozoarios. Además, las garrapatas duras pueden causar parálisis y toxicosis por garrapatas.

Las garrapatas *Amblyomma* spp. actúan como vectores de patógenos que incluyen; *Ehrlichia*, *Rickettsia* y la garrapata *Dermacentor* sp que puede causar parálisis por garrapatas ambas se pueden encontrar en una amplia variedad de animales domésticos y salvajes, consideradas como garrapatas de tres huéspedes siendo la garrapata *Dermacentor* sp. vector de patógenos causantes de anaplasmosis y la babesiosis.

Las especies *Rhipicephalus* transmiten una gran cantidad de patógenos que incluyen: *Babesia canis* y *Ehrlichia canis* además de teileriosis, babesiosis, anaplasmosis y Nairovirus en el ganado (Zajac et al. 2017).



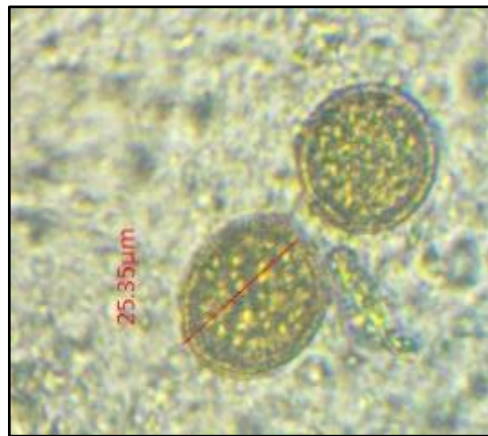
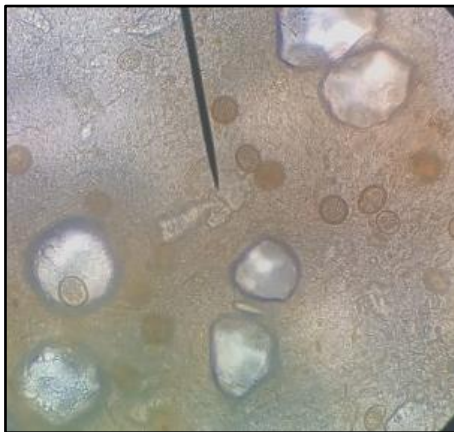
**Ilustración 9** Cusuco (*Dasypus novemcinctus*) traumatizado con miasis en zona inguinal y garrapatas en tórax

Algunos parásitos internos encontrados durante el desarrollo de la pasantía pueden causar lesiones en sus sitios de infección por su localización (intracelular en *Eimeria spp.*) o por su modo de fijación (*Ancylostoma sp.*) en distintos tejidos durante la migración larval según describe Ezquiaga et al., (2009).

El análisis coproparasitológico permitió indicar la presencia de ooquistes de coccideos en *Dasypus novemcinctus* algunos sin esporular de igual forma que describe Ezquiaga et al. (2009) quien menciona la presencia de *Ancylostoma sp.*, *Aspidodera sp.*, Trichostrongylina, *Trichuris sp.* Y *Eimeria* en especies de dasipódidos.

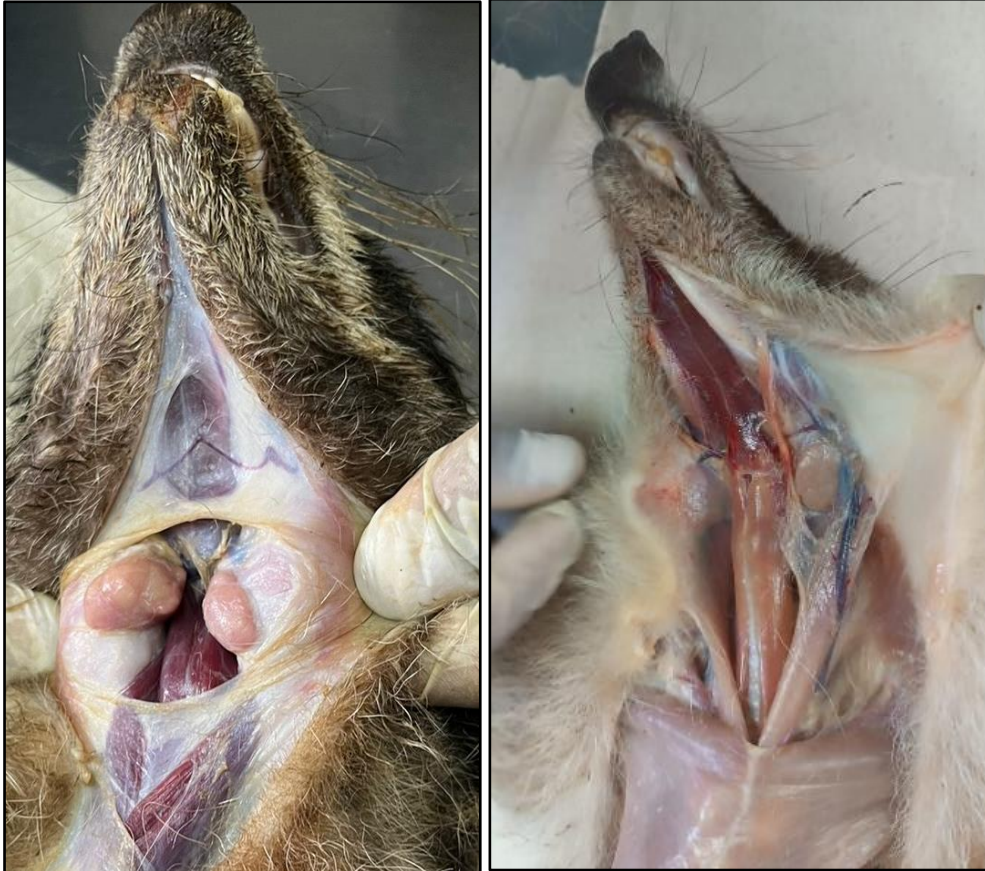

**Ilustración 10.** Nematodos y coccidios ( tamaño 25 micras) en una muestra fecal de Cusuco (*Dasypus novemcinctus*)



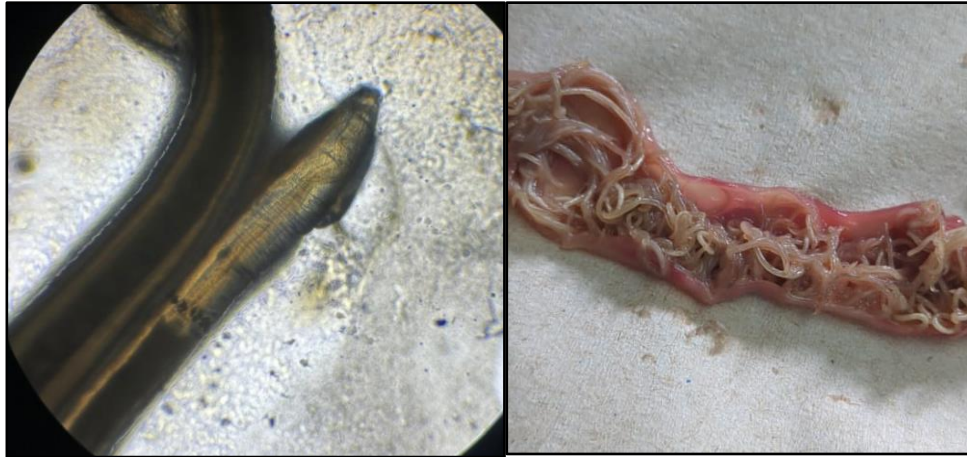**Ilustración 11.** Coccidios ( tamaño 25 micras) en una muestra fecal de Cusuco (*Dasypus novemcinctus*)

Durante la pasantía, en la disección de un mapache (*Procyon lotor*), con cuadro de parasitosis y dermatitis se observó una linfadenopatía cervical que según Reyes (2017) es una reacción inflamatoria que frecuentemente se relaciona con infecciones de origen viral, bacteriano y parasitario a nivel de las vías aéreas superiores; sin embargo, puede ser parte de una respuesta del sistema reticuloendotelial ante una infección sistémica.




**Ilustración 12.** A izquierda ganglios submandibulares inflamados en mapache (*Procyon lotor*), a la derecha ganglios submandibulares sin cambios patológicos aparentes en pezote (*Nasua narica*).

*Toxocara canis* fue uno de los nematodos encontrados durante la disección de un gato zonto, genero de nematodo que comprende parásitos intestinales. La toxocariosis descrita por Archelli (2008) es una parasitosis larval sistémica, que se presenta en forma asintomática o con diversas manifestaciones, como compromiso respiratorio, eosinofilia, fiebre, hepatomegalia, esplenomegalia, hipergammaglobulinemia, adenopatías, afectación del sistema nervioso central, miocardio y piel, pudiendo ser incluso mortal.



**Ilustración 13.** A la izquierda nematodo presuntamente *Toxocara canis*, encontrado en disección intestinal de gato zonto (*Herpailurus yagouaroundi*), a la derecha presuntamente *Toxocara canis* en intestino de gato zonto (*Herpailurus yagouaroundi*)

Las zarigüeyas son mamíferos pertenecientes a varios géneros de marsupiales y suelen estar parasitadas por una amplia variedad de helmintos como: *Ancylostoma sp.* y *Cruzia sp.*, acantocéfalos del género *Macracanthorhynchus* y cestodos de la familia Hymenolepididae Adnet et al (2009),



**Ilustración 14.** Helminto presuntamente *Cruzia sp* encontrado en zarigüeya (*Didelphis marsupialis*)

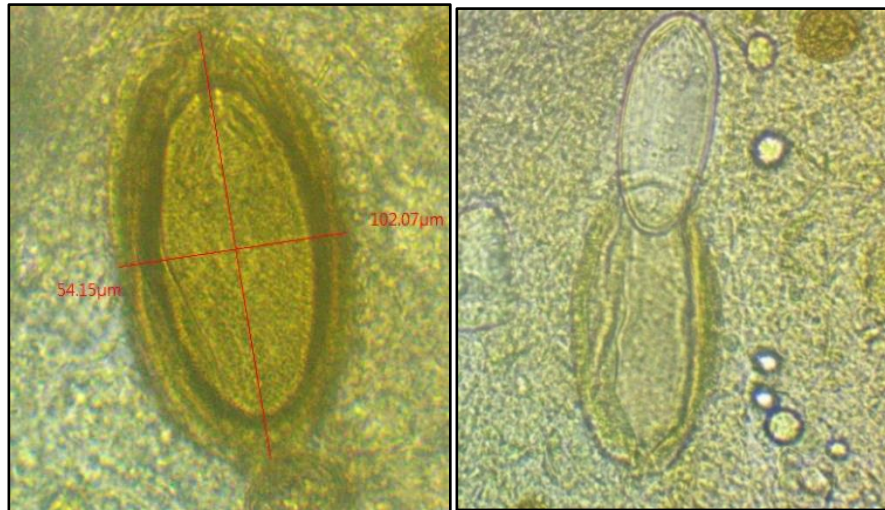


**Ilustración 15.** Huevo de Nematodo presuntamente *Ancylostoma sp* encontrado en muestra fecal de zarigüeya (*Didelphis marsupialis*)

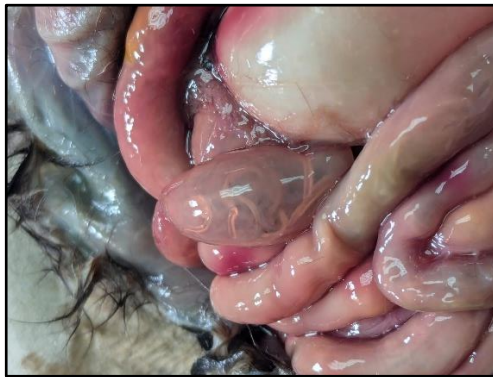Parásitos acantocéfalos del género *Macracanthorhynchus* son frecuentemente encontrados en roedores silvestres como puercoespines y en marsupiales como (*Didelphis marsupialis*) según Adnet et al (2009)




**Ilustración 16.** Acanthocéfalos presuntamente del género *Macracanthorhynchus* zarigüeya encontrado en la disección de una zarigüeya (*Didelphis marsupialis*)



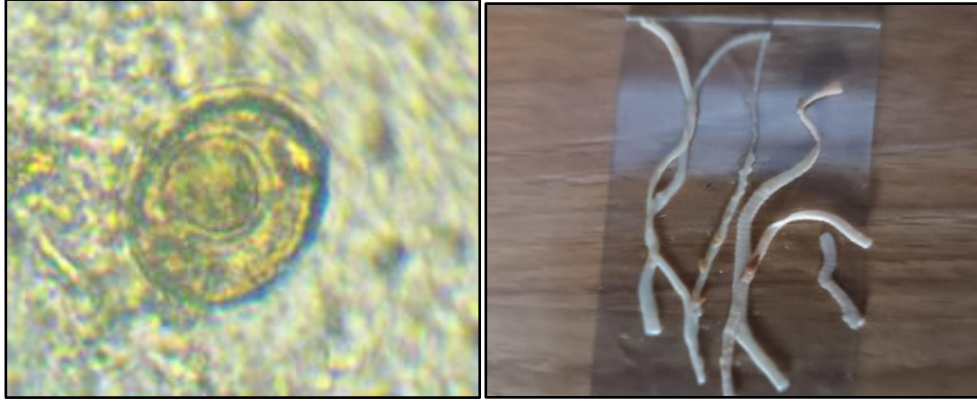
**Ilustración 17.** Huevos de Acanthocéfalos presuntamente del género *Macracanthorhynchus* (tamaño 100 x 55 micras) encontrado en la disección de un zarigüeya (*Didelphis marsupialis*)



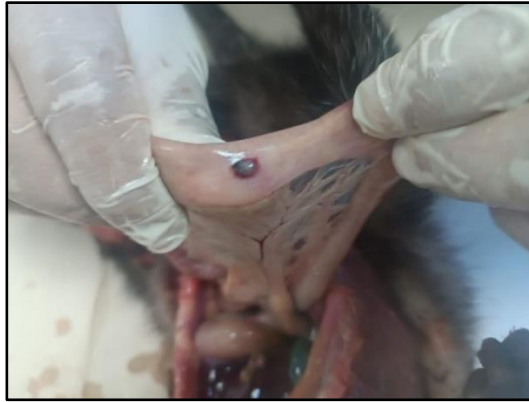**Ilustración 18.** Acanthocefalos dentro de intestino de zarigüeya (*Didelphis marsupialis*)



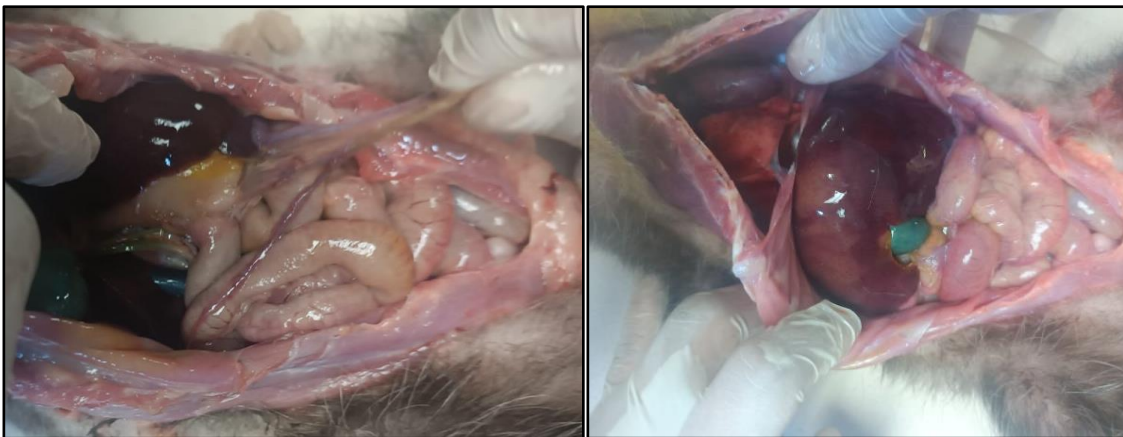**Ilustración 19.** Segmento de cestodo presuntamente *Hymenolepis sp* encontrado en la disección de un puercoespín (*Sphiggurus mexicanus*) visto en microscopio (40x)



**Ilustración 20.** A la izquierda presuntamente huevo de *Hymenolepis sp.*, a la derecha parasito adulto presuntamente *Hymenolepis sp.* encontrado en disección intestinal de puerco espín (*Sphiggurus mexicanus*)

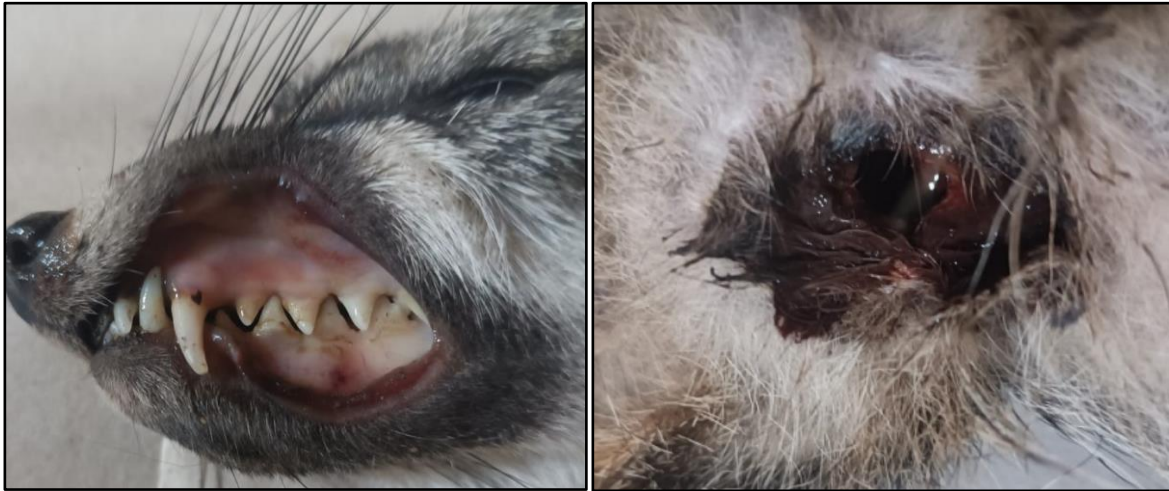

**Ilustración 21.** Daño en intestino de tacuazín (*Didelphis marsupialis*) a causa de migración larvaria

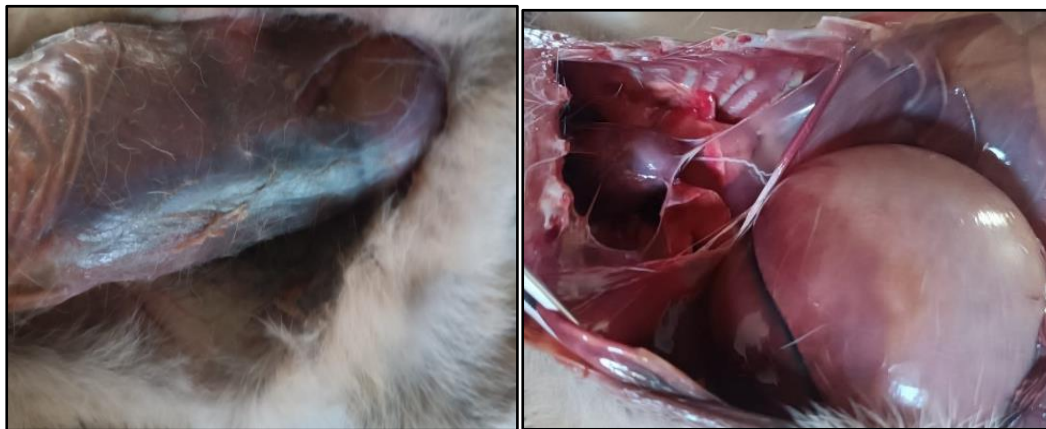

**Ilustración 22.** Daño hepático y biliar de tacuazín (*Didelphis marsupialis*) a causa de migración larvaria.

El siguiente caso muestra los hallazgos en una intoxicación con anticoagulantes en zorro (*Urocyon cinereoargenteus*) según la Dra. María (2019) las manifestaciones son sangrado subconjuntival, hematuria, equimosis, epistaxis, hematemesis, melena, sangrado intracraneal, entre otras. Describiendo que las más frecuentes corresponden en orden a: hematuria, gingivorragia, epistaxis y sangrado gastrointestinal. Dichas manifestaciones fueron encontradas en disección de un coyote durante la pasantía.

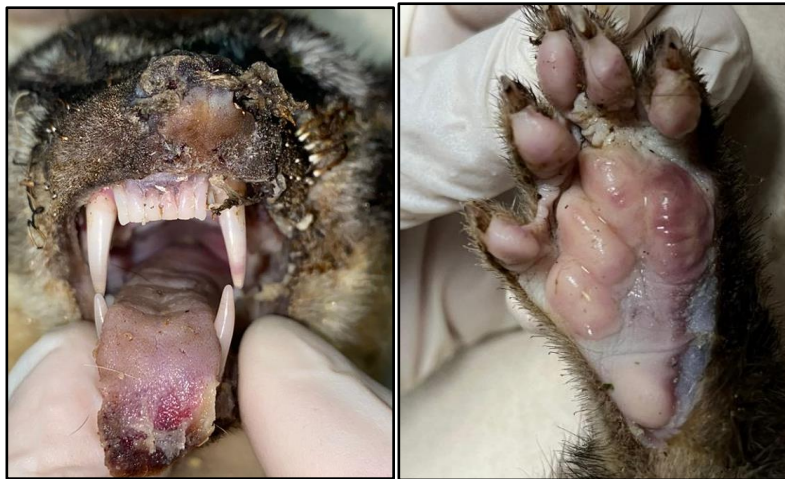

**Ilustración 23.** a la izquierda equimosis, gingivorragia en zorro (*Urocyon cinereoargenteus*) y a la derecha melena.

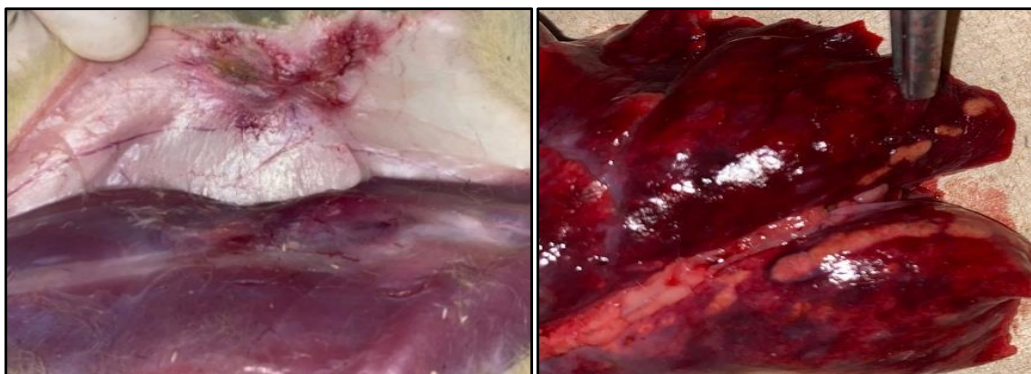


**Ilustración 24.** Sangrado gastrointestinal en zorro intoxicado con anticoagulantes. A la izquierda incisión primaria y a la derecha incisión secundaria

Otra causa de muerte frecuente en animales silvestres observadas durante la pasantía es la electrocución según Ana L. et al. (2021) las lesiones externas que incluyen: manto del pelaje quemado, sobre todo en la cola, patas, cara y vientre; miembros rígidos; úlceras en piel por quemaduras a nivel del corvejón en las patas traseras y vientre; laceraciones a lo largo de las patas traseras y espuma sanguinolenta emergiendo de las narinas. Mientras que internamente se observa: ruptura asas intestinales, congestión en hígado y los pulmones, órganos hemorrágicos; puede haber presencia de espuma sanguinolenta en tráquea; inflamación del corazón (pericarditis), y áreas hemorrágicas en hemisferios cerebrales estas lesiones son compatibles con los casos de electrocución. Manifestaciones que fueron encontradas durante la disección de cacomiztles (*Bassariscus astutus*)



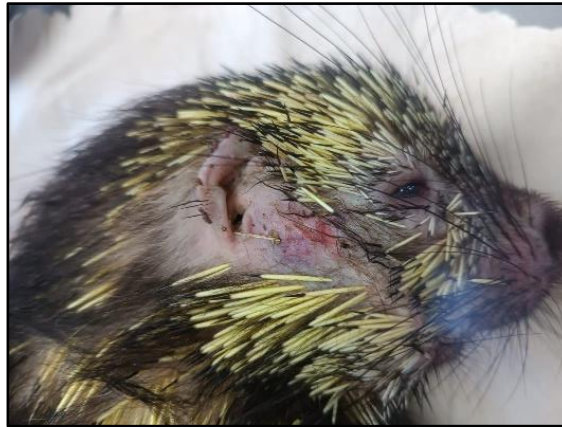**Ilustración 25.** Quemaduras por electrocución en dos cacomiztles (*Bassariscus astutus*). A la izquierda quemaduras en lengua, narinas y pelaje y a la derecha quemadura en miembro posterior derecho.



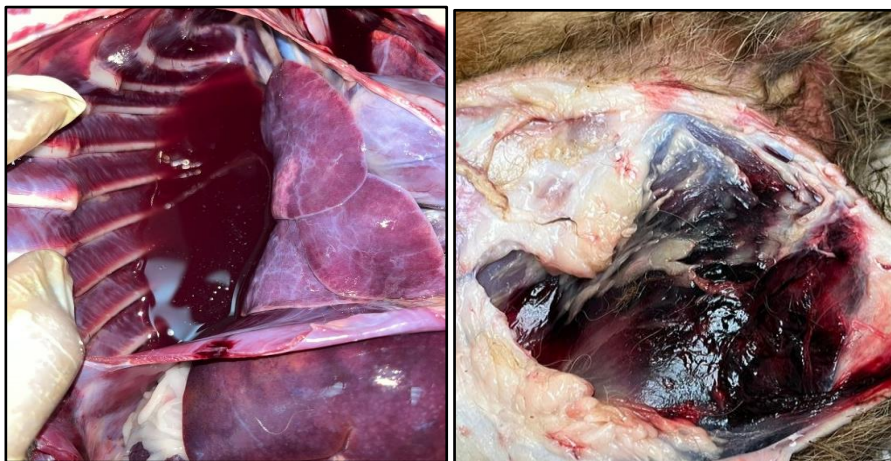**Ilustración 26.** Quemaduras por electrocución. a la izquierda quemadura en piel y a la derecha pulmones con marchas de quemaduras por electrocución en cacomiztle (*Bassariscus astutus*)

Los atropellamientos a mamíferos y reptiles forman parte de las causas de muerte en animales de vida silvestre que se identificaron durante el tiempo de pasantía. El puercoespín (*Coendou rufescens*) es un roedor y el Tacuazín (*Didelphis marsupialis*) es un marsupial ambos animales de hábitos arborícolas y locomoción trepadora que pueden desplazarse con facilidad en el suelo de manera ocasional, lo cual los hace vulnerables a las colisiones por atropellamiento en áreas naturales inmersas en zonas urbanas con alto flujo vehicular. Según Santiago D. et al. (2022). En traumatismos en especies silvestres se pueden encontrar hemorragia severa en la cavidad torácica, lesiones principalmente en el tren anterior, afectando el cráneo, tórax y extremidades anteriores con presencia de coágulos formados

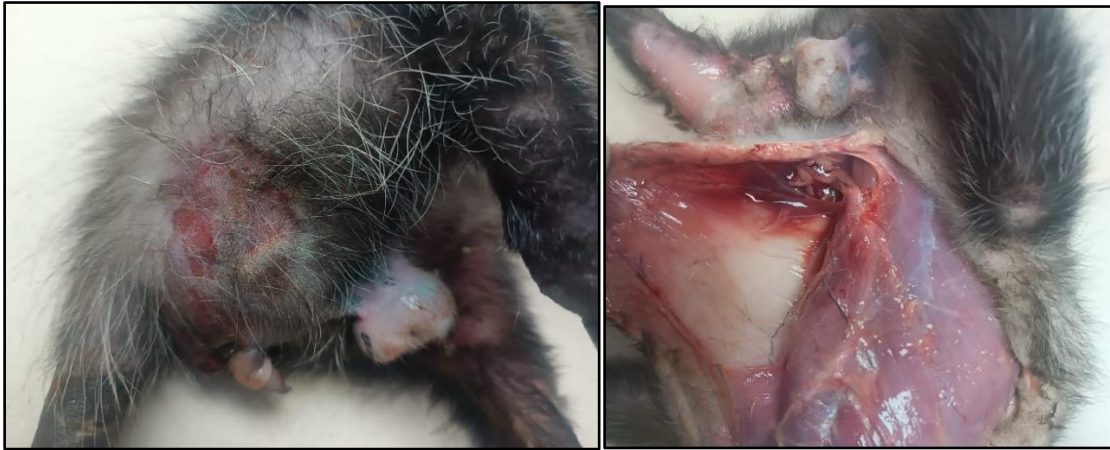Los siguientes casos son de animales que presentaron traumatismos cual presentaba fracturas y hemorragias en riñón derecho, lo cual contrasta con las descripciones de Santiago D. et al (2022)



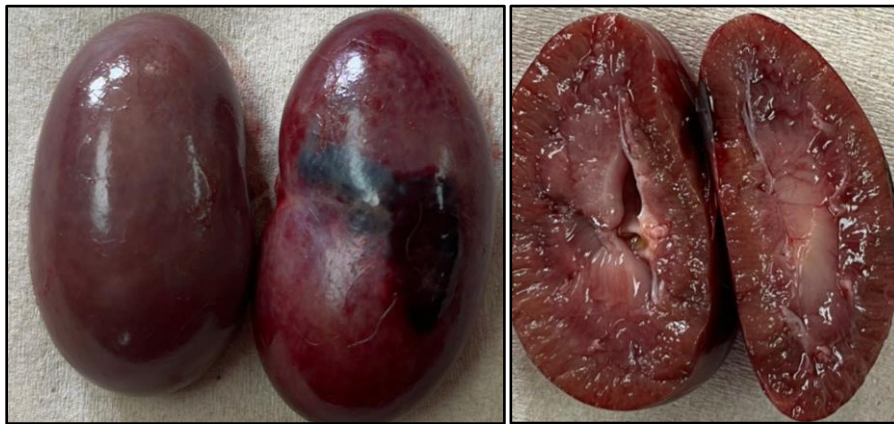**Ilustración 27.** Traumatismo en cráneo de puercoespín (*Sphiggurus mexicanus*)



**Ilustración 28.** Manifestaciones por traumatismo en disección de mapache (*Procyon lotor*). A la izquierda derrame pleural hemorrágico y a la derecha coágulos en miembro posterior debido a fractura de fémur.



**Ilustración 29.** Manifestaciones por traumatismo en disección de Tacuazín (*Didelphis marsupialis*). A la izquierda laceraciones en piel y a la derecha coágulos en tejido subcutáneo y musculo.

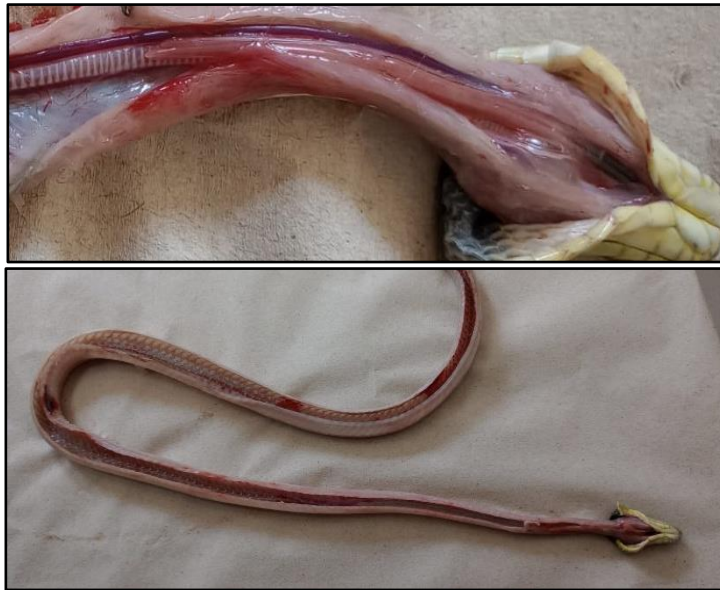

**Ilustración 30.** A la izquierda coagulo en corteza renal por traumatismo en disección de mapache (*Procyon lotor*). A la derecha corte longitudinal del riñón con daño en corteza renal.

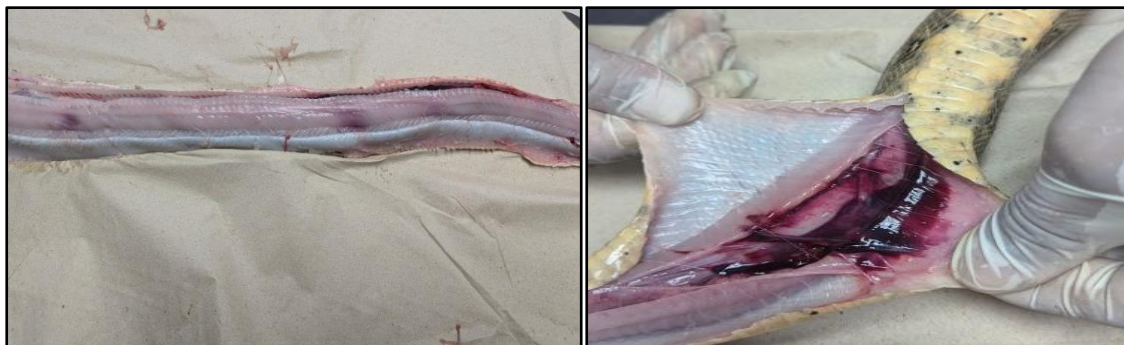#### 5.4 Hallazgos en reptiles

Autores como Rojano (2021) señalan las variables como el sexo, la edad, el tamaño o la época como causas que pueden hacer que las serpientes se vean especialmente atraídas a las vías e, incluso, la percepción de los conductores hacia estas especies podría influir en la frecuencia con que son atropellados estos reptiles es importante considerar que, en los reptiles diurnos, su periodo de actividad podría coincidir con los mayores flujos vehiculares, lo que los hace más vulnerables a ser atropellados Rojano (2021)

Las serpientes diseccionadas durante la pasantía presentaron hemorragias y hematomas.



**Ilustración 31.** Múltiples traumatismos en Serpiente zumbadora (*Drymarchon melanurus*). La imagen de arriba muestra un hematoma en cuello, la imagen de abajo es una vista completa en la que se observan hematomas en cuello, en tórax y en cola.



**Ilustración 32.** Politraumatismo en boa (*Boa constrictor*). A la izquierda se observan múltiples hematomas y a la derecha se observa hemorragia

## **6. Conclusiones**

La fauna silvestre puede presentar una gran diversidad de parásitos, algunos de ellos zoonóticos siendo esta una razón para realizar un manejo adecuado de los animales y del entorno en el que se encuentran.

Es necesario que los centros de rescate de vida silvestre cuenten con los insumos necesarios para poder actuar en la resolución de traumatismos, intoxicaciones y parasitosis en animales silvestres.

La pasantía profesional permitió poner en práctica las competencias en Medicina Veterinaria; así como también la adquisición de nuevos conocimientos en anatomía, patología y parasitología, además de adquirir destrezas en la toma de muestras y su manejo.

## **7. Recomendaciones**

Se recomienda aplicar el Manual de necropsias elaborado durante el proyecto de pasantía, donde se describen las metodologías y protocolos para la realización de necropsias por especie, con la finalidad de reducir los errores durante la disección de animales fallecidos en los centros de rescate de vida silvestres que tenga el ministerio y poder proporcionar un sistema eficiente para el registro de hallazgos de importancia veterinaria.

A las jefaturas, brindar el apoyo necesario para que la Clínica Veterinaria del MARN cuente con el personal e insumos necesarios para poder atender casos de traumatismos, intoxicaciones y parasitosis de esta manera estos pueden ser empleados para la resolución de los casos clínicos vistos en las especies silvestres

Se recomienda seguir con la recolección de datos sobre hallazgos de importancia veterinaria en especies silvestres teniendo en cuenta los cuidados requeridos para evitar zoonosis, brindando un conocimiento actualizado de la realidad de la fauna silvestre en el país.

## 8. Bibliografía

- Adnet, D. et al. (2009) Further description of *Cruzia tentaculata* (Nematoda: Cruzidae) by light and scanning electron microscopy. *Parasitological Research*, 104: 1207-1211
- Aluja, A. S. 2002. Técnicas de necropsia en animales domésticos. México, D.F., México, El Manual Moderno.
- AMIN A. et al. (2014) Tricomonas en aves: una revisión. *Parasitología*. 2014;141(6):733-747
- **Ana L. et al. (2021)** Ardillas sobre cableado eléctrico. INECOL, Red de Estudios Moleculares Avanzados, Red de Biología y Conservación de Vertebrados
- Archelli (2008). Toxocara y Toxocariosis. *Acta bioquímica clínica latinoamericana*, 42(3), 379-384.
- Briceño, A. M.; Molina, M.; Brito, Y.; Moreno, Y.; Briñez, O. M.; Duarte, M. Á.; ... & Acosta, M. M. 2018. Técnicas de necropsia y toma de muestras en animales de experimentación: Una revisión bibliográfica y actualización. *Revista del Instituto Nacional de Higiene "Rafael Rangel"* 49(2).
- Bustos, M. L. 2021. Técnica de necropsia en *Bothrops alternatus*.
- Carrera, V. M. 2010. Manual de prácticas de patología general de medicina veterinaria y zootecnia.
- Cazorla P, et al. (2013). Prevalencia de parásitos intestinales en gallos de pelea de la ciudad de Coro, estado Falcón, Venezuela. *Revista de Investigaciones Veterinarias del Perú*, 24(4), 489-502.
- Cruz, J. C. 2014. Necropsias en aves. Buenos Aires, Argentina, Sitio Argentino de Producción Animal.
- De Aluja, A. S. 2006. Técnicas de necropsia. Tesis doctoral. México, D.F., México, Universidad Nacional Autónoma de México.
- Del Carmen, G. C. A.; Valente, V. O.; & Luis, Z. E. J. 2019. Manual de prácticas patología por sistemas
- Ezquiaga et al. (2014). Evidencias de parásitos internos en animales vivos: una población de *Chaetophractus vellerosus* (Xenarthra: Dasypodidae) como modelo de estudio coproparasitológico. *Revista mexicana de biodiversidad*, 85(3), 845-853.
- Forrester D. et al. (2008). Trichomonosis, Enfermedades parasitarias de las aves silvestres. págs. 120-153.
- Guido, P. I. N.; Ramírez, N.; Barragán, J. A. H.; & Landero, M. Z. 2019. Manual de patología macroscópica diagnóstica de aves rapaces.
- María F (2019) Intoxicación con rodenticidas anticoagulantes de larga duración Poisoning with long-lasting anticoagulant rodenticides Universidad de Costa Rica
- OCW. 2018. Guía de necropsia en aves. Histología y Anatomía Patológica. Murcia, España, Facultad de Veterinaria de Murcia.
- Reyes (2017). Linfadenopatía cervical. *Acta Pediátrica De México*, 38(3), 208-214

- Rojano (2022). Mortalidad de vertebrados silvestres por atropellamiento en el departamento de Casanare, Colombia. *Revista de Medicina Veterinaria*, (42), 27-40.
- Rueda , R et al. (2014). Identificación de helmintos en zarigüeyas (*Didelphis Marsupialis*) en el suroccidente colombiano. *Revista Biosalud* 2014; 13 (1): 37-44.
- Santiago D et al. (2022). Descripción anatomopatológica de un caso de traumatología en puercoespín (*Coendou rufescens*) Pathological description of a case of traumatology in porcupine (*Coendou rufescens*). Facultad de Medicina Veterinaria, Corporación Universitaria Remington, Colombia
- Work, T. M. 2000. Manual de necropsia de tortugas marinas para biólogos en refugios o áreas remotas. Hawaii, EE.UU., Geological Survey National Wildlife Health Center Hawaii Field Station.
- ZAJAC, A et al. (2017). *Veterinary clinical parasitology* Hoboken: John Wiley & Sons

## 9. Anexos

### **Anexo 1. REPORTE DE NECROPSIA DE REPTILES (tortuga)**

MINISTERIO DE MEDIO AMBIENTE Y RECURSOS NATURALES  
Clínica Veterinaria Gerencia de Vida Silvestre

### **REPORTE DE NECROPSIA DE REPTILES (tortuga)**

Fecha y hora de la muerte: \_\_\_\_\_

Eutanasia: \_\_\_\_

Especie: \_\_\_\_\_ Sexo: \_\_\_\_\_

Identificación: \_\_\_\_\_

Anamnesis:

Diagnóstico presuntivo \_\_\_\_\_

<b>Examen externo</b>	
Plastrón	Ojos
Carapacho	Fosas Nasales
Piel	Cloaca
Aletas	Pico
Observaciones:	

<b>Observación de Órganos</b>	
Músculo	Hígado
Corazón	Pulmones
Tráquea	Bazo
Riñón	Gónadas
Tiroides	Esofago
Buche	Estómago
Vejiga urinaria	Riñones
Gónadas	Cerebro
Observaciones:	

Causa probable de muerte:

Exámenes complementarios:

Causa comprobada de muerte:

Nombre de quién realizó la necropsia:

**Anexo 2 REPORTE DE NECROPSIA DE REPTILES (Lagartos)**

MINISTERIO DE MEDIO AMBIENTE Y RECURSOS NATURALES

Clínica Veterinaria Gerencia de Vida Silvestre

**REPORTE DE NECROPSIA DE REPTILES (Lagartos)**

Fecha y hora de la muerte: \_\_\_\_\_

Eutanasia: \_\_\_\_

Especie: \_\_\_\_\_ Sexo: \_\_\_\_\_

Identificación: \_\_\_\_\_

Anamnesis:

Diagnóstico presuntivo \_\_\_\_\_

<b>Examen externo</b>	
Piel	Ojos
Cola	Fosas Nasales
Miembros Anteriores	Cloaca
Miembros Posteriores	Boca
Observaciones:	

<b>Observación de Órganos</b>	
Músculo	Hígado
Corazón	Pulmones
Tráquea	Bazo
Riñón	Gónadas
Estómago	Esofago
Vejiga urinaria	Riñones
Gónadas	Cerebro
Observaciones:	

Causa probable de muerte:

Exámenes complementarios:

Causa comprobada de muerte:

Nombre de quién realizó la necropsia:

**Anexo 3 REPORTE DE NECROPSIA DE REPTILES (serpiente)**

MINISTERIO DE MEDIO AMBIENTE Y RECURSOS NATURALES

Clínica Veterinaria Gerencia de Vida Silvestre

**REPORTE DE NECROPSIA DE REPTILES (serpiente)**

Fecha y hora de la muerte: \_\_\_\_\_

Eutanasia: \_\_\_\_

Especie: \_\_\_\_\_ Sexo: \_\_\_\_\_

Identificación: \_\_\_\_\_

Anamnesis:

Diagnóstico presuntivo \_\_\_\_\_

<b>Examen Externo</b>	
Piel	Tronco
Dentición	Ojos
Cola	Fosas Nasales
Órgano de pozo	Observaciones:

<b>Órganos Internos</b>	
Tejido subcutáneo	Nódulos linfáticos
Esofago	Tráquea
Pulmón derecho	Pulmón rudimentario
Hígado	Corazón
Estómago	Vesícula biliar
Bazo	Páncreas
Testículos	Intestino
Riñones	Observaciones:

Causa probable de muerte:

Exámenes complementarios:

Causa comprobada de muerte:

Nombre de quién realizó la necropsia:

#### **Anexo 4 REPORTE DE NECROPSIA DE MAMÍFERO RUMIANTE**

MINISTERIO DE MEDIO AMBIENTE Y RECURSOS NATURALES  
Clínica Veterinaria Gerencia de Vida Silvestre

#### **REPORTE DE NECROPSIA DE MAMÍFERO RUMIANTE**

Fecha y hora de la muerte: \_\_\_\_\_

Eutanasia: \_\_\_\_

Especie: \_\_\_\_\_ Sexo: \_\_\_\_\_

Identificación: \_\_\_\_\_

Anamnesis:

Diagnóstico presuntivo \_\_\_\_\_

<b>Examen Externo</b>	
Piel	Pelo
Mucosas	Ojos
Nariz	Hocico
Ano	Pene/vulva
Miembros anteriores	Miembros posteriores
Cola	Observaciones:

<b>Incisión primaria</b>	
Tejido subcutáneo	Nódulos linfáticos
Articulaciones	Observaciones:
<b>Incisión secundaria</b>	
Fascias	Exudados
Lesiones en pleura	Lesiones en peritoneo

Observaciones:

<b>Observación de órganos</b>	
Laringe	Faringe
Tráquea	Bronquios
Pulmones	Corazón
Dientes	Lengua
Esófago	Retículo
Rumen	Omaso
Abomaso	Hígado
Vesícula Biliar	Páncreas
Mesenterio	Intestino delgado
Intestino grueso	Recto
Glándulas suprarrenales	Riñones
Uretra	Vejiga
Prepucio	Ovarios o gónadas
Encéfalo	Médula espinal
Nervios	Músculos
Articulaciones	Bazo

Causa probable de muerte:

Exámenes complementarios:

Causa comprobada de muerte:

Nombre de quién realizó la necropsia:

**Anexo 5 REPORTE DE NECROPSIA DE MAMÍFERO NO RUMIANTE**

MINISTERIO DE MEDIO AMBIENTE Y RECURSOS NATURALES  
Clínica Veterinaria Gerencia de Vida Silvestre

**REPORTE DE NECROPSIA DE MAMÍFERO NO RUMIANTE**

Fecha y hora de la muerte: \_\_\_\_\_

Eutanasia: \_\_\_\_

Especie: \_\_\_\_\_ Sexo: \_\_\_\_\_

Identificación: \_\_\_\_\_

Anamnesis:

Diagnóstico presuntivo \_\_\_\_\_

<b>Examen Externo</b>	
Piel	Pelo
Mucosas	Ojos
Nariz	Hocico
Ano	Pene/vulva
Miembros anteriores	Miembros posteriores
Cola	Observaciones:

<b>Incisión primaria</b>	
Tejido subcutáneo	Nódulos linfáticos
Articulaciones	Observaciones:
<b>Incisión secundaria</b>	
Fascias	Lesiones en pleura
Exudados	Lesiones en peritoneo
Observaciones:	

<b>Observación de órganos</b>	
Laringe	Faringe
Tráquea	Bronquios
Pulmones	Corazón
Dientes	Lengua
Esófago	Estómago
Hígado	Vesícula Biliar
Páncreas	Mesenterio
Intestino delgado	Intestino grueso
Recto	Glándulas suprarrenales
Riñones	Uretra
Vejiga	Prepucio
Ovarios o gónadas	Encéfalo
Médula espinal	Nervios
Músculos	Articulaciones
Bazo	Timo

Causa probable de muerte:

Exámenes complementarios:

Causa comprobada de muerte:

Nombre de quién realizó la necropsia:

## **Anexo 6 REPORTE DE NECROPSIA EN AVE RAPAZ**

MINISTERIO DE MEDIO AMBIENTE Y RECURSOS NATURALES  
Clínica Veterinaria Gerencia de Vida Silvestre

### **REPORTE DE NECROPSIA EN AVE RAPAZ**

Fecha y hora de la muerte: \_\_\_\_\_

Eutanasia: \_\_\_\_

Especie: \_\_\_\_\_ Sexo: \_\_\_\_\_

Identificación: \_\_\_\_\_

Anamnesis:

Diagnóstico presuntivo \_\_\_\_\_

<b>Examen Externo</b>	
Piel	Plumas
Mucosas	Ojos
Narinas	Cloaca
Alas	Patas
Cola	Observaciones:

<b>Incisión primaria</b>	
Tejido subcutáneo	Nódulos linfáticos
Articulaciones	Observaciones:
<b>Incisión secundaria</b>	
Fascias	Exudados
Lesiones en pleura	Lesiones en peritoneo
Observaciones:	

<b>Observación de órganos</b>	
Laringe	Faringe
Tráquea	Bronquios
Pulmones	Sacos aéreos
Corazón	Lengua
Esófago	Estómago
Hígado	Vesícula Biliar
Páncreas	Mesenterio
Intestino delgado	Intestino grueso
Recto	Glándulas suprarrenales
Riñones	oviducto
Encéfalo	Médula espinal
Nervios	Músculos
Articulaciones	Bazo
Timo	Bolsa de Fabricio

Causa probable de muerte:

Exámenes complementarios:

Causa comprobada de muerte:

Nombre de quién realizó la necropsia:

## **Anexo 7 REPORTE DE NECROPSIA EN AVE NO RAPAZ**

MINISTERIO DE MEDIO AMBIENTE Y RECURSOS NATURALES  
Clínica Veterinaria Gerencia de Vida Silvestre

### **REPORTE DE NECROPSIA EN AVE NO RAPAZ**

Fecha y hora de la muerte: \_\_\_\_\_

Eutanasia: \_\_\_\_

Especie: \_\_\_\_\_ Sexo: \_\_\_\_\_

Identificación: \_\_\_\_\_

Anamnesis: \_\_\_\_\_

Diagnóstico presuntivo \_\_\_\_\_

<b>Examen Externo</b>	
Piel	Plumas
Mucosas	Ojos
Narinas	Cloaca
Alas	Patas
Cola	Observaciones:

<b>Incisión primaria</b>	
Tejido subcutáneo	Nódulos linfáticos
Articulaciones	Observaciones:
<b>Incisión secundaria</b>	
Fascias	Exudados
Lesiones en pleura	Lesiones en peritoneo
Observaciones:	

<b>Observación de órganos</b>	
Laringe	Faringe
Tráquea	Bronquios
Pulmones	Sacos aéreos
Corazón	Lengua
Esófago	Estómago
Hígado	Vesícula Biliar
Páncreas	Mesenterio
Intestino delgado	Intestino grueso
Recto	Glándulas suprarrenales
Riñones	Oviducto
Encéfalo	Médula espinal
Nervios	Músculos
Articulaciones	Bazo
Timo	Bolsa de Fabricio

Causa probable de muerte:

Exámenes complementarios:

Causa comprobada de muerte:

Nombre de quién realizó la necropsia: