

**UNIVERSIDAD DE EL SALVADOR
FACULTAD MULTIDISCIPLINARIA ORIENTAL
DEPARTAMENTO DE MEDICINA
CARRERA DE FISIOTERAPIA Y TERAPIA OCUPACIONAL.**



INFORME FINAL DEL CURSO DE ESPECIALIZACIÓN:

EN PRUEBAS FÍSICAS PARA DIAGNÓSTICO FISIOTERAPÉUTICO

TITULO DEL INFORME FINAL:

**COMO DIAGNOSTICAR LA PATOLOGÍA DEL TÚNEL CARPIANO A TRAVÉS
DE PRUEBAS DIAGNÓSTICAS**

PARA OPTAR POR EL GRADO ACADÉMICO DE:

LICENCIATURA EN FISIOTERAPIA Y TERAPIA OCUPACIONAL

PRESENTADO POR:

JOHANA PAOLA ASECIO MARTÍNEZ N° DE CARNET AM18072

LESLY MARISLEYSI AYALA CRUZ N° DE CARNET AC18050

DELIA PATRICIA MEJÍA DOMÍNGUEZ N° DE CARNET MD17016

DOCENTE ASESOR:

LICENCIADA DILSIA CAROLINA ORTIZ DE BENÍTEZ.

CIUDAD UNIVERSITARIA ORIENTAL, DICIEMBRE DEL 2024.

UNIVERSIDAD DE EL SALVADOR

AUTORIDADES



M. Sc. JUAN ROSA QUINTANILLA.

RECTOR

DRA. EVELYN BEATRIZ FARFAN MATA.

VICERRECTOR ACADÉMICO

N. Sc. ROGER ARMANDO ARIAS ALVARADO.

VICERRECTOR ADMINISTRATIVO

LIC. PEDRO ROSALIO ESCOBAR CASTANEDA.

SECRETARIO GENERAL

LICDA: ANA RUTH AVELAR VALLADARES.

DEFENSORA DE LOS DERECHOS UNIVERSITARIO

LIC. CARLOS AMÍLCAR SERRANO RIVERA.

FISCAL GENERAL

FACULTAD MULTIDISCIPLINARIA ORIENTAL AUTORIDADES



M.Sc. CARLOS IVÁN HERNÁNDEZ FRANCO

DECANO

DRA. NORMA AZUCENA FLORES RENTA

VICEDECANA

LIC. CARLOS DE JESÚS SÁNCHEZ

SECRETARIO

MTRO. EVER ANTONIO PADILLA LAZO

DIRECTOR GENERAL DE PROCESOS DE GRADO

DR. AMADEO ARTURO CABRERA GUILLEN

JEFE DE DEPARTAMENTO

M.Sc. XOCHILT PATRICIA HERRERA CRUZ.

COORDINADOR GENERAL DE PROCESO DE GRADO

Contenido

RESUMEN.....	V
INTRODUCCIÓN.	VII
ANATOMÍA DE MIEMBRO SUPERIOR.	1
Articulaciones.....	2
Ligamentos de la mano.....	5
Funciones de ligamento transverso del carpo.....	6
Inervación.....	7
Movimientos	9
Funcionalidad de la mano.	10
TÚNEL DEL CARPO.....	13
EPIDEMIOLOGIA	13
Fisiopatología.....	13
Biomecánica del túnel del carpo.....	14
Causas del síndrome del túnel carpiano.....	15
Grados del síndrome de túnel carpiano.....	18
Síntomas.	18
Factores de riesgo del síndrome de túnel carpiano.....	21
Prevención.	22
Pruebas complementarias:	23
Pruebas Diagnósticas.	23
Tratamientos en Fisioterapia.....	27
Tratamiento de Terapia Ocupacional.....	28
Bibliografía.....	36

RESUMEN.

El síndrome del túnel carpiano es conocido en inglés como carpal tunnel syndrome (o por las siglas STS) está localizado en la base de la palma de la mano y distalmente al pliegue de la muñeca. El túnel carpiano es un túnel estrecho en la muñeca formado por ligamentos y huesos. El nervio mediano, que lleva impulsos del cerebro a la mano, pasa por el túnel carpiano junto con los tendones que permiten cerrar la mano. Cuando se tensionan, los tendones se inflaman dentro del túnel y comprimen el nervio mediano. Además de los movimientos repetitivos, otras condiciones pueden llevar a la compresión del nervio mediano: artritis, diabetes, retención de líquido, fracturas mal alineadas, desbalances químicos, tensión emocional y a veces, cambios hormonales en las mujeres. Su estructura básicamente está constituida por los huesos del carpo, en el fondo y en los lados con sus ligamentos intrínsecos, y su techo lo forma el retículo flexor o ligamento trasverso del mismo. En esta estructura anatómica se localiza una patología derivada de múltiples factores, diagnosticada a través de técnicas manuales como: la prueba de phalen, durken, tinel, flick. El síndrome del túnel carpiano se define como una neuropatía por compresión sintomática del nervio mediano a nivel de la muñeca. La tensión del ligamento anular anterior del carpo, junto con los ligamentos interóseos anteriores, mantiene la concavidad del túnel carpiano. En su interior existen nueve tendones y el nervio mediano en este túnel no está incluida la rama sensitiva palmar superficial del nervio mediano, que se independiza en una zona más próxima a esta estructura. El síndrome del túnel carpiano es una patología de alta frecuencia y la más común de las neuropatías por compresión nerviosa de los miembros superiores. Representa aproximadamente el 90% de todas las neuropatías por atrapamiento. Se trata de un estado patológico que afecta a individuos de mediana edad, con una mayor incidencia entre los 55 y 60 años que afecta con más frecuencia a las mujeres que a los hombres, con una tasa de prevalencia de hasta el 9,2% en las mujeres y el 6% en los hombres.

Palabras claves: Túnel del carpo, Pruebas diagnósticas.

SUMMARY

Carpal tunnel syndrome, known in English as "Carpal Tunnel Syndrome" (or CTS), is located at the base of the palm and distally to the wrist crease. The carpal tunnel is a narrow passage in the wrist formed by ligaments and bones. The median nerve, which transmits impulses from the brain to the hand, passes through the carpal tunnel along with the tendons that allow the hand to close. When these tendons are strained, they become inflamed within the tunnel, compressing the median nerve. In addition to repetitive movements, other conditions can lead to median nerve compression: arthritis, diabetes, fluid retention, misaligned fractures, chemical imbalances, emotional stress, and sometimes, hormonal changes in women. Its structure is primarily made up of the carpal bones at the base and sides, with intrinsic ligaments, and its roof is formed by the flexor retinaculum or transverse ligament. Within this anatomical structure, a pathology derived from multiple factors is located, diagnosed through manual techniques such as the Phalen, Durken, Tinel, and Flick tests. Carpal tunnel syndrome is defined as a symptomatic neuropathy due to compression of the median nerve at the wrist level. The tension of the anterior annular ligament of the carpal bones, along with the anterior interosseous ligaments, maintains the concavity of the carpal tunnel. Inside the tunnel are nine tendons and the median nerve; the superficial palmar sensory branch of the median nerve is not included in this tunnel, as it branches out in a region closer to this structure. Carpal tunnel syndrome is a highly prevalent pathology and the most common of the upper extremity nerve compression neuropathies. It accounts for approximately 90% of all entrapment neuropathies. It is a pathological condition that affects middle-aged individuals, with a higher incidence between the ages of 55 and 60, and more frequently affects women than men, with a prevalence rate of up to 9.2% in women and 6% in men.

Keywords: Carpal tunnel, Diagnostic tests.

INTRODUCCIÓN.

El túnel carpiano es un conducto anatómico situado en la muñeca, por donde pasa el nervio mediano responsable de la sensibilidad y el movimiento de los dedos, excepto el meñique. Este nervio cumple una función crucial al proporcionar sensibilidad a la palma del pulgar y controlar los músculos en la base de este. Sin embargo la compresión del nervio mediano en esta zona puede desencadenar una afección conocida como síndrome del túnel carpiano.

Está en neuropatía compresiva suele originarse por factores como la posición inadecuada de la muñeca y la mano, presión localizada en la cara anterior de la mano o movimiento repetitivos y forzados. Es una patología más común en mujeres alrededor de los 45 años, predominancia en la mano dominante y caracterizada por síntomas como parestesia y dolor nocturno, que pueden afectar una o ambas manos. El presente ensayo tiene como objetivo describir técnicas manuales de fisioterapia para diagnosticar y abordar esta afección, contribuyendo a mejorar la calidad de vida de los pacientes afectados por el síndrome del túnel Carpiano.

Conocer y describir más acerca de su anatomía, biomecánica, funciones, signos, síntomas, causas de esta afección que afecta a la población que está expuesta a diversas lesiones del túnel del carpo especialmente en el ámbito laboral que pone en riesgo su movilidad y su función.

Con una evaluación correcta de la lesión es crucial para garantizar un excelente y asertivo tratamiento fisioterapéutico y garantizar una recuperación satisfactoria para la población que la padece y minimizar el riesgo de complicaciones a largo plazo. Los diversos síntomas que lo afecta directamente a la función de las manos ya sea de manera reversible o irreversible, con el pasar de los tiempos y en ambiente laboral se ha demostrado un aumento en la tasa de incidencia del síndrome del túnel del carpo, actualmente esta enfermedad está produciendo discapacidad funcional lo que a su vez repercute en el área laboral dentro de su población.

El diagnóstico del síndrome del túnel del carpo se realiza mediante una exploración física y estudios complementarios, actualmente la ayuda diagnóstica para esta patología. Además existen técnicas específicas que se utilizan frecuentemente en el diagnóstico. Esenciales en una evaluación clínica estas pruebas incluyen. La prueba de Tinel, la prueba de Phalen, la prueba de Durkan. Según las tres técnicas antes mencionadas, el tratamiento conservador más recomendados en el caso de síndrome del túnel del carpo leve y moderado es el uso de ortesis, tratamientos manuales neurodinámicos y de movilizaciones de tejido blandos y la educación de los pacientes.

Estas técnicas manuales han ganado reconocimientos como una herramienta valiosa, complementarias, permitiendo al profesional de salud detectar signos y daños y así comprobar el diagnóstico. El síndrome del túnel del carpo se denomina como la compresión del nervio mediano durante su recorrido a través del canal del carpo. A pesar de que en los últimos años se han publicado numerosos trabajos sobre este síndrome, su existencia es poco conocida por la mayor parte de los médicos, lo que da lugar a que establezcan diagnósticos erróneos, impidiéndose de esta manera el tratamiento adecuado. Un diagnóstico correcto en las fases iniciales de la patología es de importancia primordial.

La primera descripción de este síndrome fue hecha por Putman en el año 1880 Hunt (1909) considero que la atrofia aislada de la eminencia tenar, sin trastorno sensitivo, pertenece a un grupo de parálisis. Brouwer también señalo la aparición preferente de este cuadro en personas que ejercen oficios caracterizados por el uso intensivo del pulgar. Dorndort atribuyo las alteraciones motoras a una lesión de las neuronas del asta anterior. Wotmann fue el primero que comprobó la presencia de alteraciones sensitivas en los casos de atrofia de la musculatura tenar.

DESARROLLO.

ANATOMÍA DE MIEMBRO SUPERIOR.

El síndrome del túnel carpiano es un pasaje estrecho rodeado de huesos y ligamentos ubicado en la palma de la mano, la afección se presenta cuando uno de los nervios principales de esta, el nervio mediano se pinza o comprime cuando pasa por el túnel carpiano esta patología afecta sobre todo a la muñeca por las estructuras anatómicas que tiene, de esta manera, se presenta de forma resumida la anatomía del miembro superior.

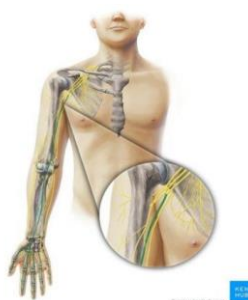

Imagen 1: anatomía de miembro superior

El nervio mediano emerge en la región axilar y está formado por la unión de los fascículos medial y lateral del plexo braquial. Contiene fibras de las raíces de los nervios espinales C6-T1, pero en algunos individuos también puede presentar fibras de C5. Después de su formación a partir del plexo braquial, el nervio mediano desciende por el centro del brazo en un recorrido superficial. (1)

Inmediatamente después de entrar en el antebrazo, el nervio mediano pasa entre los tendones de los músculos braquial y bíceps braquial. En este punto se vuelve nuevamente lateral a la arteria braquial. A continuación, para acceder al antebrazo, pasa entre las cabezas profunda y superficial del músculo pronador redondo. Después de este punto, toma un trayecto más profundo pasando entre los músculos flexores profundo de los dedos y el flexor superficial de los dedos. (1)

El nervio mediano luego pasa a través del túnel carpiano debajo del retináculo de los músculos flexores y termina dividiéndose en dos ramos terminales, los nervios

digitales palmares comunes. El cual emite numerosos ramos en regiones del antebrazo y de las manos. (1)

El nervio mediano proporciona la inervación motora de los músculos flexores en el antebrazo, excepto el flexor ulnar del carpo y la cabeza ulnar del flexor profundo de los dedos (que es inervado por el nervio ulnar). También inerva los músculos tenares así como los dos primeros lumbricales. (1)

ANATOMÍA DE LA MANO.

Articulaciones.

Articulaciones de la muñeca La articulación de la muñeca es una articulación que se encuentran entre el extremo distal del radio y la superficie articular del cúbito, huesos escafoides, semilunar y piramidal. La superficie articular de los huesos del carpo tienen forma convexa el mismo que se articula con la superficie cóncava del radio. La articulación de la muñeca permite que la mano pueda realizar abducción aducción flexión y extensión de la articulación. (2)

Sistema osteoarticular.

La mano es la región de la extremidad superior distal de la articulación de la muñeca, está formada por 27 huesos, 35 músculos, 48 nervios, 123 ligamentos. Así como también por su sistema vascular bastante completo la mano está dividida en 3 partes: (2)

Huesos carpianos.

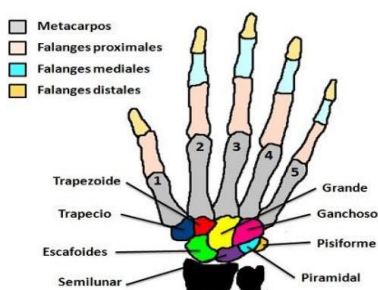


Imagen 2: huesos carpianos

Los huesos del carpo son ocho, se dividen funcionalmente en dos filas, una fila proximal constituida por huesos escafoides, semilunar y piramidal, una fila distal formada por los huesos trapecio, trapezoide, grande y ganchoso. (2)

Los huesos del carpo poseen carillas articulares que los une entre sí. Es así que las superficies articulares del escafoide y semilunar se articulan con el radio formando la articulación de la muñeca, los huesos del carpo se encuentran situados a manera de arco con la base en sentido anterior. El retináculo flexor se extiende desde el lado medial al lateral del arco antes mencionado para formar el techo del túnel carpiano. (2)

Metacarpianos.

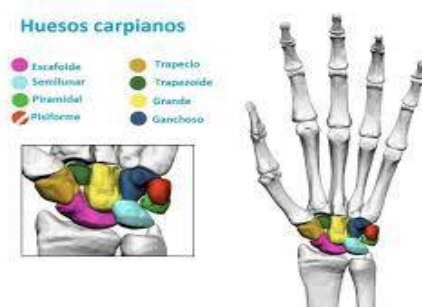

Imagen 3: huesos metacarpianos

Cada metacarpiano se relaciona con un dedo específico, está constituido por 5 huesos. Están formados por una base, un cuerpo y una cabeza. El primer metacarpiano se continúa con el pulgar, los metacarpianos segundo, tercero, cuarto y quinto se relaciona con los dedos índice, medio y anular y el meñique respectivamente. La base de todos los metacarpianos se articulan con los huesos del carpo antes mencionado y a su vez las cabezas de los huesos metacarpianos se articulan con las falanges proximales de los dedos, están formado por una falange proximal (FP), una falange media (FM), y una falange distan (FD), cada una con una base, un cuerpo y una cabeza. El pulgar, sin embargo, solo tiene dos falanges que además son más cortas y más anchas. La cabeza de las falanges distal no se articulan y se aplanan formando una media luna que se ubica bajo la almohadilla palmar del extremo del dedo. (2)

Articulaciones carpometacarpianas.

Está constituida por 5 articulaciones que se encuentran entre los huesos de la fila distal del carpo y los huesos metacarpianos; A diferencia de la articulación Carpometacarpianas del pulgar que puede realizar los movimientos de flexión, extensión, abducción, aducción, rotación y circunducción, las articulaciones que se establecen entre el segundo y quinto metacarpiano con los huesos del carpo son poco móviles. (2)

Articulaciones metacarpofalángicas.

Se encuentran entre las cabezas distales de los metacarpianos y las falanges proximales de los dedos pueden realizar movimientos de rotación, flexión extensión, abducción, aducción y circunducción. (2)

Músculos de la mano.

Los músculos de las manos se pueden agrupar en extrínsecos e intrínsecos, dependiendo de su origen e inserción. (2)

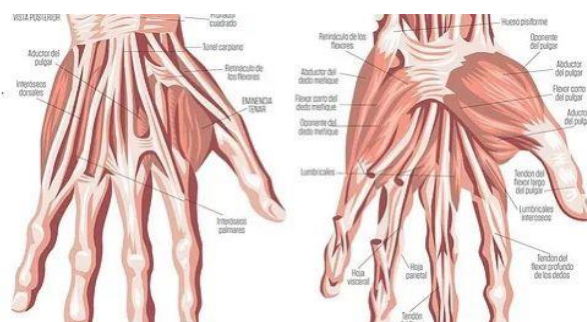


Imagen 4: músculos de la mano

Músculos Extrínsecos De Las Manos.

Los músculos extrínsecos se encuentran situado en la región dorsal y son: supinador largo, abductor largo del pulgar, extensor corto del pulgar, primer radial externo, segundo radial externo, extensor largo del pulgar, extensor común de los dedos, extensor propio del índice, extensor propio del meñique y cubital posterior. (2)

Músculos Intrínsecos De Las Manos.

Los músculos intrínsecos se encuentran por completo en la mano y se encargan de realizar movimientos de precisión entre dedos y pulgar, todos están inervados por la rama profunda del nervio cubital, excepto los músculos de la eminencia tenar y 2 lumbricales laterales que están inervados por el nervio mediano. Se clasifican en músculos interóseos dorsales, palmares, lumbricales, eminencia tenar y eminencia hipoténar. (2)

Interóseos Dorsales.

Son cuatro y se van a insertar en la base de la falange proximal y en el capuchón extensor del dedo correspondiente, su acción es de abducción y su movimiento es del segundo metacarpiano hacia el radio, el cuarto metacarpiano hacia el cubito y el tercer metacarpiano hacia el radio, y hacia el cubito, se encuentran en la cara dorsal de los ligamentos metacarpianos transversos profundos. (2)

Interóseos Palmares.

Son tres y se originan del segundo, cuarto y quinto metacarpiano, insertándose en la corredera lateral de los diferentes mecanismos extensores. Su acción es la de producir aducción y se encuentra también en la cara dorsal del ligamento transversos del metacarpo. (2)

Ligamentos de la mano.

Los elementos del sostén que se encuentran en la articulación interfalángicas tienen una forma geométrica, se asemejan a una caja, podría decirse que las paredes posteriores y la frontal son las superficies articulares, el piso lo formara un cartílago glenoideo y los ligamentos colaterales. Los ligamentos colaterales son fibras gruesas, que se originan en la cabeza del cóndilo y se insertaran en la base de la falange articulante. En la articulación interfalángicas los ligamentos colaterales son la única estabilidad lateral y se deben lesionar dos elementos para perder dicha estabilidad. En la articulación metacarpofalángica los ligamentos transversos del metacarpo fusionan

las placas palmares y las vainas flexoras. Si los ligamentos se lesionan pueden mantener la estabilidad lateral. Porque están los músculos interóseos. (2)

Funciones de ligamento transverso del carpo.

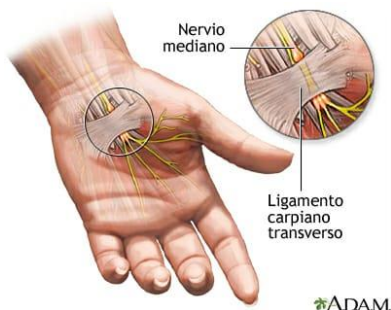


Imagen 5: ligamento trasverso del carpo

La biomecánica de la mano es mejorada notoriamente por la presencia del ligamento transverso del carpo. Este ligamento actúa como "polea" para la mayoría de los movimientos de flexión manteniendo los tendones flexores de los dedos dentro de su eje durante los movimientos de la muñeca, mano y dedos, además de disminuir la fuerza necesaria para lograr los diferentes movimientos.

Adicionalmente, el ligamento transverso del carpo en su porción superficial actúa como sitio de inserción proxi-mal, o distal, de músculos tales como el palmar menor, el cubital anterior y de algunos músculos intrínsecos de las eminencias tenar a hipotenar.

La configuración complicada de la muñeca permite que la mano tenga un conjunto único de movimientos que no se encuentran en ninguna otra área del cuerpo. Sin embargo, dado que el área de la muñeca y la mano carece de la masa muscular protectora que se encuentra en la mayoría de los otros lugares del cuerpo, puede sufrir fácilmente una lesión. El ligamento transverso del carpo, también conocido como «retináculo flexor» o «ligamento anular anterior», por ejemplo, es una estructura superficial, lo que significa que se encuentra cerca de la superficie. Esto significa que demasiada presión en esta área o acciones repetitivas pueden irritar o dañar este ligamento.

La irritación del ligamento transversal del carpo puede desencadenar inflamación en forma de hinchazón y sensibilidad o dolor para proteger el área e iniciar el proceso de curación. Comúnmente, cuando el ligamento transversal del carpo se hincha, empuja hacia abajo el compartimento del túnel carpiano, que a su vez puede apretar los tendones flexores y el nervio mediano. Esta condición se conoce como síndrome del túnel carpiano. Además de causar dolor, la presión también puede inhibir la función de la muñeca y la mano.

Inervación.

La mano tiene tres funciones, estas son la flexión de los dedos, la extensión de los dedos, y la oposición del pulgar, el motor neurológico que le provea movilidad y sensibilidad adecuada, es dado por la acción de los nervios radial, mediano y cubital.(2)

El nervio radial se origina en el cordón posterior del plexo braquial, va descendiendo posteriormente hacia el humero, colocándose por debajo del músculo supinador largo. A nivel del codo da dos ramas: una rama superficial radial, y una rama llamada interóseo posterior, que da una rama al músculo supinador corto. La rama superficial radial, inervará el primero y el segundo radial, continuará a lo largo de la cara externa de la muñeca, inervando el dorso de la mano. El nervio interóseo posterior inervará el abductor largo del pulgar, extensor corto del pulgar, extensor largo del pulgar, extensor común de los dedos, extensor propio del índice, extensor propio del meñique, y cubital y posterior. (2)

Nervio mediano se va originar de los tendones laterales y mediales del plexo braquial, desciende junto a la arteria humeral y da dos ramas cerca del músculo pronador redondo, el nervio interóseo anterior, que inervará al flexor largo del pulgar, al flexor profundo del dedo índice y dedo medio y al músculo pronador cuadrado. La rama principal del nervio mediano, que desciende por la parte dorsal del flexor superficial de los dedos, se coloca por debajo del retináculo flexor (ligamento palmar de la muñeca) al pasar por el túnel del carpo da 5 ramas: una rama motora y 4 ramas digitales. La rama externa (rama tenar), se dirigirá a la rama de la eminencia tenar e inervará al oponente del pulgar, abductor del pulgar, y flexor corto del pulgar. La rama interna dará cuatro colaterales a los dedos dando sensibilidad. (2)

El nervio cubital se origina en el plexo braquial, a nivel de los cordones laterales y medio, desciende por la cara interna del brazo y al llegar al codo desciende entre el flexor superficial de los dedos y el músculo cubital anterior, dando una rama al mismo (cubital anterior) y al flexor profundo del dedo anular y meñique, al llegar a la muñeca se coloca delante del retináculo flexor cubierto por la aponeurosis superficial y por detrás de la arteria cubital, pasando por la cara externa del pisiforme (canal del Guyon), dividiéndose en dos ramas, una superficial y otra profunda. La rama superficial, da pequeñas ramificaciones destinadas al meñique y la mitad cubital anular. La rama profunda acompaña en su trayecto a la arteria cubito palmar, inervando al flexor propio del meñique, aductor del meñique, y al oponente del meñique, inerva al tercer y cuarto lumbrical, y los fascículos del aductor del pulgar y a los interóseos. (2)

La inervación sensitiva del nervio mediano incluye:

La piel de las caras palmares y dorsales distales de los tres dedos y medio laterales y la palma adyacente.

La piel de la cara palmar y dorsal distal del pulgar y la mitad radial del segundo dedo.

La piel de las caras palmar y dorsal distal de los lados adyacentes del 2do al 4to dedo.

La piel de la porción central de la palma.

El canal del carpo está constituido en su parte interna por el pisiforme y la apófisis uniforme del hueso gancho. Los huesos de la primera fila del carpo, unidos íntimamente entre sí, forman el suelo del canal. El tubérculo del escafoides y el trapecio originan la pared externa del conducto sobre este desfiladero se extiende a manera de puente, el ligamento tras verdal del carpo, o retinaculo flexor como se denomina últimamente. Esta cinta fibrosa con una anchura de dos centímetros se inserta en las paredes del canal las cuales se aproximan entre sí durante la flexión ventral de la muñeca, al mismo tiempo que el tubérculo del escafoides sobresale dentro del suelo. El diámetro del canal disminuye en dirección caudal. (2)

Los tendones se encuentran envueltos en vainas sinoviales que hace posible el movimiento libre en un mínimo de fricción entre ellos los ocho tendones del flexor profundo y superficial de los dedos están envueltos en una vaina sinovial común, mientras que el tendón del flexor largo del pulgar se encuentra rodeado por su propia vaina. El Retinaculo flexor que completa el túnel carpiano permite mantener todos los tendones en su sitio. (2)

El tendón del músculo flexor radial del carpo no pasa a través del túnel carpiano, está envuelto en una vaina sinovial individual y pasa a través de su propio compartimentó lobural ubicado dentro del aspecto lateral del retinaculo flexor.

La arteria ulnar, el nervio ulnar y el tendón del músculo palmar largo son superficiales al retinaculo flexor y por ende no pasan del túnel carpiano. Los vasos ulnares se encuentran dentro del denominado canal ulnar o canal del Guyon, ubicado entre el retinaculo flexor (profundo) y el ligamento carpiano palmar (superficial). Una porción engrosada de la fascia del antebrazo ubicado en la cara anterior de la muñeca, Este paso natural hacia la mano es utilizada por los tendones flexores comunes, por el Flexor largo pulgar y por el nervio mediano. (2)

Este último, aplanado en sentido dorsoventral. Está en contacto directo con el flexor superficial del índice, El síndrome de compresión debido a las alteraciones en las paredes o suelo del canal se observa exclusivamente a causa de traumatismos de muñeca. (2)

Movimientos

Flexión de la muñeca. Hace posible mover la articulación de la muñeca entre 80° y 90°, a partir de la posición recta o neutra. Intervienen los músculos palmar mayor y cubital posterior. (3)

Extensión de la muñeca. La extensión es el movimiento que permite dibujar un arco con la mano extendida. Tal extensión debe ser de, aproximadamente, 70°. Cuenta con la participación de dos músculos: primer radial externo y cubital posterior. (3)

Inclinación cubital o aducción. Es el movimiento de la mano que se hace hacia fuera, tomando como punto de referencia al cúbito. Lo normal es que la inclinación sea de unos 40°. Los músculos que intervienen son el cubital anterior y el cubital posterior. (3)

Inclinación radial o abducción. Es un movimiento hacia adentro, tomando como punto de referencia al radio. La inclinación normal es de 30°. Involucra a los músculos palmar mayor y supinador largo. (3)

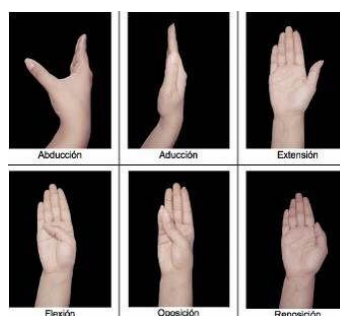


Imagen 6: movimientos de la mano

Funcionalidad de la mano.

Definición.

La funcionalidad se conceptualiza como la interacción del conjunto de funciones corporales, las estructuras del cuerpo, las actividades y la participación del individuo en un contexto determinado. La funcionalidad se relaciona directamente con las capacidades de la persona para realizar una tarea o una acción. Esta capacidad indica el máximo nivel de funcionalidad a la hora de desempeñar un comportamiento determinado de manera satisfactoria. Las alteraciones en la funcionalidad de la mano se han relacionado con aspectos como una reducción del rango de movimiento articular, una disminución de la fuerza de prensión, dolor ante movimientos resistidos y otros factores relacionados con la participación significativa en las actividades de la vida diaria. La valoración de la funcionalidad de la mano se puede realizar desde diferentes perspectivas. (4)

Desde un marco funcional y ocupacional, se debe atender a la calidad de la ejecución en las áreas de ocupación y en las actividades de la vida diaria, tanto básicas, instrumentales, como avanzadas. (4)

Respecto a los aspectos musculoesqueléticos de la mano, se deben analizar las diferentes funciones que contribuyen al mantenimiento de una adecuada independencia y autonomía del paciente: (4)

- * La fuerza muscular de la mano y las pinzas. (4)
- * El rango de movimiento de las articulaciones de la mano con mayor implicación en la realización de actividades de la vida diaria. (4)
- * La destreza o coordinación de los movimientos de los dedos. (4)
- * El grado de dolor y otros aspectos sensoriales. (4)

La funcionalidad de la mano se define como la capacidad que tiene la mano para responder frente a estímulos sensitivos y motores con una respuesta acorde al estímulo y tiempo esperado. Para que sea considerado funcional el desarrollo de cualquier actividad debe ser realizada en ausencia de dolor, hiperalgesia, alodinia o cualquier alteración que pueda afectar sus AVD y participación en la sociedad. (4)

Valoración funcional de la mano.

Desde el punto de vista del deterioro funcional, la pérdida funcional de los dedos afecta de forma diferente al resto de la mano: (4)

- * Pérdida de la función del pulgar: afecta del 40 a 50 %
- * Pérdida del dedo índice: 20 %
- * Pérdida del dedo medio: 20 %
- * Pérdida del dedo anular: 10 %
- * Pérdida del dedo meñique: 5 % (4)

Túneles:

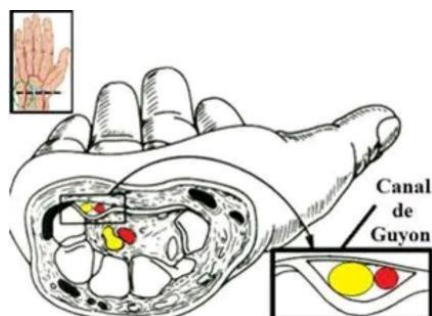


Imagen 7: túnel del carpo

La vaina de los flexores discurre desde la cabeza de los metacarpianos hasta su inserción distal. Este es un canal fibroso tipo túnel que presenta una serie de estructuras engrosadas llamadas poleas sin embargo las subdividiremos en dos tipos: las circulares y las cruciformes, siendo las más importante, desde el punto de vista funcional, las poleas A2-A4 llamadas también poleas de reflexión que se encuentran a nivel de la falange proximal y media de los dedos respectivamente, las cuales deben preservarse y reconstruirse, en caso de lesionarse. El ligamento transversal del carpo, es otra estructura osteofibrosa que cubre la cara volar del segmento proximal de la cara palmar de la mano, en el segmento proximal va a formar el techo del túnel carpiano, esta estructura se extiende desde el tubérculo escafoideo y la cresta del trapecio (lado radial), hasta el pisiforme y piramidal (lado cubital). (4)

Articulaciones del Carpo Las articulaciones que se encuentran entre los huesos del carpo comparten una cavidad articular común. En la primera fila del carpo se observan las articulaciones del escafoides con el semilunar y de éste con el piramidal y este con el pisiforme, en la segunda fila tenemos el trapecio que se articula con 1 trapecoide éste con el grande y este a su vez con el Ganchozo, todos formando articulaciones planas. (4)

TÚNEL DEL CARPO

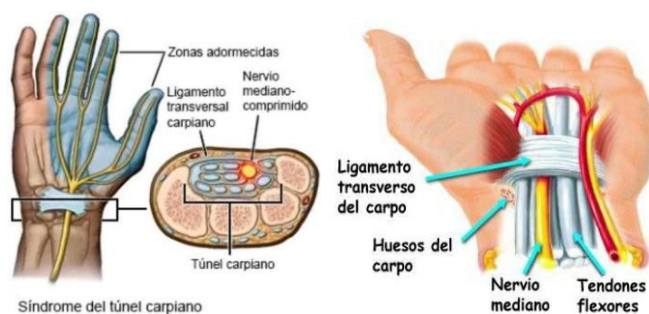


Imagen 8: túnel del carpo, ligamentos, nervio y tendones

Está limitado por el ligamento transversal del carpo, el cual cruza desde el hueso ganchoso y el piramidal en el lado cubital hacia el lado escafoide, trapecio en el lado radial. Contiene elementos anatómicos: el nervio mediano y los tendones del flexor largo del pulgar cuatro flexores superficiales y 4 flexores profundos. El punto más estrecho del diámetro del túnel del carpo está a 2 cm de su límite proximal. (4)

EPIDEMIOLOGIA

El desarrollo del síndrome del túnel del carpo se ha relacionado con fracturas epidemiológicas como: factores genéticos, médicos y demográficos, sin embargo, la causa más común es el estrés repetitivo produciendo lesión crónica sobre el canal del carpo que genera un daño importante por estímulos permanentes a repeticiones. (2)

El síndrome del túnel del carpo aumenta por la edad tanto para el hombre como para las mujeres, edades comprendidas entre 45 y 54 años de edad. La prevalencia en la vejez es 4 veces más en mujeres. (2)

Fisiopatología

El síndrome del túnel del carpiano es causado por la presión elevada dentro del túnel, el aumento de la presión produce isquemia del nervio mediano, lo que lleva a la alteración de la conducción nerviosa y a la parestesia más dolor. En etapas tempranas no se observan cambios morfológicos en el nervio mediano. En los episodios prolongados o frecuentes de presión elevada en el túnel carpiano pueden dar como resultado desmielización segmentada por lo consiguiente síntomas severos, y cuando la isquemia es prolongada se produce una lesión axonal y la disfunción del nervio

puede ser irreversible. La presión tisular dentro de un miembro es de 7-8 mm Hg, en el síndrome túnel carpiano la presión es de 30 mm Hg y con la constante flexión o extensión de la muñeca las presiones se pueden incrementar hasta 90 mm Hg o más, lo cual puede provocar isquemia intermitente que ocurren en la noche o con la flexión de la muñeca. (2)

Fisiopatología nerviosa.

Los nervios cuando están cerca de una articulación o cuando pasan trayectos sobre sitios de alta fricción aumenta el contenido de tejido fibroso presente en el perineurio como un mecanismo de protección, con esto se optimiza la distribución de cargas y se disminuye la presión intrafascicular del nervio, pero se pierde parte de su de su distensibilidad. Sin embargo, cuando se mantiene una fuerza de compresión constante sobre un nervio su flujo microvascular se ve afectado llevando al fascículo a la isquemia, trastorno en el transporte axonal bidireccional, edema y a un aumento aun mayor del volumen y de la presión intrafascicular del nervio, y si esta compresión es mantenida por un periodo de tiempo prolongado se producen daños irreversibles en el nervio. (2)

Biomecánica del túnel del carpo.

El túnel del carpo es una estructura dinámica que cambia su morfología durante el movimiento, es así que la distancia entre el trapecio y el hueso grande es mayor en la posición neutra al ser comparada con la encontrada en la posición de extensión y éstas a su vez lo son de la observada durante la flexión al demostraron cómo las inserciones proximales de los músculos lumbricales se logran deslizar hacia el túnel del carpo durante los movimientos de flexión de la muñeca. Se ha sugerido que el túnel del carpo idiopático puede en ocasiones ser sencillamente la expresión de la adaptación biomecánica defectuosa de la mano. Es reconocido que el carpo de individuos sanos, así como con síndrome de túnel del carpo muestra una elevación de la presión intracraneal durante los movimientos de flexión y extensión de la muñeca al ser comparados con la posición neutral. (5)

Causas del síndrome del túnel carpiano

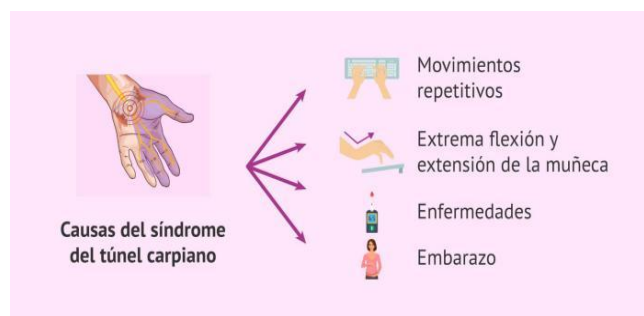


Imagen 9: causas del síndrome del túnel carpiano

No se tiene totalmente claro cuál es la causa principal del síndrome del túnel carpiano, sin embargo, son conocidos diversos factores que pueden ocasionar dicha patología: <https://avanfi.com/fisioterapia-para-el-sindrome-del-tunel-del-carpo/>

- Movimientos frecuentes y repetitivos de las manos como escribir a máquina y utilizar constantemente el teclado y el ratón del ordenador. (6)
- Efectuar actividades de carpintería, jardinería, empaquetado, remar, jugar al golf o voleibol, tocar la guitarra o el violín. (6)
- Padecer enfermedades de los huesos o las articulaciones como artritis, osteoartritis y artritis reumatoide. (7)
- Tener desequilibrios hormonales, metabólicos o tiroideos con la consecuente acumulación de líquidos en la zona. (7)
- Retracción del ligamento transversal del carpo. (7)
- Causas hereditarias. Es frecuente que sea un rasgo característico en la familia y varios de sus miembros padezcan esta enfermedad. (7) El origen también puede encontrarse en alguna lesión de muñeca, como por ejemplo, una fractura. (7)
- El aumento significativo de peso: la acumulación de grasa en la muñeca provoca la compresión del nervio y, por lo tanto, la inflamación. (7)

- La diabetes: según varios estudios clínicos, la diabetes podría estar relacionada con el síndrome del túnel carpiano. Sin embargo, aún no está muy clara cuál es la conexión entre las dos enfermedades. (7)

- Embarazo: a partir del tercer mes de embarazo, las mujeres experimentan cambios hormonales que conducen a la retención de agua y la hinchazón. Este último reduce el espacio dentro del túnel carpiano, lo que lleva a la inflamación del nervio mediano. (7) Etiología.

El síndrome de túnel carpiano es más frecuente en mujeres. La predisposición genética no es conocida. La mayoría de los casos de síndromes de túnel carpiano no muestran una etiología subyacente identificable. El estudio histológico de los casos idiopáticos encuentra un tejido tenosinovial edematoso, con engrosamiento fibroso y mínima inflamación, especialmente en el punto de mayor compresión, 1 o 2 cm distal al pliegue distal de la muñeca, donde el ligamento carpiano es más grueso.

También se encuentran casos donde el incremento de presión en el túnel carpiano se debe a una causa estructural, como una arteria mediana persistente, un ganglión, un hemangioma o un origen proximal de lumbricales.

Enfermedades sistémicas como fallo renal, enfermedad tiroidea, artritis reumática, diabetes mellitus, obesidad o la ingesta de alcohol predisponen al STC. Estudios indican que el tabaquismo no aumenta la incidencia del STC. Hasta el 45% de las embarazadas puede padecerlo durante el tercer trimestre, aunque normalmente se resuelve tras el parto. Entre los pacientes pediátricos, puede aparecer a causa de una mucopolisacaridosis. (8)

Etiología no traumática.

- Alteraciones anatómicas.
- Anomalías del tendón flexor.
- Túnel del carpo pequeño congénito.
- Quistes ganglionares.
- Inserción proximal de músculos lumbricales.

- Trombosis arteria. (2)
- Tumores lipomas y hemangiomas.

Factores inflamatorios.

- Enfermedad del tejido conectivo.
- Gota o pseudogota.
- Artritis neumatoidea.
- Tenosinovitis no específica de flexores. (2)

Causas que incrementan el volumen del canal.

- Falla cardíaca congestiva.
- Edema.
- Obesidad.
- Embarazo.
- Anticonceptivo. (2)

Infeciosas.

- Enfermedad de Lyme.
- Infecciones mico bacterianas.
- Artritis séptica. (2)

Alteraciones metabólicas.

- Acromegalia.
- Diabetes.
- Amiloidosis.
- Hipotiroidismo e hipertiroidismo. (2)

Etiología traumática.

- Fractura de colles no consolidadas.
- Callos óseos.

- Cicatrices queloides.
- Profesionales.
- Ama de casa.
- Oficinistas.
- Obreros.
- Deportistas. (2)

Grados del síndrome de túnel carpiano.

* Grado 1: Existe pérdida de Mielina, lo que provoca la conductividad nerviosa, desatando así todos los síntomas mejor de 3 meses no hay debilidad muscular ni trastorno de la sensibilidad. (9)

* Grado 2: El Axón y la Vaina de Mielina sufren un desgarro perjudicando más la conductividad, pero conservando en buena forma los envoltorios conectivos mayor de 3 meses alteración en la conducción sensitiva y motora. (9)

* Grado 3: Se corre el riesgo de perder la movilidad de la mano por completo. Se origina un desgarro de los envoltorios conectivos del nervio mediano, lo que provoca que su regeneración sea algo muy difícil de realizar. (9)

Síntomas.

Los síntomas del Síndrome del Túnel Carpiano comienzan sin una lesión específica, de forma gradual. Muchos pacientes sienten que sus síntomas aparecen y desaparecen. Los síntomas pueden presentarse con más frecuencia, a medida que va empeorando la afección.

Esta sensación de hormigueo desagradable ocurre por la noche o temprano en la mañana, y a menudo causa insomnio o trastornos del sueño. Con frecuencia, se siente una sensación de quemazón. Los pacientes a menudo tienen que sacudir la mano afectada para que el entumecimiento desaparezca. Durante el día, los síntomas pueden presentarse cuando se realizan actividades tales como conducir, sostener un teléfono o leer un diario en papel.

Si la afección avanza con el tiempo, se presentarán síntomas de pérdida de sensación en los dedos de la mano, primero de manera transitoria que puede volverse luego, permanente. Los pacientes afectados pierden la sensación del tacto, en el pulgar, el índice, el medio y la mitad del dedo anular, que es el área que corresponde al nervio mediano.

En el nivel severo de la enfermedad aparece la atrofia, que es un desgaste de los músculos de la base del pulgar y en la palma de la mano. Esto se refleja en la pérdida de la destreza manual y una disminución de la fuerza del pulgar y el índice, donde se tornará difícil manipular objetos tan pequeños como monedas o botones. Los pacientes sentirán frustración o torpeza al detectar dificultades para sostener un bolígrafo o incluso para poder escribir

*** Dolor:**

El dolor no es fácil de definir. En 1979 la IASP (Internacional Asociación para el Estudio del Dolor) lo define como "una experiencia sensorial y emocional desagradable, asociada con una lesión hística, presente o potencial, o descrita en sus términos".

Esta definición incorpora varios elementos: el dolor es una experiencia individual, una sensación, evoca una emoción y esta es desagradable. Habitualmente, existe un estímulo nocivo que produce daño tisular o eventualmente lo produciría de mantenerse.

Por otra parte, muchas personas refieren dolor en ausencia de daño tisular o causa fisiopatológica conocida; sin embargo, esta experiencia debe ser aceptada como dolor, puesto que no hay manera de distinguirla de aquella debida a un daño tisular efectivo.

Otra manera de expresar el concepto de la naturaleza subjetiva del sufrimiento es "dolor es lo que el paciente dice que es".

Las teorías sobre la causa de la compresión del nervio mediano correspondiente a un aumento de la presión en el túnel del carpo provocarían isquemia intraneural transitoria, deformación mecánica de las fibras del nervio, cambios inflamatorios locales y disminución del movimiento nervioso por edema regional y adherencias.

Tipos de dolor.

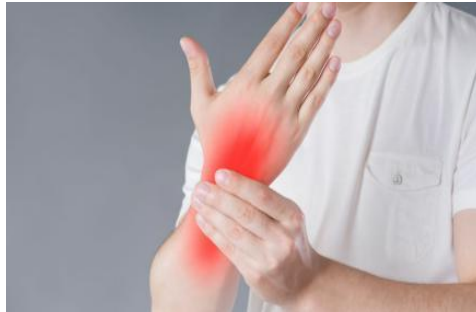

Imagen 10: localización del dolor

Dolor agudo:

Se produce por estímulos tóxicos provocados por traumatismos o enfermedades de la piel, estructuras somáticas profundas u órganos internos. También puede deberse a que la función anormal de músculos u órganos no produce necesariamente un daño tisular efectivo, aunque puede producirse su prolongación.

Dolor crónico:

Dolor que persiste durante más de un mes después del episodio agudo habitual o del período de curación razonable, o dolor asociado con un proceso de enfermedad crónica que causa dolor continuo o recurrente. El dolor crónico tiene efectos fisiológicos, psicológicos y conductuales en los pacientes y sus familias, además de un enorme costo social. Podría decirse que, mientras que el dolor agudo es un síntoma de enfermedad o lesión, el dolor crónico es en sí mismo una enfermedad.

Dolor somático:

Es un estímulo que se produce cuando un estímulo potencial nocivo para la integridad física estimula al receptor. Estrictamente hablando, esto debería incluir el dolor que se origina en cualquier parte del cuerpo que no sean los nervios o el sistema nervioso central; sin embargo, a menudo se hace referencia al dolor somático en sí mismo cuando los receptores están en la piel, los músculos o las articulaciones, y al dolor visceral cuando los receptores se activan en las vísceras.

Dolor neuropático:

Es el dolor causado por un trauma o daño crónico en las vías nerviosas periféricas o centrales. Puede desarrollarse y persistir en ausencia de un estímulo nocivo aparente. Los pacientes frecuentemente usan términos inusuales para describirlo porque es una experiencia nueva. Los síntomas pueden ser focales o más generales.

* Parestesias: por la noche, sensación de hormigueo, adormecimiento, Calambres en las manos.

* Pérdida de la sensibilidad: alteraciones del tacto en la punta de los dedos. Por ejemplo, dificultad para diferenciar lo frío de lo caliente.

* Disminución de la sensibilidad: afecta a la capacidad para realizar tareas finas, como escribir a máquina, coser o tocar un instrumento.

* Trastornos del movimiento: disminución de la capacidad y fuerza para apretar las cosas. Por ejemplo, atarse los zapatos o coger objetos pequeños.

* Irradiación del dolor en sentido ascendente por el antebrazo, brazo y hombro (9).

En situaciones más avanzadas se producen:

* Atrofia (disminución del tamaño del músculo) y pérdida de fuerza de la eminencia tenar; masa muscular de la mano que se encuentra en la base del pulgar.

* Debilidad: las personas con el síndrome del túnel carpiano pueden sentir debilidad en la mano y dejar caer objetos. Esto puede deberse al entumecimiento o la debilidad de los músculos apretados del dedo pulgar, los cuales también son controlados por el nervio mediano.

* Debilidad muscular: dificultad para realizar movimientos delicados como cerrar el puño, abotonar una camisa o coser.

Factores de riesgo del síndrome de túnel carpiano.

La revisión propone varios factores según la evidencia recolectada:

– Sexo: ocurre con más frecuencia en mujeres, con incidencia anual de 1,5/1000, comparado con el 0,5/1000 en hombres,

– Edad: alcanza su pico máximo en edades entre 45-54 años en sexo femenino. En cambio, en hombres va aumentando con la edad.

Las diferencias de sexos pueden tener explicación en factores hormonales (embarazo, Menopausia, consumo de Anticonceptivos orales).

– Gran relación entre Obesidad e IMC (Índice de Masa Corporal) alto con aparición de Síndrome de Túnel Carpiano, afirmándose datos como que el aumento de 1 punto en el IMC corresponde a un aumento del 8% de probabilidad de STC.

– Otros como Hipotiroidismo, acromegalia o Diabetes Mellitus.

– Factores que afecten al Canal carpiano de manera directa como puede ser Fracturas o Inflamación reumática.

Prevención.

Reducir la fuerza y relajar el agarre: si el trabajo de la persona es el uso de una caja registradora o un teclado.

Por ejemplo: presionar suavemente el teclado.

Tomar descansos cortos y frecuentes. Estirar y flexionar de manera suave las manos y muñecas de forma periódica. Siempre que sea posible, alterna las tareas. Esto es especialmente importante si se usa un equipo que vibra o que requiere que se ejerza una gran cantidad de fuerza. Incluso descansar unos pocos minutos cada hora pueden lograr un cambio.

Mejorar la postura: La postura incorrecta hace que los hombros se vayan hacia delante, acorta los músculos del cuello, los hombros y comprime los nervios del cuello. Esto puede ocasionar dolor de cuello y también molestias en las manos y los brazos.

No doblar la muñeca hacia arriba ni hacia abajo al utilizar un teclado. La mejor opción es una posición intermedia y relajada con las muñecas paralelas al suelo. Mantener el teclado a la altura del codo o ligeramente más bajo.

Cambiar el mouse de la computadora: utilizar el mouse de la computadora que sea cómodo para no forzar la muñeca.

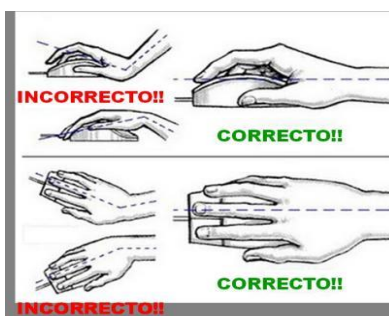

Imagen 11: cómo prevenir lesiones en el túnel del carpo

Pruebas complementarias:

* Examen físico. El profesional de atención médica examinará por medio de pruebas diagnósticas. (1)

Ecografía. Una ecografía de la muñeca proporciona una imagen de los tendones y los nervios. Esto puede ayudar a mostrar si el nervio está pinzado. (1)

* Estudio de conducción nerviosa. En una variación de la electromiografía, dos electrodos se pegan con cinta a la piel. Se trasmite una pequeña descarga a través del nervio mediano para comprobar si los impulsos eléctricos son más lentos en el túnel carpiano. Esta prueba puede usarse para diagnosticar la afección y descartar otras. (1)

Pruebas Diagnósticas.

La prueba de Phalen invertido, también conocida como prueba de oración o Phalen inverso, es una variación de la prueba de Phalen utilizada para evaluar el síndrome del túnel carpiano. <https://recursosfisioterapia.com/test-de-phalen-sindrome-tunel-carpiano/>

Se realiza de la siguiente manera:

1. El paciente extiende las muñecas (en lugar de flexionarlas) y junta las palmas de las manos, como si estuviera en una posición de oración. (10)
2. Las manos se mantienen en esta posición durante 30 a 60 segundos. (10)

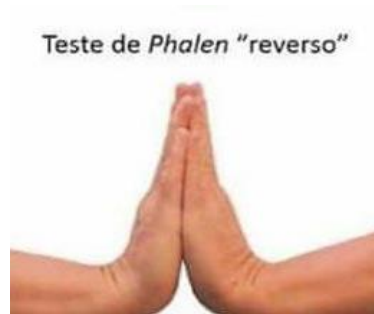

Imagen 11: prueba de Phalen

La prueba de Durkan, también conocida como prueba de compresión del túnel carpiano, es una maniobra utilizada para diagnosticar el síndrome del túnel carpiano. (11)

Se realiza de la siguiente manera:

1. El examinador aplica presión directa con los pulgares sobre la parte anterior de la muñeca, en el área del túnel carpiano, comprimiendo el nervio mediano. (11)
2. Se mantiene la presión durante unos 30 segundos.

Resultado positivo: Si el paciente experimenta entumecimiento, hormigueo o dolor en los dedos inervados por el nervio mediano (pulgares, índice, medio y parte del anular), la prueba es positiva, lo que sugiere una compresión del nervio mediano en el túnel carpiano. (11)

Resultado positivo: Si el paciente siente dolor, entumecimiento o hormigueo en los dedos inervados por el nervio mediano (pulgares, índice, medio y mitad del anular), se considera positivo, lo que sugiere compresión del nervio mediano en el túnel carpiano. (11)

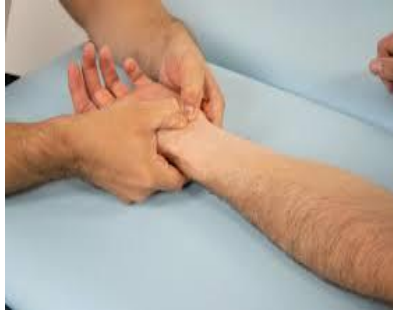

Imagen 12: prueba manual de Durkan

La prueba de Tinel es un examen clínico utilizado para detectar la irritación o compresión de un nervio, comúnmente en casos de síndrome del túnel carpiano, pero también en otras neuropatías por compresión. (12)

Se realiza de la siguiente manera:

1. El médico o el examinador golpea suavemente con los dedos o un martillo de reflejos sobre el trayecto de un nervio, en particular sobre la muñeca, donde pasa el nervio mediano. (12)
2. Si el paciente experimenta una sensación de hormigueo, "corrientazo" o dolor en la zona de inervación del nervio afectado (en el caso del túnel carpiano, estos serían el pulgar, índice, medio y mitad del anular), la prueba se considera positiva. (12)

Este resultado sugiere una posible lesión o compresión del nervio en la zona donde se realiza la percusión, y es especialmente útil para diagnosticar el síndrome del túnel carpiano y otras neuropatías por compresión. (12)

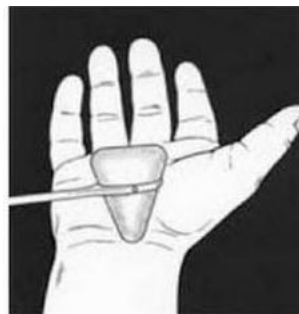

Imagen 13: prueba manual de Tinel

La prueba de Flick es un método informal que puede indicar síndrome del túnel carpiano. Se realiza cuando el paciente agita o sacude las manos, como si estuviera tratando de quitarse agua de las manos, para aliviar los síntomas de hormigueo, entumecimiento o dolor en los dedos. (13)

Resultado positivo: Si esta acción alivia temporalmente los síntomas, se considera una señal indicativa de compresión del nervio mediano. (13)



Imagen 14: prueba de Flick

La prueba de Phalen es un examen clínico utilizado para evaluar la compresión del nervio mediano en el síndrome del túnel carpiano. Se realiza de la siguiente manera: (11)

1. El paciente flexiona las muñecas hacia adelante, de manera que el dorso de las manos se toque entre sí, formando un ángulo de 90 grados. (11)
2. Se mantienen las muñecas en esta posición durante aproximadamente 30 a 60 segundos. (11)

Resultado positivo: Si el paciente experimenta dolor, entumecimiento, hormigueo o una sensación de quemazón en los dedos que inerva el nervio mediano (pulgares, índice, medio y mitad del anular), se considera que la prueba es positiva, lo que sugiere la posible presencia del síndrome del túnel carpiano. (11)

Es una prueba sencilla y no invasiva, que se complementa con otras pruebas y estudios para confirmar el diagnóstico. (11)

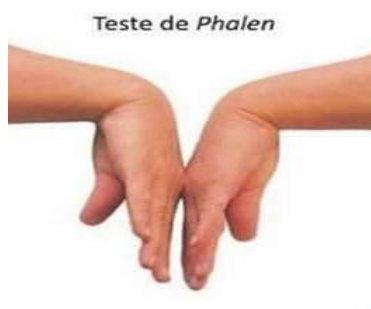

Imagen 15: prueba manual de phalen

Tratamientos en Fisioterapia.

El tratamiento para el síndrome del túnel carpiano va a depender directamente de la gravedad de la enfermedad, puede ser entre un tratamiento conservador hasta una intervención quirúrgica. El tratamiento conservador es muy benéfico para la mayoría de los pacientes con este síndrome de leve a moderado, en casos donde el cuadro patológico es más grave la descompresión quirúrgica está indicada especialmente para pacientes graves o que poseen un dolor insatisfactorio después de haber sido sometidos a tratamientos conservadores. (14)

- **Aplicación de crioterapia: Reduce la inflamación.**

- * TENS: Mejora la motricidad y alivio del dolor en la mano Mediante un aparato de corriente de estimulación se transmiten a la piel impulsos eléctricos que por un lado bloquean la transmisión del dolor de los nervios al cerebro y, por otro, estimulan al cuerpo para que liberen endorfinas. (14)

- * Masaje terapéutico: Para reducir la inflamación, mejorar la circulación sanguínea y aliviar el dolor muscular. (14)

- * Estiramientos: Para aumentar la flexibilidad de los tendones y ligamentos de la mano y la muñeca. (14)

- * Ejercicios de propiocepción: Para mejorar la propiocepción, es decir, la capacidad de sentir la posición y el movimiento de la mano y la muñeca. (14)

Beneficios de la fisioterapia para el síndrome del túnel carpiano.

La fisioterapia para el STC ofrece numerosos beneficios, entre ellos:

* Alivio del dolor y la inflamación: Reduce el dolor, el entumecimiento y la sensación de hormigueo en la mano y los dedos. (15)

* Mejora de la movilidad y la función: Aumenta la flexibilidad de la muñeca y los dedos, y fortalece los músculos de la mano y el antebrazo, mejorando la destreza fina y la coordinación. (15)

* Prevención de la recurrencia: Te enseña ejercicios y técnicas para realizar en casa que pueden ayudarte a prevenir la recurrencia del síndrome del túnel carpiano. (15)

* Evita la necesidad de cirugía: En algunos casos, la fisioterapia puede ser tan efectiva que puede evitar la necesidad de una cirugía. (15)

Tratamiento de Terapia Ocupacional.

Estiramientos para la liberación del túnel del carpo (muñeca).

Estiramientos de los flexores de muñeca: con el brazo recto y agarrando los dedos con la mano contraria, se doblan lentamente los dedos hacia atrás (con la palma mirando hacia fuera) hasta sentir el estiramiento de la muñeca. Mantener esta posición 10". Repeticiones 5. (16)



Imagen 16: estiramiento para liberación del túnel del carpo

Rotación de la muñeca sin resistencia: en sedestación con los antebrazos apoyados sobre una mesa o sobre los muslos y la palma de la mano mirando hacia

abajo; flexión dorsal de muñeca (hacia arriba) y se baja lentamente. A continuación, se voltea el antebrazo y se repite el ejercicio con la palma de la mano hacia arriba. Repeticiones 10. (16)

Extensión de los dedos: se junta el pulgar y el resto de los dedos, manteniéndolos rectos, y se coloca una goma elástica alrededor de los mismos, se separan los dedos abriendo la mano, y se vuelven a juntar lentamente controlando la fuerza que ejerce la goma. Repeticiones 10. (16)

Aproximaciones/separación del pulgar: con el dorso de la mano hacia abajo, se debe agarrar el pulgar con la otra mano y acercarlo/ llevarlo a la palma de la mano (como si fuera a tocar el dedo meñique). Con el dorso de la mano hacia arriba, se agarra el pulgar de la mano contraria y se separa lentamente de la mano. Repeticiones 5. (16)

Deslizamiento del nervio mediano.

Posición de gancho: con la muñeca en posición neutra y los dedos estirados, se realiza la flexión de las interfalángicas, con la finalidad de reducir la tensión del nervio y producir una mejora en su movilidad sin provocar un aumento exagerado de la tensión. (16)

Actividades para la sensibilidad/ sensibilidad superficial y combinada.

Posición con diferentes pinchos y cepillos con diferente púas: esta actividad puede ser tanto pasiva como activa. El mismo paciente o terapeuta masaje la zona alterada sensitivamente con pelotas de diferentes pinchos y tamaños y cepillos con diferente púas con el fin de estimular el aumento de la sensibilidad disminuida. (16)

Cajas de sensibilidad: son una serie de cajas con distintos materiales; algodón, lija, pana, arroz, lentejas, piedras, tapones etc. En la que el paciente debe introducir la mano. Inicialmente se puede dejar al descubierto facilitando que el paciente asocie la textura y el tacto con la imagen de lo que está tocando. Más adelante, se puede tapar la caja para que identifique lo que toca sin el estímulo visual. (16)

proyección de la mano en el espacio. Para trabajar la flexión individual de cada dedo se puede colocar una de estas pinzas sobre la mesa y, con el pulpejo, apretar para abrirla. (16)

Para trabajar individualmente el pulgar (flexión y oposición) se coloca una de estas pinzas en la base del quinto dedo y se le pide al paciente que apriete la pinza. (16)

Banda elástica: de igual manera que las pinzas, existe diferentes resistencias. Se utilizan para: (16)

Flexión de muñeca: se agarra la banda elástica por los extremos y se coloca verticalmente dejando la mano que va a flexionar en la parte inferior. Esta mano sujeta la banda haciendo puños con todos los dedos y el paciente flexiona la muñeca haciéndola hacia abajo. (16)

Extensión de muñeca: la banda se sujeta con ambas manos y con ambos antebrazos apoyados con el borde cubital de la mesa. De manera que la banda quede dispuesta horizontalmente. Desde esta posición el paciente desplaza la mano por la mesa de izquierda a derecha (según la mano con la que se trabaja) realizando así la extensión y flexión dorsal de la muñeca. (16)

Pronación: se agarra la banda elástica con los brazos cruzados, el brazo a trabajar por debajo del otro y con la palma mirando hacia arriba. Desde esta posición. El brazo que está por debajo se pron, dejando la palma de la mano mirando hacia abajo y estirando la banda elástica. (16)

Supinación: la banda elástica se agarra con ambas manos dejando el dorso de estas mirando hacia arriba. De esta manera, se supina la mano que se quiera trabajar; dejando el dorso del mano apoyado sobre la mesa o mirando hacia abajo. (16)

Actividades de motricidad fina – destreza

Anillas: se coloca dos varillas verticales, una de ellas con anillas en la misma. El paciente debe sacar éstas haciendo pinzas bidigital con todos los dedos y con el antebrazo en supinación, y colocarla en la varilla de al lado sin soltar la pinza,

(acompañando la anilla de arriba hacia abajo y no soltándola desde arriba) y pronando el antebrazo. De esta manera, además de las pinzas se trabaja la pronosupinación. (16)

Cubos de diferentes tamaños: en función de la capacidad de pinza del paciente se propone la actividad con cubos más grandes o más pequeños. Se deja varios cubos sobre la mesa, los cuales se van cogiendo con una pinza bidigital del pulgar con todos los dedos, cada uno que agarre en paciente se lo va guardando en la palma de la mano, trabajando así el cierre de la mano interna y la disociación de la mano, estimula la sensibilidad de la zona. Cuando guarda en la mano unos 5 o 6 cubos debe hacer una torre de los mismos, realizando un trabajo de precisión. (16)



Imagen 18: cubos de diferentes tamaños

Tuercas/tapones o botellas: para trabajar el flexo-extensión de los dedos y la destreza manipulativa. Se trata de una plataforma en la que se colocan tuercas y/o tapones de botellas que el paciente debe de desenroscar y volver a enroscar; puede ser de diferentes tamaños. (16)

Canicas:

Actividad 1: se dejan varias canicas de distintos tamaños sobre la mesa y con una pinza bidigital se debe de coger y soltar después en un bote. La actividad se realiza haciendo pinza bidigital con todos los dedos. (16)

Alternativa: en vez de soltar la canica en un bote, con la pinza digital se debe colocar la canica sobre un soporte con una base mínima intentando que no se caiga.



Imagen 19: canicas

Tratamientos Complementarios.

Férula en la muñeca. Una férula, que mantiene la muñeca inmóvil por las noches puede aliviar los síntomas nocturnos de hormigueo y entumecimiento también puede ayudar a prevenir los síntomas durante el día. (16)

* Corticoides. El profesional de atención médica puede inyectar un medicamento corticoide como la cortisona en el túnel carpiano para aliviar el dolor, inflamación y la hinchazón, lo que alivia la presión en el nervio mediano. Para tratar el síndrome del túnel carpiano, los corticoides orales no son tan eficaces como las inyecciones de corticoides. (16)

Tratamientos quirúrgicos (con cirugía)

La liberación del túnel del carpo es uno de los procedimientos quirúrgicos más comunes en los Estados Unidos. En esta cirugía, mediante una pequeña incisión, se corta un ligamento para disminuir la presión sobre el nervio mediano. Algunas personas con síndrome del túnel carpiano podrían necesitar cirugía en ambas muñecas. Hay dos métodos diferentes de cirugía de liberación del túnel del carpo: (17)

* La cirugía de liberación abierta es el procedimiento tradicional para corregir el síndrome del túnel carpiano. El cirujano hace una incisión en la muñeca y luego corta el ligamento carpiano (el tejido que une las articulaciones) para agrandar el túnel del carpo. Por lo general, el procedimiento se realiza con anestesia local de manera ambulatoria. (17)

* La cirugía endoscópica es cuando el cirujano hace una o dos pequeñas incisiones en la muñeca y la palma de la mano. Se introduce una cámara unida a un tubo para observar el nervio, el ligamento y los tendones en un monitor. Con la imagen como guía, el cirujano corta el ligamento carpiano con un bisturí pequeño que se introduce a través del tubo. Este tipo de cirugía permite una recuperación más rápida y es menos incómoda que la cirugía tradicional de liberación abierta. Sin embargo, esta cirugía también tiene un mayor riesgo de complicaciones y la necesidad de repetir la cirugía. (17)

Recuperación.

Los síntomas usualmente desaparecen en primeros meses de la cirugía, pero en ocasiones esta recuperación es más lenta o no se logra. De hecho, se sabe que las fibras nerviosas delgadas recuperan su función más tempranamente que las fibras nerviosas gruesas y que posteriormente puede verse un deterioro progresivo (entre las 6 semanas y 4 meses de la cirugía), fenómeno atribuido al proceso de cicatrización.

Las disestesias y el dolor nocturno, así como el adormecimiento se recuperan dentro de las primeras 6 semanas. La debilidad y la función completa lo hacen más lentamente. La prensión y los movimientos finos inicialmente se deterioran en el postoperatorio inmediato, pero se recuperan dentro de los primeros 3 meses a los siguientes 2 años. Los signos de Tinel y Phalen pueden permanecer positivos hasta por 2 años. (17)

Algunos de los factores que identifican recaídas tempranas luego del tratamiento médico han sido enumerados previamente. Ahora bien, la recaída luego de una liberación quirúrgica también es frecuente. Estos se identifican como factores de riesgo para un fracaso temprano después de tratamiento quirúrgico situaciones tales como el trabajo con una actividad física extenuante, y la sospecha clínica de un síndrome de doble atrapamiento. (17)

Conclusión.

Según los datos encontrados se concluye que el síndrome del túnel carpiano se desarrolla cuando se ejerce una presión anormal sobre el nervio mediano. Este nervio detecta las sensaciones y controla los movimientos del pulgar y los tres primeros dedos. Cuando el nervio mediano se pinza, provoca dolor, pérdida de sensibilidad y debilidad en esa mano y los dedos este síndrome puede causar daños permanentes en las extremidades, pérdida de la función de la mano discapacidad si no recibe un tratamiento eficaz.

La identificación del síndrome del túnel carpiano depende en gran medida de la realización de pruebas específicas que evalúen la afectación del nervio mediano. Entre ellas destacan el test de Tinel, que detecta la irritación nerviosa mediante la punción del nervio, y el test de Phalen, que evalúa los síntomas mediante la flexión prolongada de las muñecas. Otras pruebas, como el test de Durkan y el test de Flick, aportan pistas adicionales provocando o aliviando temporalmente los síntomas del paciente.

En conclusión, las pruebas diagnósticas no sólo facilitan el diagnóstico precoz del síndrome del túnel carpiano, sino que también son esenciales para orientar las estrategias terapéuticas, minimizar el riesgo de complicaciones y mejorar la calidad de vida de los pacientes.

Bibliografía

1. Fundación Mayo para la Educación y la Investigación Médicas. MAYO CLINIC. [Online].; 2024 [cited 2024 Octubre. Available from: <https://www.mayoclinic.org/es/diseases-conditions/carpal-tunnel-syndrome/diagnosis-treatment/drc-20355608>.
2. CEVALLOS DYDCR. [Online].; 2015 [cited 2024 Octubre. Available from: <http://repositorio.uees.edu.ec/bitstream/123456789/1356/1/tesis%20de%20grado%20final1.pdf>.
3. Sánchez E. Mejor con Salud. [Online].; 2022 [cited 2024 Octubre. Available from: <https://search.app/uzcsCgWfJJM5Bqr5A>.
4. Iberos LKR. [Online].; 2022 [cited 2024 Octubre. Available from: https://repositorio.continental.edu.pe/bitstream/20.500.12394/11323/3/IV_FCS_507_TE_Ramos_Iberos_2022.pdf.
5. Fernández SAR. [Online].; 2002 [cited 2024 Noviembre. Available from: http://biblioteca.usac.edu.gt/tesis/05/05_0203.pdf.
6. AVANFI. avanfi.com. [Online]. [cited 2024 Noviembre. Available from: <https://avanfi.com/fisioterapia-para-el-sindrome-del-tunel-del-carpo/>.
7. Renovell A. Efisioterapia Shop. [Online].; 2019 [cited 2024 Noviembre. Available from: https://www.efisioterapia.net/tienda/blog/magnetoterapia_sindrome_tunel_carpiano.html.
8. Joaquín Velázquez Velázquez CJVVJMMSMDSAACMdl. [Online].; 2015 [cited 2024 Octubre. Available from: https://books.google.com/sv/books?id=oaC-CQAAQBAJ&pg=PA1&source=gb_mobile_entity&hl=es&newbks=1&newbks_redir=0&qboemv=1&gl=419&redir_esc=y#v=onepage&q&f=false.

9. Marina DAR. Operarme.es. [Online].; 2020 [cited 2024 Octubre. Available from: <https://search.app/UQcEPorVC65aefoB8>.
10. Recursosfisioterapia. Recursosfisioterapia.com. [Online].; 2024 [cited 2024 Noviembre. Available from: <https://recursosfisioterapia.com/test-de-phalen-sindrome-tunel-carpiano/>.
11. Dr. Jean-Paul Brutus. <https://www.drbrutus.com/>. [Online]. [cited 2024 Noviembre. Available from: <https://www.tunnelcarpienmd.com/es/detectar-el-sindrome-del-tunel-carpiano-mediante-examen-fisico-y-pruebas-diagnosticas/>.
12. Physiotutors. Physiotutors.com. [Online]. [cited 2024 Noviembre. Available from: <https://www.physiotutors.com/es/wiki/tinel-sign/>.
13. Instituto Mexicano del Seguro Social. [Online].; 2016 [cited 2024 Noviembre. Available from: <https://www.imss.gob.mx/sites/all/statics/guiasclinicas/043GRR.pdf>.
14. axion. <https://axion.shop/>. [Online]. [cited 2024 Noviembre. Available from: <https://axion.shop/es/pages/aplicacion-tens-tunel-carpiano#:~:text=Con%20el%20s%C3%ADndrome%20del%20t%C3%BAnel,en%20la%20mano%5B1%5D>.
15. clinicacolumbia. www.clinicacolumbia.com. [Online].; 2024 [cited 2024 Octubre. Available from: <https://www.clinicacolumbia.com/fisioterapia-sindrome-tunel-carpiano/>.
16. Hernández IB. [Online].; 2021 [cited 2024 Noviembre. Available from: <https://zagan.unizar.es/record/107125/files/TAZ-TFG-2021-942.pdf>.
17. Instituto Nacional de Artritis y Enfermedades Musculoesqueléticas y de la Piel. <https://www.niams.nih.gov/>. [Online].; 2024 [cited 2024 Noviembre. Available from: <https://www.niams.nih.gov/es/informacion-de-salud/sindrome-del-tunel-carpiano/basics/diagnosis-treatment-and-steps-to-take>.