UNIVERSIDAD DE EL SALVADOR

FACULTAD MULTIDISCIPLINARIA ORIENTAL

DEPARTAMENTO DE MEDICINA

SECCIÓN DE FISIOTERAPIA Y TERAPIA OCUPACIONAL

INFORME FINAL DEL CURSO DE ESPECIALIZACIÓN:

EN PRUEBAS FISICAS PARA DIAGNÓSTICO FISIOTERAPEUTICO

TÍTULO DEL INFORME FINAL:

TÉCNICAS MANUALES APLICADAS PARA EL DIAGNÓSTICO DE LESIONES DE LIGAMENTO CRUZADO ANTERIOR EN DEPORTISTAS.

PARA OPTAR AL GRADO ACADÉMICO DE:

LICENCIATURA EN FISIOTERAPIA Y TERAPIA OCUPACIONAL

PRESENTADO POR:

ERIKA MARIA CONSTANZA MENDEZ N° CARNET CM18068

MARÍA DE JESÚS CEA MELGAR N° CARNET CM19052

KAREN VANESSA GONZÁLEZ DE PALMA N° CARNET GG17058

DOCENTE ASESOR:

DRA. KARLA YAMILETH FLORES DE FELIPE

OCTUBRE DE 2024

SAN MIGUEL, EL SALVADOR, CENTROAMÉRICA

UNIVERSIDAD DE EL SALVADOR

AUTORIDADES

RECTOR

M.SC. JUAN ROSA QUINTANILLA

VICERRECTORA ACADÉMICO

DRA. EVELYN BEATRIZ FARFAN MATA

VICERRECTOR ADMINISTRATIVO

M.SC. ROGER ARMANDO ARIAS ALVARADO

SECRETARIO GENERAL

LIC. PEDRO ROSALIO ESCOBAR CASTANEDA

DEFENSORA DE LOS DERECHOS UNIVERSITARIO

LICDA. ANA RUTH AVELAR

FISCAL GENERAL

LIC. CARLOS AMIILCAR SERRANO RIVERA

FACULTAD MULTIDISCIPLINARIA ORIENTAL

AUTORIDADES

DECANO

M.SC. CARLOS IVAN HERNANDEZ FRANCO

VICEDECANO

DRA. NORMA AZUCENA FLORES RENATA

SECRETARIO

LIC. CARLOS DE JESÚS SÁNCHEZ

DIRECTOR GENERAL DE PROCESOS DE GRADO

EVER ANTONIO PADILLA

DIRECTOR DE LA ESCUELA O JEFE DE DEPARTAMENTO

DR. AMADEO ARTURO CABRERA GUILLEN

COORDINADOR GENERAL DE PROCESOS DE GRADO

LICDA. XOCHILT PATRICIA HERRERA CRUZ

AGRADECIMIENTO

Queremos expresar nuestro más sincero agradecimiento a todas las personas que hicieron posible la realización de este trabajo. A nuestras familias, por su incondicional apoyo y confianza durante todo este proceso. A nuestros amigos, por estar siempre presentes y motivarnos a seguir adelante, incluso en los momentos más desafiantes. Agradecemos a Dios por ser siempre nuestro soporte y ayuda a mantenernos firmes desde el principio hasta el final, darnos vida y salud.

También extendemos nuestro agradecimiento a nuestros profesores, licenciados, licenciadas quienes a lo largo de nuestra formación académica nos han guiado, inspirando nuestra curiosidad y fomentando el pensamiento crítico. Por último, agradecemos a cada uno de los miembros de este equipo, por su compromiso, esfuerzo y dedicación, que hicieron posible la culminación exitosa de este trabajo.

Erika Constanza, María Cea, Vanessa Gonzáles

INDICE

RESUMEN vi

ABSTRACT vii

INTRODUCCIÓN: viii

ANATOMIA DE RODILLA 1

LESIÓN DE LIGAMENTO CRUZADO ANTERIOR 12

Síntomas 13

Causas 13

Factores de riesgo..... 14

Predominio femenino 14

DIAGNÓSTICO POR EL FISIOTERAPEUTA 16

PRUEBAS MANUALES DIAGNOSTICAS..... 16

Prueba del Cajón Anterior 16

Prueba de Lachman 17

Maniobra de Pivot Shift 19

PRUEBAS COMPLEMENTARIAS DE DIAGNÓSTICO 20

PLAN DE TRATAMIENTO FISIOTERAPEUTICO..... 21

ADITAMENTOS UTILIZADOS DURANTE LA REHABILITACIÓN 38

PREVENCIÓN DE LA LESIÓN DEL LIGAMENTO CRUZADO ANTERIOR 41

CONCLUSIÓN 42

REFERENCIAS BIBLIOGRAFICAS 44

RESUMEN:

La lesión del ligamento cruzado anterior es una de las más frecuentes en deportes que implican movimientos, giros, saltos y desaceleración, como el fútbol y el baloncesto. Se localiza en la parte central de la rodilla y es uno de los principales elementos responsables de la estabilidad rotacional y el encargado de controlar el movimiento de la tibia respecto al fémur, permitiendo la movilidad en el eje radial. Las lesiones suelen ocurrir de manera no traumatológica, como un cambio en la dirección de movimiento o aterrizajes incorrectos después de saltar. El diagnóstico de una lesión del LCA se realiza mediante una combinación de examen clínico, estudios de imagen (como la resonancia magnética) y pruebas manuales específicas. Los métodos manuales de diagnóstico más utilizados son: Prueba de Lachman, Prueba del cajón anterior, Prueba de cambio de pivote. Estas pruebas manuales son importantes para el diagnóstico inicial, aunque siempre se acompañan de estudios de imagen para confirmar la gravedad de la lesión y planificar el tratamiento.

Palabras claves: Técnicas Manuales; Lesión; Ligamento Cruzado Anterior.

ABSTRACT:

The anterior cruciate ligament (ACL) injury is one of the most common injuries in sports involving movements, pivots, jumps, and deceleration, such as soccer and basketball. It is located in the central part of the knee and is one of the main elements responsible for rotational stability, controlling the movement of the tibia in relation to the femur, allowing mobility in the radial axis. ACL injuries typically occur in a non-traumatic manner, such as during a change in direction or improper landings after jumping. The diagnosis of an ACL injury is made through a combination of clinical examination, imaging studies (such as magnetic resonance imaging), and specific manual tests. The most commonly used manual diagnostic methods are the Lachman Test, the Anterior Drawer Test, and the Pivot Shift Test. These manual tests are essential for the initial diagnosis, though they are always supplemented with imaging studies to confirm the severity of the injury and to plan the appropriate treatment.

Keywords: Manual Techniques; Injury;, Anterior Cruciate Ligament (ACL)

INTRODUCCIÓN:

Debido a su complejidad y el papel que desempeña en actividades físicas intensas, la rodilla es susceptible a diversas lesiones especialmente en el ámbito deportivo, la evaluación precisa de las lesiones es crucial para garantizar la recuperación efectiva de los atletas y minimizar el riesgo de complicaciones a largo plazo. Una de las lesiones más comunes y preocupantes en los deportistas es la del ligamento cruzado anterior (LCA), una estructura fundamental para la estabilidad de la rodilla y el rendimiento en actividades físicas intensas. La lesión del LCA puede tener un impacto significativo en la carrera de un deportista, afectando tanto su movilidad como su capacidad para competir al más alto nivel riesgo que se ve acentuado en mujeres, debido a una mayor laxitud en las rodillas.

Tradicionalmente, el diagnóstico de una lesión del LCA se ha basado en una combinación de historia clínica, examen físico y técnicas de imagen como la resonancia magnética. Sin embargo, las técnicas manuales han ganado reconocimiento emergiendo como herramientas valiosas, complementarias, esenciales en la evaluación clínica. Estas técnicas, que incluyen pruebas específicas como el Test de Lachman, el Test de Cajón Anterior y el Test de Pivot Shift, que buscan un exceso de laxitud en la articulación y se utilizan para evaluar la estabilidad y el funcionamiento del LCA a través de maniobras físicas que no reproducen ningún tipo de dolor en el paciente permitiendo al profesional de la salud detectar signos de daño y disfunción.

El objetivo de este ensayo es explorar en detalle cómo las técnicas manuales pueden ser aplicadas eficazmente para el diagnóstico de lesiones del LCA en deportistas. Se examinarán los principios detrás de estas pruebas manuales, su fiabilidad y validez en la práctica clínica, y su papel en el proceso diagnóstico general.

Al comprender la importancia y el funcionamiento de estas técnicas manuales, se pretende ofrecer una visión más clara de cómo pueden contribuir a una evaluación más precisa, a un manejo y rehabilitación más efectivo de las lesiones del LCA, mejorando y destacando la importancia de un enfoque exhaustivo en los resultados en la recuperación para los deportistas afectados.

DESARROLLO

ANATOMIA DE RODILLA

La articulación de la rodilla es una articulación sinovial que conecta tres huesos; el fémur, la tibia y la patela. Es un gínglimo complejo compuesto por dos articulaciones; la articulación tibio femoral y la articulación patelofemoral. La articulación tibio femoral como su nombre lo indica es la unión entre la tibia y el fémur, mientras que la articulación patelofemoral es la unión entre la patela y el fémur. Es la articulación más grande y probablemente la que es sometida a mayor estrés en el cuerpo humano. (figura 1)

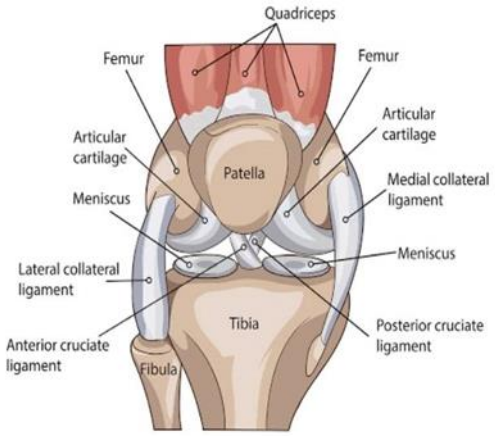

Figura 1: articulación de la rodilla y sus partes que la conforman.

La disposición de los huesos en esta articulación proporciona un punto de apoyo que permite que las funciones de los músculos flexores y extensores de la rodilla sean desarrolladas. La distribución de los ligamentos extracapsulares e intracapsulares, así como las extensiones de músculos que cruzan la articulación, proporcionan la estabilidad tan necesaria que contrarresta el considerable estrés biomecánico que se ejerce sobre la articulación. Debido a que esta articulación es de tipo gínglimo, permite principalmente movimientos a lo largo de un eje en términos de flexión y extensión en el plano sagital también, permite una leve rotación medial durante la flexión y la última etapa de la extensión de la rodilla, así como una rotación lateral cuando “desbloquean” esta.

Articulación tibio femoral:

La articulación tibio femoral es una articulación entre los cóndilos lateral y medial del extremo distal del fémur y la carilla articular superior de la tibia, los cuales están cubiertos por una capa gruesa de cartílago hialino.

Los cóndilos lateral y medial son dos proyecciones óseas ubicadas en el extremo distal del fémur, que tiene una superficie convexa lisa, y están separados posteriormente por un surco profundo conocido como fosa intercondílea. El cóndilo medial es más grande, más estrecho y proyectado más lejos que su contraparte lateral, lo que explica el ángulo entre el fémur y la tibia. Las caras exteriores rugosas de los cóndilos medial y lateral son definidas como epicóndilos medial y lateral, respectivamente. A lo largo del aspecto posterior del fémur distal, existen elevaciones rugosas sobre los epicóndilos medial y laterales conocidas como líneas supracondíleas medial y lateral.

La carilla articular superior de la tibia está compuesta por dos superficies superiores ligeramente cóncavas de los cóndilos ubicados en el extremo proximal de la tibia, y están separadas por una protuberancia ósea conocida como la eminencia intercondílea.

La carilla articular medial de la tibia tiene una forma algo ovalada a lo largo de su eje anteroposterior, mientras que la lateral es de forma más circular. Las caras articulares de la articulación tibio femoral son generalmente incongruentes, es por esto que la compatibilidad es proporcionada por los meniscos medial y lateral. Estas son estructuras fibrocartilaginosas en forma de media luna que permiten una presión más uniforme del fémur sobre la tibia.

Articulación patelofemoral

La articulación patelofemoral es una articulación en silla de montar formada por la unión de la carilla patelar del fémur (también conocido como la tróclea femoral) y la cara posterior de la patela. La carilla patelar del fémur es un surco en el lado anterior del fémur distal, que se extiende posteriormente hacia la fosa intercondílea. La patela es un hueso de forma triangular, con una base proximal curva y un vértice distal puntiagudo.

Su carilla articular es definida por las superficies articulares cóncavas mediales y laterales cubiertas con una capa gruesa de cartílago hialino y separadas por una cresta vertical.

A la superficie medial se encuentra una tercera superficie pequeña, que carece de cartílago hialino. Por ser un hueso sesamoideo, la patela está firmemente incrustada y mantenida en su lugar por el tendón del músculo cuádriceps femoral.

En la porción distal de la patela, una extensión del tendón del cuádriceps femoral forma una banda central denominada ligamento patelar. El cual es un ligamento resistente y grueso que se extiende desde el vértice de la patela hasta el área superior de la tuberosidad tibial.

Cápsula articular

La cápsula articular de la articulación de la rodilla es de naturaleza compuesta, formada principalmente por tendones y sus expansiones, creando así una vaina ligamentosa gruesa alrededor de la articulación. La cápsula es relativamente débil y se inserta a los márgenes de las carillas articulares femoral y tibial.

La porción anterior de la cápsula presenta una abertura, cuyos márgenes se unen a los bordes de la patela. Una segunda brecha está presente también en la porción posterolateral de la cápsula para dar paso al tendón del músculo poplíteo. (figura 2)

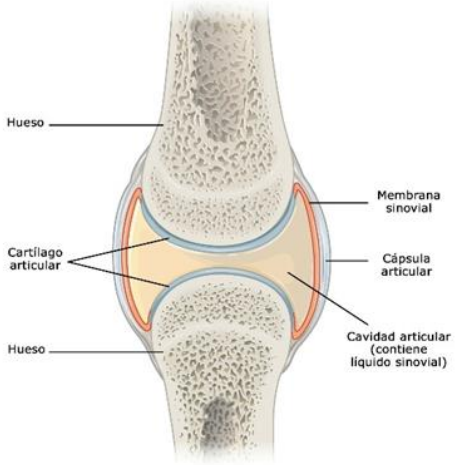

Figura 2: Cápsula articular con una vaina ligamentosa gruesa alrededor y entre los márgenes de las carillas articulares femoral y tibial.

La cápsula está formada por una capa fibrosa externa (la cual es continua con los tendones adyacentes) y una membrana sinovial interna que lubrica las carillas articulares, reduciendo la fricción y proporcionando un aporte nutricional al cartílago. La cápsula articular forma varias bolsas llenas de líquido denominadas bursas, que disminuyen la fricción dentro de la articulación de la rodilla. Las bursas más importantes de la articulación incluyen:

Bursa suprapatelar: ubicada superior a la patela, entre el fémur y el tendón del músculo cuádriceps.

Bursa subcutánea prepatelar: se ubica anterior a la patela, entre la patela y la piel.

Bursa infrapatela**:** ubicada debajo de la patela entre el ligamento patelar y la tibia.(Figura 3)

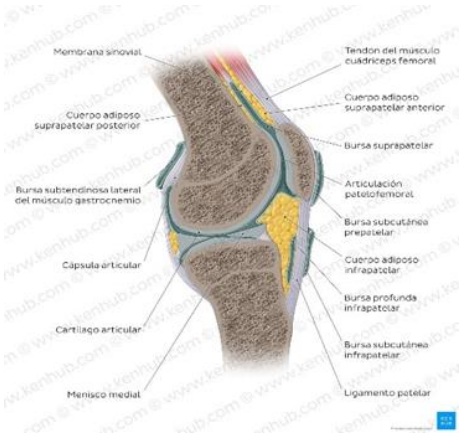

Figura 3: La capsula articular con sus respectivas bursas que reducen la fricción.

Ligamentos:

Los ligamentos de la articulación de la rodilla pueden ser divididos en dos grupos: los ligamentos extracapsulares y los ligamentos intracapsulares. Estos ligamentos conectan el fémur y la tibia, manteniéndolos en su lugar, proporcionando estabilidad y previniendo luxaciones. Los ligamentos extracapsulares se encuentran fuera de la cápsula articular e incluyen al ligamento patelar, los ligamentos colaterales fibular (lateral) y tibial (medial), y los ligamentos poplíteo oblicuo y poplíteo arcuato.

Los ligamentos intracapsulares se encuentran dentro de la cápsula articular, siendo los ligamentos cruzados los más conocidos de este subgrupo. (figura 4)

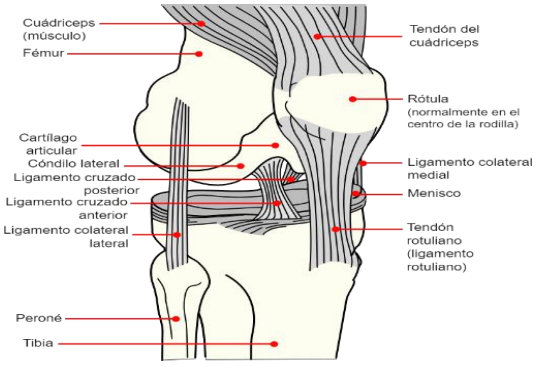

Figura 4:Ligamentos extracapsulares y ligamentos intracapsulares.

Ligamento patelar

El ligamento patelar es una banda fibrosa resistente y gruesa que corresponde a la continuación distal del tendón del cuádriceps femoral. Se encuentra superficial/anterior a la bursa infrapatelar y se extiende desde el vértice de la patela hasta la tuberosidad tibial.

A lo largo de sus márgenes externos, el ligamento patelar se une a los retináculos patelares medial y lateral, que son extensiones de los músculos vasto medial y lateral, respectivamente, así como la fascia sobrepuesta. El ligamento patelar juega un papel primordial en la estabilidad de la patela y evita su desplazamiento.

Ligamento colateral fibular (lateral)

El ligamento colateral fibular es un ligamento resistente que se origina en el epicóndilo lateral del fémur, inmediatamente posterior a la inserción proximal del músculo poplíteo, y se extiende distalmente para unirse a la cara lateral de la cabeza de la fíbula. A medida que se une a la cabeza de la fíbula, el ligamento divide en dos al tendón del músculo bíceps femoral. El ligamento colateral fibular se encuentra debajo del retináculo patelar lateral y superficial al tendón del músculo poplíteo, que lo separa del menisco lateral.

Ligamento colateral tibial (medial)

El ligamento colateral tibial es resistente y plano, ubicándose en el aspecto medial de la articulación de la rodilla. Este, en conjunto con su contraparte fibular, actúan para asegurar la articulación de la rodilla y prevenir el movimiento lateral excesivo al restringir la rotación externa e interna de la rodilla extendida.

El ligamento colateral tibial se divide en:

La porción superficial: se origina inmediatamente proximal al epicóndilo medial del fémur. Este ligamento tiene dos puntos de inserción; una inserción proximal en el cóndilo medial de la tibia y una inserción distal en la porción medial del cuerpo de la tibia. Anteriormente, la porción superficial se une con el retináculo patelar medial y el ligamento patelofemoral medial, que recorre desde el cóndilo femoral medial para unirse al borde medial de la patela.

La porción profunda: es un engrosamiento vertical de la cápsula articular de la rodilla que se encuentra debajo de la porción superficial del ligamento colateral tibial. Este se origina del área distal del fémur, luego se inserta en el menisco medial, y termina en la porción proximal de la tibia. Estas dos porciones del ligamento se definen como ligamentos menisco femoral y menisco tibial.

Ligamento poplíteo oblicuo

El ligamento poplíteo oblicuo (ligamento de Bourgery) es una expansión del tendón del músculo semimembranoso que se origina posterior al cóndilo medial de la tibia y se refleja superior y lateralmente para unirse al cóndilo lateral del fémur.

A medida que se extiende por la fosa intercondílea, el ligamento poplíteo oblicuo refuerza la porción posterior de la cápsula articular y se une a su porción central.

Ligamento poplíteo arcuato

El ligamento poplíteo arcuato (o ligamento poplíteo arqueado) es una banda fibrosa resistente que emerge del aspecto posterior de la cabeza de la fíbula y se curva superior y medialmente para unirse al lado posterior de la cápsula articular de la rodilla. Este ligamento refuerza la porción posterolateral de la cápsula articular, y en conjunto al ligamento poplíteo oblicuo, evita la hiperextensión de la articulación de la rodilla.

Ligamentos cruzados

Los ligamentos cruzados son estructuras pareadas las cuales obtienen su nombre debido a que se cruzan entre sí de forma oblicua dentro de la articulación, creando una aparente forma de cruz (latín = crux), o la letra X. Estos se cruzan dentro de la cápsula articular, sin embargo, permanecen por fuera de la cavidad sinovial. Los ligamentos cruzados se dividen en:

El ligamento cruzado anterior: emerge del área intercondílea anterior de la tibia inmediatamente por detrás de la inserción del menisco medial, extendiéndose posterolateral y proximalmente para unirse a la porción posterior de la cara medial del cóndilo lateral del fémur. Mientras cruza al otro lado de la articulación de la rodilla, el ligamento pasa debajo del ligamento transverso y se une con la asta anterior del menisco lateral.

El ligamento cruzado anterior es importante para evitar la rotación posterior y el desplazamiento del cóndilo femoral durante la flexión, así como para prevenir la hiperextensión de la articulación de la rodilla.

El ligamento cruzado posterior: emerge del área intercondílea posterior de la tibia y se extiende antero medial y proximalmente para unirse con la porción anterior de la cara lateral del cóndilo medial del fémur. Este ligamento es casi dos veces más fuerte y tiene mejor irrigación que el ligamento cruzado anterior y se lesiona con mucha menos frecuencia que este. De hecho, cuando se lesiona, frecuentemente ocurre asociado a la rotura del cruzado anterior, lo que llamamos una Luxación de Rodilla o Lesión Multi-Ligamentosa de Rodilla. El ligamento cruzado posterior tiene una función opuesta a la del anterior, ya que sirve para evitar la rotación anterior y el desplazamiento del cóndilo del fémur durante la extensión, así como prevenir la hiperflexión de la articulación de la rodilla. A diferencia del anterior, que casi siempre sufre una rotura completa, el ligamento cruzado posterior, al igual que otros ligamentos del cuerpo como los del tobillo sufre distintos grados de lesión:

Esguinces Grado 1: El ligamento estira levemente, pero todavía ayuda a mantener estable la articulación de la rodilla.

Esguinces Grado 2: El ligamento se estira hasta el punto donde se afloja. Esto a menudo se denomina rotura parcial del ligamento.

Esguinces Grado 3: Este tipo de esguince se conoce comúnmente como una rotura completa del ligamento. El ligamento se ha dividido en dos partes y la articulación de la rodilla es inestable. (Figura 5)

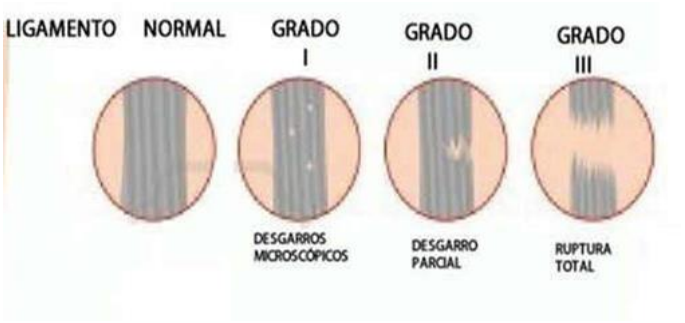

Figura 5: Distintos grados de esguinces del LCP

Meniscos:

Los meniscos son placas fibrocartilaginosas en forma de media luna o de ‘C’ que se encuentran entre las carillas articulares del fémur y la tibia, los cuales proporcionan la congruencia y la absorción de impactos (función amortiguadora). Los meniscos son gruesos y vascularizados, en su tercio externo, mientras que sus dos tercios internos son finos y avasculares. Además, los dos tercios internos contienen haces de colágeno organizados radialmente, mientras que el tercio externo contiene haces dispuestos circunferencialmente. Por tanto, se cree que la porción interna está más adaptada para soporte de peso y resistencia de fuerzas compresivas, mientras que las porciones externas son adecuadas para resistir fuerzas tensionales.

Los meniscos se dividen en:

Menisco medial: es una placa fibrocartilaginosa casi semicircular en forma de C, que recubre la superficie de la carilla articular superior de la tibia. Su asta anterior se une al área intercondílea anterior de la tibia y se fusiona con el ligamento cruzado anterior. Su asta posterior se une al área intercondílea posterior de la tibia, entre las inserciones del menisco lateral y el ligamento cruzado posterior.

Menisco lateral: es una placa fibrocartilaginosa circular que recubre la superficie lateral de la carilla articular superior de la tibia. Su asta anterior también se une al área intercondílea anterior de la tibia y se fusiona parcialmente con el ligamento cruzado anterior. Del mismo modo, su asta posterior se une a las áreas intercondíleas posteriores por delante de la asta posterior del menisco medial.

Los meniscos se mantienen en su lugar gracias a varios ligamentos, incluyendo el ligamento transverso, los ligamentos menisco femorales y meniscos tibiales (coronarios) Al estabilizar los meniscos, estos ligamentos están involucrados indirectamente en evitar el desplazamiento de la articulación de la rodilla.

La rotura de un menisco se puede producir por diversas causas.

Traumática: En personas jóvenes y activas, es frecuente su rotura mediante un mecanismo torsional, giro brusco o traumatismo.

Degenerativa: Conforme la rodilla envejece, la estructura meniscal pierde elasticidad y se ve sometida a más carga debido a cambios degenerativos en el cartílago y desgaste progresivo de la rodilla. El menisco puede romperse en situaciones cotidianas, sin un claro antecedente que recuerde el paciente. Estas roturas llamadas degenerativas, son las más frecuentes y en la mayoría de los casos se solucionan espontáneamente. No es infrecuente que vayan acompañadas de quistes de Baker (quistes de líquido sinovial palpables en la corva).

El ligamento transverso: conecta los meniscos anteriormente extendiéndose desde el margen anterior del menisco lateral hasta la asta anterior del menisco medial. Su función exacta es incierta, pero se cree que sus ligamentos estabilizan a los meniscos durante los movimientos de la rodilla y disminuyen la tensión generada en las fibras circunferenciales longitudinales.

Los ligamentos menisco femorales: son las porciones superiores del ligamento colateral tibial que se extienden desde la asta posterior del menisco lateral hasta el aspecto lateral del cóndilo medial del fémur. Estos se dividen en dos ligamentos:

Los ligamentos menisco tibiales (coronarios): son las porciones inferiores del ligamento colateral tibial, que se extienden entre el margen del menisco lateral y el área periférica de los cóndilos de la tibia. Están conformados por un ligamento menisco tibial medial y lateral (coronario).

El ligamento patelomeniscal: formado por un ligamento patelomeniscal medial y otro lateral, los cuales a menudo son descritos simplemente como ligamentos medial y lateral. Estos ligamentos recorren desde el tercio inferior de la patela para insertarse en la porción anterior de los meniscos medial y lateral, respectivamente.

Otros ligamentos importantes de la articulación de la rodilla:

Incluyen al ligamento mucoso o la plica sinovial infra patelar, los ligamentos popliteofibular y fabelofibular o fabeloperoneo.

El ligamento mucoso (o la plica infra patelar): consta de dos plicas alares que se insertan en el cuerpo adiposo, manteniéndolo en posición. Esta estructura es un remanente embrionario que separa los compartimentos medial y lateral de la rodilla (1).

Colabora en el normal movimiento de la grasa de Hoffa durante la flexo-extensión de la rodilla, evitando su desplazamiento anterior. El ligamento mucoso está ausente en el 14-28% de la población. Puede ser origen de patología mecánica y dolor anterior en caso de hipertrofia y puede ser asiento de patología sinovial. Puede ser necesaria su resección para tener una buena visualización de la huella tibial durante la cirugía de reconstrucción del LCA. (2)

El ligamento popliteofibular: ubicado en el aspecto posterolateral de la articulación de la rodilla, se extiende desde el músculo poplíteo hasta el aspecto medial de la fíbula.

El ligamento fabelofibular: emerge de un pequeño hueso sesamoideo en el aspecto posterior de la línea supracondílea lateral del fémur y se inserta distalmente en el borde posterolateral del proceso estiloides de la fíbula.

MOVIMIENTOS DE LA ARTICULACIÓN DE LA RODILLA:

Por ser una articulación tipo gínglimo, los principales movimientos en la articulación de la rodilla son la flexión y extensión de la misma en plano sagital. También permite la rotación medial limitada en una posición flexionada (en la última etapa de la extensión), así como una rotación lateral cuando se “desbloquea” y se flexiona la rodilla. A diferencia de la articulación del codo, la articulación de la rodilla no es un gínglimo verdadero ya que tiene un componente rotacional, un movimiento accesorio que acompaña la flexión y extensión, por lo tanto, se denomina como un gínglimo modificado. (figura 6)

Figura 6: movimientos de la articulación de la rodilla

El grado de una posible flexión de la rodilla depende de la posición de la articulación coxofemoral (o la articulación de la cadera) y si el movimiento es activo o pasivo. Cuando la cadera está flexionada, se puede alcanzar un grado máximo de flexión de 140 ° en la articulación de la rodilla, mientras que una cadera extendida permite solo 120 °. Esto se debe a que los músculos isquiotibiales son tanto extensores de la cadera como flexores de la rodilla, es por esto que pierden algo de su eficiencia para flexionar la rodilla si la cadera está extendida, y viceversa.

Además, se alcanza un amplio rango de movimiento en la articulación de la rodilla con la flexión pasiva de la misma, aumentando el grado máximo a 160°. El contacto de la porción posterior de la pierna (pantorrilla) con el muslo es el mayor factor limitante de la flexión de la rodilla. Asimismo, el patrón capsular de la articulación de la rodilla, en términos de mayor restricción, es flexionar y extender a un menor grado. Durante el movimiento de la rodilla, de flexión a extensión, los cóndilos del fémur ruedan y se deslizan posteriormente sobre la carilla articular superior de la tibia debido a su mayor superficie articular.

El movimiento de deslizamiento posteriormente es importante porque sin él, el fémur simplemente se resbalaría de la tibia sin que se realice la extensión completa.

Además, como la carilla articular del cóndilo lateral del fémur es más pequeña que su contraparte medial, el deslizamiento posterior del cóndilo medial durante los últimos grados de extensión resultan en rotación medial del fémur en la tibia. Durante los últimos grados de extensión, el cóndilo femoral rota medialmente sobre la carilla articular superior de la tibia, “bloqueando” la rodilla.

Esto es denominado “mecanismo de bloqueo”, el cual permite soportar peso de forma prolongada sin la ayuda de los músculos de la rodilla. La extensión completa de la rodilla junto con la rotación medial del cóndilo femoral pone a la rodilla en la también llamada “posición cerrada”, donde no hay forma de realizar movimientos adicionales.

Para flexionar nuevamente la rodilla, esta debe ser “desbloqueada” mediante la contracción del músculo poplíteo, que causa rotación lateral del fémur sobre la tibia. La flexión de la rodilla lleva a la “posición abierta”, que es menos estable y más débil que la “posición cerrada”.

A nivel de la articulación patelofemoral, el principal movimiento es el deslizamiento de la cara posterior de la patela sobre la carilla patelar del fémur hasta la fosa intercondílea. La principal función de la patela es proporcionar un brazo de palanca más grande para el músculo cuádriceps femoral, que es la distancia entre el eje del músculo y el centro de la articulación. Esto lo hace actuando como una polea para el cuádriceps femoral, aumentando su ventaja mecánica y proporcionando mayor fuerza angular.

Algunos movimientos adicionales en la articulación de la rodilla son posibles, pero estos dependen de la posición en la cual se encuentre esta. Por ejemplo: la aducción y la abducción se impiden mediante el enclavamiento de los cóndilos femoral y tibial, así como los ligamentos colaterales y cruzados cuando la rodilla está totalmente extendida. Sin embargo, cuando la rodilla está ligeramente flexionada, la aducción y abducción limitadas son posibles.

Los movimientos en el eje longitudinal, en cuanto a la rotación medial y lateral, están afectados de forma parecida dependiendo del grado de flexión articular. Dichos movimientos son posibles si la articulación de la rodilla está ligeramente flexionada. (3)

LESIÓN DE LIGAMENTO CRUZADO ANTERIOR:

Esta lesión se produce cuando el ligamento cruzado anterior se distiende o desagarra parcialmente o completamente, la más habitual es el desgarro completamente. En la mitad de los casos aproximadamente, también se dañan otras estructuras de la rodilla, como los ligamentos circundantes, el cartílago o el menisco (4). La lesión del LCA representa el 50% de las lesiones ligamentosas de rodilla, produciéndose el 75% durante las actividades deportivas. (5)

La lesión de un ligamento se llama esguince. La Academia Estadounidense de Cirujanos Ortopédicos define las lesiones del LCA en función de la gravedad y las clasifica como esguinces de grado 1, 2 y 3. Se considera que es un esguince de grado 1 cuando el ligamento se distiende ligeramente, pero la estabilidad de la articulación de la rodilla no se ve afectada. Se considera que es un esguince de grado 2 o desgarro parcial cuando el ligamento se distiende hasta elongase. Por último, el esguince de grado 3 se produce cuando el ligamento se secciona por completo y la articulación de la rodilla ya no es estable. El tipo más común de lesión del LCA es el esguince de grado 3.

Aproximadamente la mitad de las lesiones del LCA ocurren junto a lesiones en otras estructuras de la rodilla, entre las que se incluyen otros ligamentos, los meniscos o los cartílagos situados en la superficie de los huesos. Un patrón específico de lesión es la llamada «Tríada de O'Donoghue» (también conocida como «tríada triste» o simplemente «la tríada») que implica lesiones en el LCA, el ligamento colateral medial y el menisco medial, y ocurre cuando se aplica una fuerza lateral a la rodilla mientras el pie está fijo en el suelo. (4)

Síntomas:

Los signos y síntomas de una lesión del ligamento cruzado anterior suelen ser:

Un chasquido fuerte o sensación de "chasquido" en la rodilla.

Dolor intenso e incapacidad para continuar una actividad.

Hinchazón rápida.

Pérdida de la amplitud de movimiento.

Sensación de inestabilidad o de "darse por vencido" al soportar peso**.**

El paciente presenta diversas modificaciones biomecánicas tras una lesión:

Alteraciones en la marcha: posición de semiflexión de la pierna que le exige una sobre activación de los isquiosurales.

Alteración del torque flexo-extensor en la fase de apoyo.

Atrofia muscular del cuádriceps creando compensaciones estabilizadoras para la rodilla.

Limitación de la extensión y rotación con posible daño articular y meniscal.

Causas:

Los ligamentos son fuertes bandas de tejido que conectan un hueso con otro. El ligamento cruzado anterior, uno de los dos ligamentos que cruza por el medio de la rodilla, conecta el hueso del muslo con la tibia, y ayuda a estabilizar la articulación de la rodilla. La mayoría de las lesiones del ligamento cruzado anterior ocurre al practicar deportes y hacer actividades físicas que pueden ejercer presión en la rodilla.

Reducir la velocidad y cambiar de dirección de manera repentina (con brusquedad), girar con el pie firmemente apoyado, aterrizar con torpeza después de un salto, detenerse de manera repentina, recibir un golpe directo en la rodilla o chocar.

Cuando se daña el ligamento, por lo general, se produce un desgaste parcial o completo en el tejido. Una lesión leve puede estirar el ligamento, pero dejarlo intacto.

Factores de riesgo

Hay una serie de factores que pueden aumentar el riesgo de padecer una lesión de ligamento cruzado anterior, que incluyen:

Ser mujer: posiblemente debido a las diferencias anatómicas, la fuerza muscular y las influencias hormonales.

El aumento de la práctica deportiva desde edades más tempranas.

Participar en ciertos deportes como fútbol, fútbol americano, baloncesto, gimnasia y esquí alpino.

Tener un escaso condicionamiento

Usar patrones de movimiento defectuosos, como mover las rodillas hacia adentro durante una sentadilla

Personas con edades a partir de la cuarta y quinta década de la vida que no quieren dejar sus actividades.

Usar calzado que no te quede bien

Usar equipo deportivo en mal estado, como fijaciones de esquí que no están ajustadas correctamente

Jugar en césped artificial (5)

Predominio femenino

La incidencia de primeras lesiones es de aproximadamente 69 por 100 000 al año, siendo en hombres de 82 por 100 000 y en mujeres de 59 por 100 000.47 Al desglosar por edad y sexo, las mujeres entre 14 y 18 años tienen las tasas más altas de lesiones con 227,6 por 100 000; mientras que los hombres entre 19 y 24 años tienen las tasas más altas, con 241 por 100 000.

La tasa de segundas roturas entre los deportistas universitarios fue más alta en los jugadores de fútbol americano con 15 por 10 000, seguida de las gimnastas con 8 por 10 000 y las jugadoras de fútbol con 5,2 por 10 000.48.

Las deportistas tienen de dos a ocho veces más probabilidades de lesionarse el LCA en deportes que incluyen fintas y saltos, en comparación con los hombres que practican esos mismos deportes. A continuación, se muestran los datos de la NCAA sobre la tasa relativa de lesión por cada 1 000 exposiciones/atleta:

Baloncesto masculino: 0,07 - baloncesto femenino: 0,23

Lacrosse masculino 0,12 - lacrosse femenino 0,17

Fútbol masculino 0,09 - fútbol femenino 0,28

La gimnasia era el deporte que presentaba los valores más altos de lesión del LCA en mujeres, con una tasa de lesión de 0,33 por cada 1000 exposiciones/ deportista. De los cuatro deportes con la tasa más alta de lesión del LCA, tres eran femeninos: gimnasia, baloncesto y fútbol. (4)

Las diferencias entre hombres y mujeres que se han identificado como posibles causas son:

La protección muscular activa de la articulación de la rodilla, las diferencias en la alineación de la pierna/pelvis y la laxitud relativa de los ligamentos causada por las diferencias en la actividad hormonal del estrógeno y la relaxina. (Figura 7)

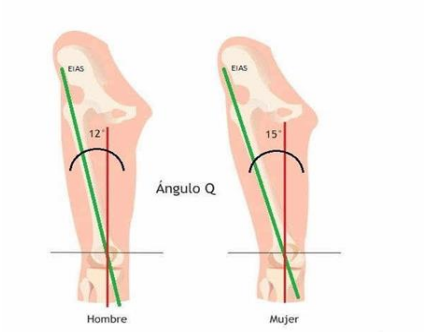

Figura 7: Diferencia anatómica entre hombre y mujer.

El ancho de la escotadura intercondílea en mujeres es menor que en hombres.

El área transversal del ligamento cruzado anterior tiene menor diámetro en mujeres.

El ciclo menstrual produce cambios tempranos en la proliferación y síntesis de fibroblastos y procolágeno tipo I que puede predisponer a la lesión. La incidencia de lesiones se puede ver afectada por las diferentes fases del ciclo menstrual y bajo efectos de anticonceptivos orales.

El Ángulo Q es mayor en mujeres, al igual que la pelvis y el fémur más corto. Al estar aumentado el Ángulo Q se aumenta el estrés medial de los ligamentos de la rodilla. (5)

DIAGNÓSTICO POR EL FISIOTERAPEUTA.

En la exploración física se detectará la laxitud articular y se valorará la estabilidad del complejo ligamentoso de la rodilla. Las pruebas específicas que se utilizan son:

Cajón anterior: se realiza una tracción de la tibia de atrás hacia delante. Se valoran los topes.

Prueba de Trillat-Lachman: es un cajón anterior con flexión de 20º. Es la prueba específica más utilizada puesto que tiene una sensibilidad del 87 al 98%.

Prueba de desplazamiento de pivote o prueba de Galway: En estudios recientes se ha demostrado que no siempre se recupera la inestabilidad rotacional del ligamento plastia del LCA, por ello este test es útil para valorar la inestabilidad combinada, tanto rotacional como anteroposterior. (5)

PRUEBAS MANUALES DIAGNOSTICAS:

Prueba del Cajón Anterior:

La prueba de cajón es un test que se puede hacer para saber si el ligamento cruzado anterior está roto. Debemos decir que no se trata de una prueba concluyendo, ya que cada persona tiene una elasticidad diferente del ligamento y pueden aparecer tanto falsos positivos como falsos negativos. Sin embargo, es buena hacerla en un primer momento para poder empezar a plantearnos la gravedad de la lesión.

Realización de la prueba del cajón:

Para hacer la prueba correctamente se deben seguir las siguientes pautas:

Posición del lesionado: Sentado con la cadera y la rodilla de la pierna que se quiere diagnosticar debe estar en flexión formando un ángulo de 90 grados.

Posición del especialista: Debe situarse junto al paciente, estabilizando con el muslo la pierna lesionada. Las manos deben sujetar la pierna a la altura de la primera de la rodilla, cerca de la interlínea articular femorotibial. Los pulgares se deben colocar en la interlínea articular por la cara anterior para que puedan palpar.

Acción a realizar: Se tiene que hacer fuerza como para provocar un deslizamiento anterior de la meseta tibial. (Figura 8)

Figura 8: Prueba de Cajón Anterior

Prueba positiva: La prueba del cajón se considera positiva cuando existe deslizamiento evidente de la articulación. En función del movimiento, si el deslizamiento es de 5 mm se considera grado I, un deslizamiento de 5 a 10 mm se clasifica como grado II y si es más de 1 cm se cataloga como grado III.

Variación de la prueba

Hay una variación del test más cómoda para la cual se deben seguir los siguientes pasos:

Posición del lesionado: decúbito supino. La cadera y la rodilla de la pierna a evaluar deben estar en flexión de 90 grados y esta vez estabilizamos con una cincha la pierna del participante.

Posición del especialista: en bipedestación. Igualmente, una mano palpa la interlínea articular por la cara anterior de la pierna, mientras que la otra sujeta la tuberosidad de la tibia con la 1era comisura de la mano.

Acción a realizar: se realiza una fuerza dorsal intentando provocar un deslizamiento posterior de la meseta tibial.

Prueba positiva: el deslizamiento posterior aumentado con respecto a la pierna contralateral. (6)

Prueba de Lachman:

El test de Lachman es una prueba clínica ampliamente utilizada en el ámbito médico para evaluar la integridad del ligamento cruzado anterior (LCA) de la rodilla, una estructura fundamental en la estabilidad de dicha articulación.

La lesión del LCA es una de las lesiones de rodilla más comunes en deportistas y puede causar inestabilidad articular, dolor e incapacidad funcional si no se trata adecuadamente. La prueba de Lachman se considera una herramienta diagnóstica valiosa y confiable, con una sensibilidad y especificidad superiores a otras pruebas clínicas como la prueba de cajón anterior y la prueba de pivot shift. La realización de la prueba de Lachman es sencilla y no requiere de instrumental específico, lo que facilita su aplicación en el ámbito clínico.

Para llevar a cabo el test de Lachman, el paciente se coloca en posición supina, con la rodilla a evaluar flexionada entre 20 y 30 grados y el pie en contacto con la camilla. El médico se ubica al lado de la rodilla afectada, estabiliza el muslo del paciente con una mano y con la otra mano sujeta la tibia en su tercio superior, realizando una tracción anterior sobre la tibia. (figura 9)

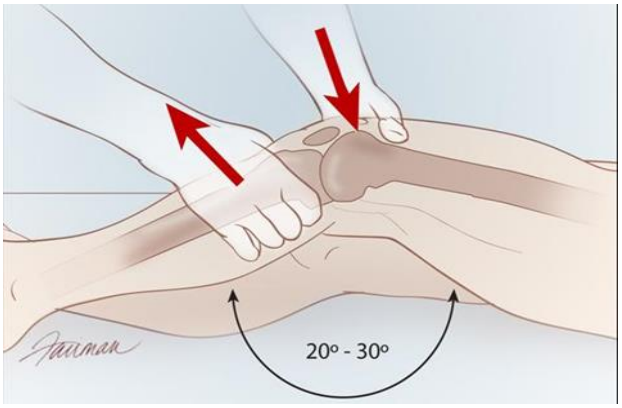

Figura 9: Prueba de Lachman

La evaluación del LCA se basa en la apreciación subjetiva del médico respecto a la cantidad de desplazamiento anterior de la tibia y la calidad del tope final percibido en comparación con la rodilla contralateral.

La interpretación del test de Lachman se realiza de acuerdo a los siguientes criterios: un Lachman negativo indica un ligamento cruzado anterior íntegro, donde se aprecia un tope firme y un desplazamiento anterior mínimo; un Lachman positivo grado I se caracteriza por un desplazamiento anterior leve y un tope final suave, lo que sugiere una lesión parcial del LCA.

Lachman positivo grado II muestra un desplazamiento anterior moderado y un tope final blando, indicativo de una lesión completa del LCA; y un Lachman positivo grado III se manifiesta por un desplazamiento anterior marcado y la ausencia de tope final, lo que denota una lesión grave del LCA.

El test de Lachman es una herramienta de diagnóstico clínico útil que ayuda a identificar y graduar lesiones del ligamento cruzado anterior. No obstante, la interpretación de los resultados puede verse influenciada por la experiencia del médico y la presencia de otras lesiones asociadas, como la rotura del menisco o la lesión del ligamento colateral medial. En casos de resultados inciertos o cuando se sospecha de una lesión asociada, se recomienda la realización de estudios de imagen como la resonancia magnética, que permiten una evaluación más precisa y detallada de las estructuras de la rodilla. (7)

Maniobra de Pivot Shift

La prueba de giro lateral tiene una sensibilidad del 24% y una especificidad del 98%. Aprovecha el fenómeno de subluxación dinámica que se produce durante 20-40° de flexión de la rodilla durante la marcha con un LCA roto. Al igual que con otras pruebas para el LCA, la contracción muscular protectora en una situación aguda podría dar lugar a una prueba falsa negativa, por lo que recomendamos que el paciente se relaje lo máximo posible y que posiblemente repita la prueba un par de veces.

Para realizar la prueba, ponga a su paciente en posición de decúbito supino con la cadera flexionada y abducida a 30° en ligera rotación medial. A continuación, agarre la pierna del paciente por el calcáneo y lleve la tibia en rotación interna.

Algunos autores también describen una compresión axial añadida. Con la otra mano, quieres dar una fuerza en valgo desde detrás del peroné.

Esto sub luxa la tibia anteriormente del fémur en extensión. A continuación, lleve lentamente la rodilla de su paciente a la flexión. (figura 10)

Figura 10: Prueba de Pivot Shift

Esta prueba es positiva: si la tibia se reduce o retrocede a unos 30-40° de flexión debido a la tensión de la banda iliotibial. Esto puede producir un sonido metálico y a menudo el paciente lo describe como una sensación reconocible de "ceder" (8)

PRUEBAS COMPLEMENTARIAS DE DIAGNÓSTICO:

Con frecuencia, el diagnóstico puede realizarse únicamente sobre la base de la exploración física, pero es posible que necesites pruebas para descartar otras causas y determinar la gravedad de la lesión. Estas son algunas de las pruebas:

Radiografías: Es posible que deban realizarte radiografías para descartar una fractura ósea. Sin embargo, las radiografías no pueden mostrar los tejidos blandos, como los ligamentos y los tendones.

Ecografía: Mediante el uso de ondas sonoras para visualizar las estructuras internas, la ecografía puede utilizarse para detectar lesiones en los ligamentos, en los tendones y en los músculos de la rodilla.

Imágenes por resonancia magnética: Una resonancia magnética utiliza ondas de radio y un potente campo magnético para crear imágenes de los tejidos duros y blandos del cuerpo. Además, una resonancia magnética puede mostrar la extensión de la lesión del ligamento cruzado anterior y los signos de daños a otros tejidos de la rodilla, incluyendo el cartílago. (9)

La sensibilidad y especificidad diagnóstica de la RM son del 95% por lo que se considera el método de elección para confirmar la lesión.

PLAN DE TRATAMIENTO FISIOTERAPEUTICO:

El plan de tratamiento Fisioterapéutico para el ligamento cruzado anterior de la rodilla, tanto para pre como post quirúrgico tiene como objetivo buscar la mayor funcionalidad y evitar el riesgo de una nueva lesión. Los objetivos principales en el tratamiento se basan en eliminar la inestabilidad, restaurar la función articular y la movilidad, recuperar la fuerza y las capacidades físicas previas a la lesión y prevenir los procesos degenerativos articulares a largo plazo. (5)

Tratamiento fisioterapéutico del ligamento cruzado anterior :

Fase inmediatamente posterior a la lesión o fase prequirúrgica:

Objetivos:

Minimizar la inflamación en zona de la lesión.

Evitar el dolor en zona de la lesión.

Conservar/aumentar el arco de movilidad de rodilla.

Mantener fuerza muscular de isquiotibiales, cuádriceps y demás músculos comprometidos.

Técnicas fisioterapéuticas utilizadas:

Punción seca

Movilización y liberación miofascial

Diatermia

Crioterapia (compresas frías o criomasaje)

Drenaje Linfático Manual

Vendaje neuromuscular (Opcional del fisioterapeuta) (5)

El cuádriceps puede perder hasta el 30% de su fuerza muscular en los primeros 7 días a causa de la inflamación y la inmovilización.

Fase postquirúrgica 1ª fase: 2-4 semanas tras la intervención:

Objetivos:

Bajar la inflamación en rodilla lesionada.

Reducir el dolor en zona de lesión

Ejercicios isométricos a tolerancia

Completar la extensión y flexión a 90º.

Recuperar el control muscular.

Ganar rango movilidad: la movilización precoz de la articulación ayuda a reducir el dolor y disminuir alteraciones adversas del cartílago articular. Ayudando en la cicatrización y favoreciendo la circulación. (5)

En el postoperatorio inmediato se pueden aplicar estrategias para manejo de dolor, entre ellas la crioterapia y la terapia manual ortopédica, esto también favorecerá el aumento progresivo de los rangos de movimiento.

Es importante garantizar en el primer mes la extensión completa de rodilla, ya que por falta de movilidad el tejido puede crear fácilmente adherencias y posterior fibrosis que limitará sustancialmente el movimiento de no lograrse. Los estudios recientes afirman que entre más pronto se ganen los rangos de movilidad, más pronto se puede iniciar el trabajo de recuperación de fuerza, especialmente con contracción de tipo excéntrica, que facilita el reclutamiento de fibras musculares y acelera su recuperación. (Figura 11)

Figura 11: Fase 1 postquirúrgica

Cuando el paciente gane los 60° de flexión de rodilla, se pueden empezar a implementar ejercicios de descarga de peso y propiocepción, con en el caso del puente, cuidando la abducción excesiva y promoviendo la activación muscular.

El paciente empezará su patrón de marcha y los respectivos traslados y transferencia con apoyo externo tipo muletas en la mayoría de los casos, esto depende de la indicación que dé el ortopedista tratante. En fisioterapia debemos velar por el correcto uso de estos apoyos y el entrenamiento de su uso.

Entre la semana 2 y 4 el paciente ya debe haber ganado los 90° de flexión de rodilla y allí podemos progresar en intensidad y complejidad en los ejercicios para cuádriceps e isquiotibiales.

Cuando el paciente logre completar rango de flexión de rodilla y ya no dependa de ningún tipo de apoyo externo, iniciará el entrenamiento de retorno a la actividad en el caso de deportistas, y de funcionalidad completa en el caso de no deportistas. En esta fase el entrenamiento propioceptivo y de aumento de fuerza muscular es el más importante. (10)

Normalmente transcurridos 3-6 meses dependiendo del tipo de intervención el injerto ya tiene las características adecuadas y similares a un LCA.

El apoyo progresivo es importante y facilita la recuperación del cuádriceps, pero es el profesional sanitario el que debe pautar los tiempos puesto que el apoyo también ocasiona la traslación anterior de la tibia, pero sus efectos no están bien estudiados. El trabajo de propiocepción se inicia en la primera semana. (5)

Ejercicios para rango de movimiento.

Extensión sobre un cojín. (Por debajo).

Sentado o acostado sin la rodillera apoyando el talón en un rollo de toallas. Se enderezar la rodilla tanto como sea posible. Para aumentar el estiramiento se puede activar el músculo cuádriceps o aplicar un poco de presión (las manos o peso) en el muslo, pero no sobre la rótula de la rodilla. Se deberá sentir algo de estiramiento y leves molestias detrás de la rodilla. Mantener este estiramiento durante 1-5 minutos, reposo durante 30-60 segundos, repetir 3-5 veces consecutivas, y llevar a cabo 3-5 sesiones por día. (11)

Piernas colgadas en prono.

Acostarse boca abajo sin la rodillera y las rodillas y las piernas colgando fuera de la cama o mesa. Tratar de mantener sus caderas hacia abajo sobre la mesa. Se puede colocar un pequeño peso en el tobillo o utilizar el otro pie para aplicar un poco de presión descendiente en el talón para aumentar el estiramiento. Se debe sentir algunas molestias suaves de estiramiento en la parte posterior de la rodilla.

Mantener esta posición durante 1-5 minutos, reposo durante 30-60 segundos, repetir 3-5 veces consecutivas, y llevar a cabo 3-5 sesiones por día. Este ejercicio no debe hacerse si la cirugía se realizó con un injerto de tendón de los Isquiotibiales.

Deslizamiento sobre la pared.

Acostado boca arriba con el pie involucrado en la pared, sin la rodillera . Deslizar lentamente el pie hacia debajo de la pared lo más lejos posible. Se puede utilizar el otro pie para empujar el pie involucrado más abajo en la pared. En este punto es normal a sentir la presión en la parte delantera de la rodilla. Mantenga esta posición durante 5-10 segundos, luego empujar contra la pared y deslizar el pie de regreso hasta que la rodilla este flexionada aproximadamente 90˚. Ahora deslizar el pie hasta que la rodilla está totalmente extendido. Repetir 15-25 veces, y llevar a cabo 3-5 veces por día.

Deslizamiento de talón con asistencia.

Acostado boca arriba sin la rodillera y deslizar lentamente el pie hacia las caderas, en la medida de lo posible. Se puede utilizar el otro pie para presionar para un mayor movimiento. En este punto es normal a sentir la presión en la parte delantera de la rodilla. Mantenga esta posición durante 5-10 segundos, seguido deslice el pie de atrás hasta que la rodilla está totalmente extendido. Repetir 15-25 veces, y realizar 3-5 veces por día

Flexión de rodilla sentado.

Sentado con la pierna por el borde de una mesa o una silla. Dejar que la rodilla se flexione en su mayor rango posible. Al principio puede que el paciente tenga que utilizar la otra pierna para ayudar a bajar el pie lentamente. A continuación, utilice el pie no afectado para aplicar un poco de sobrepeso sobre el pie, tratando de flexionar más la rodilla. En este punto es normal a sentir la presión en la parte delantera de la rodilla. Mantenga esta posición durante 5-10 segundos, Repita 10-20 veces, y llevar a cabo 3-5 veces al día.

Movilización patelar.

Con los dedos, se palpa el borde de la rótula. A continuación, se desliza suavemente la rótula en cuatro direcciones; arriba, abajo, al interno y al externo. Se tratará de no inclinar la rótula, sino deslizarla. Mantener durante 2 segundos al final de cada dirección.

Esto evitará que se forme tejido cicatrizal alrededor de la rótula. Se deslizan en cada dirección durante 1 minuto, y llevar a cabo 3-5 veces por día.

Activación muscular.

Series de cuádriceps.

Con la rodilla totalmente extendida, contraer el musculo cuádriceps tanto como sea posible y mantener durante 5-10 segundos, luego relajar durante 5 segundos, repetir durante 2-3 minutos.

Levantamiento de pierna estirada.

Una vez que se puede lograr series de cuádriceps adecuadas se puede tratar de levantar la pierna hasta 12 a 16 pulgadas, mientras se mantiene la extensión completa de la rodilla. Esto se debe mantener durante 5-10 segundos, y se repite 10-15 veces.

Series de Isquiotibiales.

Sentado en el piso. Con la rodilla ligeramente doblada, empujar el talón contra suelo. Se debe sentir los músculos isquiotibiales en contratación en la parte posterior de su muslo. Mantenga la posición durante 5-10 segundos, y luego relajarse durante 5 segundos. Repita durante 2-3 minutos. Este ejercicio no debe hacerse si la cirugía se realizó con un injerto de tendón de los isquiotibiales.

De pie elevaciones de piernas.

Párese sobre su pierna sana. Mantener su rodilla afectada completamente recta, levante la pierna hacia adelante y mantener durante 2 segundos. No permita que su parte superior del cuerpo se balancee. Hacer las elevaciones en cuatro direcciones; hacia adelante, hacia atrás, fuera (lejos) y el interior (a través de). Hacer 1 set de 5-10 repeticiones para cada dirección. Se iniciarán estos ejercicios con la rodillera puesta, el fisioterapeuta indicara al paciente cuando lo puede comenzar a realizar sin él.

Cambios de carga

De pie con los pies separados y las rodillas ligeramente dobladas. Cambie su peso de un pie al otro. Mantenga la posición durante 5-10 segundos. Esto también se puede hacer con un pie delante del otro, desplazar el peso hacia delante y hacia atrás de un pie al otro, sosteniendo durante 5-10 segundos.

Continuar estos diferentes patrones de cambio de peso durante 2-3 minutos. Se iniciarán estos ejercicios con la rodillera puesta, el fisioterapeuta indicara al paciente cuando lo puede comenzar a realizar sin él.

Sentadilla incompleta

De pie con los pies separados. Realizar una sentadilla incompleta doblando las rodillas y flexionar las caderas. Una buena alineación de sentadilla tendrá el pecho sobre las rodillas y las rodillas sobre los pies, con el peso distribuido de manera uniforme sobre los pies. Hacer 1-3 series de 10-15 repeticiones. Se iniciarán estos ejercicios con la rodillera puesta, el fisioterapeuta indicara al paciente cuando lo puede comenzar a realizar sin él.

Levantamiento del cuerpo de puntas.

De pie con los pies separados y las rodillas completamente extendida. Se parará sobre las puntas de sus pies. Mantenga esta posición durante 2 segundos y luego regresar. Hacer 1-3 series de 10-15 repeticiones.

Deambulación:

Cambio de peso diagonal.

Coloque el pie involucrado en frente del pie no afectado, manteniendo una distancia considerable entre ellos. Comenzar con todo su peso sobre el pie no afectado. La pierna afectada debe comenzar en frente de la otra sólo con el talón en contacto con el suelo. A medida que desplaza el peso hacia el pie delantero, poco a poco dejar que todo el pie entra en contacto con el suelo y flexione ligeramente la rodilla. Mantenga la posición durante 5 segundos y luego volver a la posición de partida. Hacer 2-3 series de 15-20 repeticiones.

Marcha hacia atrás.

Caminar hacia atrás, centrarse en elevar su pierna y evitar movimientos de balanceo de sus piernas hacia un lado. Trate de levantar los dedos de los pies fuera del suelo antes que el talón al levantar el pie. Hacer 2-3 series de 50-75 pies, caminando para cada conjunto.

Paso por encima.

Colocar una serie de libros o vasos de papel en una fila, aproximadamente a un paso de longitud de diferencia. Los libros u objetos deben apilar de manera que sean al menos la altura del tobillo. Ahora camina hacia adelante y hacia atrás, doblando la rodilla al pasar por encima de los objetos. Hacer 2-4 series, caminando de forma continua durante 30-45 segundos. (11).

Fase postquirúrgica 2ª fase intermedia: 6-10 semanas tras la intervención:

Los túneles del injerto se han incorporado pero el resto de tejido injertado probablemente tenga cierta vulnerabilidad y exista cierta debilidad. (5)

Objetivos:

Completar el arco de movilidad articular.

Fortalecer musculatura: los isquiotibiales y el cuádriceps son los grupos musculares prioritarios por la estabilidad de rodilla, para disminuir tensión en el injerto y protegerlo.

Propiocepción: es importante insistir en la recuperación de la propiocepción para la mejora de la coordinación y del reaprendizaje de los patrones de movimiento.

Recuperar el patrón de la marcha.

Ejercicios concéntricos y excéntricos en cadena cinética cerrada a tolerancia. (5)

Fuerza básica y propiocepción

Esta fase inicial de 2-6 semanas después de la cirugía. Normalmente toma de 3-5 semanas para completar las metas en esta fase.

Ejercicios de amplitud de movimiento

Movilización de la patela

Con los dedos, se palpa el borde de su rótula. Deslizar suavemente la rótula en cuatro direcciones; arriba, abajo, hacia medial y hacia el exterior. Tratar de no volcar o inclinar la rótula, sino deslizarla. Mantener durante 2 segundos al final de cada deslizamiento. Esto evitará que se forme tejido cicatrizal alrededor de la rótula. Deslizar en cada sentido durante 1 minuto, 3 veces por día. (11)

Bicicleta estacionaria

Ajustar la altura del asiento para que se sienta un suave estiramiento con la rodilla doblada en el punto más alto del pedal. Pedalear de 5-10 minutos con mínima o ninguna resistencia. Los pacientes deben tener cuidado para evitar el exceso de ciclismo en la Fase 2, ya que puede poner demasiado esfuerzo repetitivo en el injerto.

Colgado en Prono

Acostarse boca abajo con la mitad inferior de cada pierna colgando de la cama. Mantener esta posición de estiramiento para 30-60 segundos, repitiendo 3-4 veces. Se puede utilizar la pierna sana para aplicar una fuerza hacia abajo sobre el talón de la pierna afectada. Esto obligará a la rodilla a ir más extensión.

Extensión sobre Cojín

Colocar el talón sobre un rollo de toalla y dejar que la rodilla se hunda hacia abajo. Mantener esta posición durante 30-60 segundos, repitiendo 3-4 veces. Se puede colocar un peso de sacos de arena sobre el muslo para ayudar a aplicar presión adicional si es necesario.

Flexión de rodilla en bipedestación

De pie dándole la espalda a una silla, colocar el pie o dedos de la extremidad quirúrgica en la silla. Flexionar lentamente la pierna no afectada para llevar la rodilla afectada en una posición flexionada. Mantenga 20-30 segundos, repetir 3 veces**.**

Flexión de rodilla en Prono

Acostarse boca abajo, contraer los músculos abdominales para prevenir que la espalda baja se arquee y llevar el talón de la pierna quirúrgica hacia los glúteos. Sostener 20-30 segundos y repetir 3-4 veces. Usar la otra la pierna o la mano para proporcionar mayor de flexión.

Flexibilidad de la extremidad inferior

En adición a la gama de movimiento de la rodilla, la promoción más baja extremidad flexibilidad al comenzar un estiramiento estático programa para los siguientes grupos musculares: Isquiotibiales, Banda Iliotibial, Tríceps Sural, Flexores de Cadera/ Cuádriceps.

Secuencias de Marcha:

Caminata con rodilla alta hacia delante, caminata con rodilla alta hacia atrás, caminata con rodilla alta con vallas haciendo círculos de cadera hacia delante, caminata con rodilla alta con vallas haciendo círculos de cadera hacia atrás, paso lateral con posición de mini sentadilla, avanzar en zig zag con pausa hacia delante, avanzar en zig zag con pausa hacia atrás.

Fortalecimiento funcional

Sentadilla

Pararse con los pies aproximadamente al ancho de la cadera o una poco más. Apuntar los dedos de los pies hacia adelante o un poco fuera, bajar las caderas hasta que los muslos estén casi paralelos al piso. Si se pierde el equilibrio antes de que los muslos estén paralelo al suelo, se puede volver a la posición de pie en cualquier momento. Mantener las rodillas alineadas sobre el primero y segundo dedo de los pies. Distribuir el peso del cuerpo sobre el pie entero o hacia las puntas de los pies. Asegurarse de doblar las caderas al doblar las rodillas. Volver a la posición de pie.

Step hacia Atrás

De pie, con los dos pies sobre escalón de step. Extender la pierna hacia atrás y bajar lentamente el cuerpo hasta que el pie toca el suelo. Volver a subir al escalón. Repetir con el otro pie. Cuanto más lejos se llega de al extender la pierna, más desafiante este ejercicio se vuelve.

Desplante Parcial

Dar un paso adelante a 3/4 de una zancada completa. Esta la posición de partida. Distribuir el peso del cuerpo de modo que el 75% o más del peso corporal este en la pierna adelantada. Bajar el cuerpo hasta que el muslo frontal está casi paralelo al suelo. Si se pierde el equilibrio antes de que los muslos queden paralelos al suelo, se puede regresar el pie en cualquier momento. Mantener la rodilla adelantada alineada sobre el primer y segundo dedo del pie. La pierna de atrás puede ser doblada en la rodilla cómodamente o permanecer recta en función de la longitud del paso.

El pie de atrás debe de apoyarse sobre los dedos, utilizar la pierna adelantada para empujarse hasta la posición de partida. El fisioterapeuta o entrenador de atletismo pueden progresar a una marcha con desplante parcial.

Balance

La fase 2 de la atención se centrará en el desarrollo del equilibrio y la propiocepción, los ejercicios que desafían diferentes planos de equilibrio se hará hincapié, incluyendo:

Parado de punta sobre una pierna.

Equilibrio en una sola pierna alcanzando objetos.

Equilibrio de una sola pierna, los ojos cerrados.

Equilibrio en una sola pierna sobre un plano inclinado. (11)

Fase de recuperación o fase progresiva funcional: 2-3 meses después de la intervención aprox.

El objetivo principal es recuperar las cualidades físico-deportivas básicas como son: fuerza máxima, fuerza-resistencia o resistencia aeróbica; y comenzar con ejercicios funcionales específicos. (Figura 12)

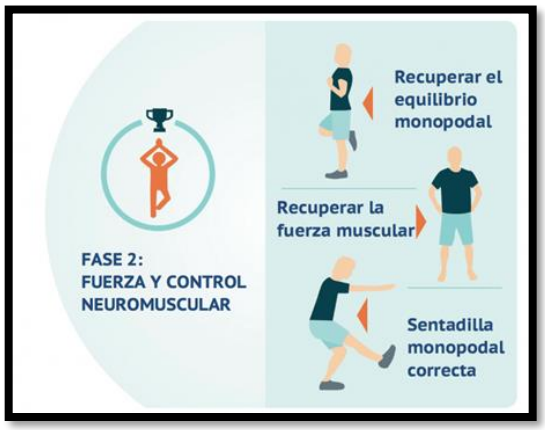

Figura 12: Fase progresiva funcional

Otros objetivos:

Comenzar las técnicas estáticas de contracción-relajación y ejercicios de flexibilidad a tolerancia.

Continuar el trabajo de fortalecimiento muscular para estabilizar la articulación, evitar la debilidad estructural y aumentar el grado de traslación anterior de la rodilla lesionada.

Ejercicios concéntricos y excéntricos en CCC y en CCA.

Ejercicios de carrera.

Recuperación resistencia aeróbica.

Natación, bicicleta.

Ejercicios avanzados de propiocepción. (5)

Rango de movimiento

Si el rango de movimiento no se ha logrado por esta fase, el fisioterapeuta puede considerar medidas adicionales, tales como modalidades o terapia manual para ayudar a recuperar el rango de movimiento. Continuar con la extensión sobre cojín o colgar piernas en prono, continuar con los ejercicios de flexión, tales como bicicleta estática y flexión en prono, continuar con los ejercicios de flexibilidad estática, secuencias de agilidad dinámica, comience con pequeños pasos a baja velocidad, progresando gradualmente la velocidad y la longitud de zancada y luego como su control de movimiento de mejora.

Brinco hacia adelante.

Brinco hacia atrás.

Brincos hacia los lados.

Deslizamiento de lado.

Back pedal con aceleraciones.

Juego de pies rápidos en su lugar.

Fortalecimiento funcional

La mayor parte de los ejercicios de fortalecimiento recomendados son ejercicios de cadena cerrada con un componente de la estabilidad y el control. Si un paciente está teniendo problemas para recuperar la fuerza de los cuádriceps es aceptable para ese paciente proporcionar algunos ejercicios de cadena abierta.

Sentadilla con elevación de la rodilla

Comience con los pies juntos. Póngase en posición de sentadilla a un nivel cómodo que se puede mantener durante al menos 10 segundos. Cambie su peso corporal en una pierna y levantar la rodilla opuesta, sin comprometer su postura. Mantenga 5-10 segundos, baje la rodilla y cambie de pierna.

Sentadilla y alcanzar

Póngase en posición de sentadilla a un nivel confortable que puede mantener durante al menos 10 segundos. Cambie su peso corporal en una pierna. Llegar lateralmente con la otra pierna hasta la cadera está completamente extendido.

Sentadilla y alcance alternado.

Realizar como el ejercicio de Sentadilla y alcanzar, pero alternando las piernas con cada repetición. Mantener la distancia entre las caderas y el piso a medida se pueda alternar las piernas lo más rápidamente posible.

Desplantes de reversa

Empezar desde una posición de pie con los pies juntos. Realizar un desplante hacia atrás, y luego volver a la posición inicial de pie. El centro de gravedad del paciente debe ser hacia delante y por encima de su rodilla delantera.

Desplantes laterales avanzando.

Empezar desde una posición de pie con los pies juntos. Caminar de lado en un desplante con un 80-85% de su peso sobre la pierna adelantada (rodilla sobre el pie) con la pierna retrasada relativamente recta. Empujar hacia arriba con la pierna adelantada para volver a ponerse de pie. Tener cuidado de no rebotar en los dedos de la pierna retrasada. Repetir con la otra pierna.

Desplantes hacia adelante avanzando.

Empezar desde una posición de pie con los pies juntos. Un paso adelante en un desplante. Tratar de conseguir un 80-85% del peso sobre la pierna hacia adelante, con la rodilla sobre el pie. La pierna retrasada debe ser relativamente estirada y llegar a los dedos de los pies. A continuación, empujar hacia arriba con la pierna hacia adelante para traer el cuerpo arriba y la rodilla estirada. Repetir con la otra pierna.

Secuencias de aterrizajes y despegues

Step offs de un alto cuadro de 6-10 pulgadas. Tratar de aterrizar en ambos pies al mismo tiempo. Absorber el impacto del aterrizaje al entrar en una posición de sentadilla sobre el aterrizaje. Cuando el paciente sea capaz de realizar esto de forma consistente, correctamente y sin síntomas, el fisioterapeuta indicara aterrizajes con una sola pierna.

Saltos de rebote

De pie, con el mismo peso en ambos pies. Ahora realizar la primera porción de un salto de poca profundidad. Sus dedos no pueden dejar el suelo inicialmente. Repita este proceso para producir una acción de rebote ligero. Cuando el paciente sea capaz de realizar esto de forma consistente correctamente y sin síntomas, el fisioterapeuta indicara rebotes con una sola pierna.

Salto y aterrizaje

Párese sobre una pierna, a continuación, utilizando la acción del brazo y la pierna opuesta, empujar esa pierna para mantenerse brevemente en el aire. Aterrizar suavemente doblando la rodilla y la cadera. Pausa y mantenga el equilibrio en esta posición en sentadilla parcial de 2-3 segundos.

Saltos y alto.

Realizar tres saltos hacia adelante, con las dos piernas, y luego detenerse. Mantener un buen equilibrio en una posición de sentadilla durante 3-4 segundos en cada pausa. Repetir esta secuencia de 10-20 veces. Cuando el paciente sea capaz de realizar esto de forma consistente, correctamente y sin síntomas, el fisioterapeuta atlético les indicara a saltos en una sola pierna.

Balance

En la Fase 3, los ejercicios de equilibrio desafiarán el control postural y la duración. El objetivo de estos ejercicios es hacer del balance un fenómeno inconsciente. Mediante el uso de las tareas que requieren coordinación ojo-mano y la concentración, su conciencia cognitiva de la posición del cuerpo se ve disminuida. Algunos ejemplos de estos ejercicios: Ejercicios con balón de fútbol mantener el equilibrio sobre la pierna lesionada, pases de un balón mientras se mantiene el equilibrio sobre la pierna lesionada, swing de raqueta de tenis mientras se mantiene el equilibrio sobre la pierna lesionada, golpes o conjuntos de voleibol mientras que mantener el equilibrio sobre la pierna lesionada, series de manejo de balón de basquetbol, mientras que mantener el equilibrio sobre la pierna lesionada, caminar y mantener postura sobre una sola pierna, balance de una sola pierna con los ojos cerrados, Balance de una sola pierna mientras está de pie sobre un rollo de toallas. (11)

Fase de entrenamiento funcional: 16 semanas tras la intervención.

Es la fase de retorno y preparación específica para la actividad deportiva. (figura 13)

Figura 13: Fase entrenamiento funcional

Objetivos:

Conseguir la estabilidad monopodal.

Incrementar frecuencia, distancia y tiempo de carrera.

Ejercicio terapéutico con pliometría.

Ejercicios en los que se practiquen cambios de ritmo y dirección. (5)

Calentamiento dinámico

Estos ejercicios están diseñados para mejorar el rendimiento deportivo preparando su cuerpo para las demandas de su deporte. Este calentamiento le ayudará con el aumento de la temperatura corporal, estado de alerta mental, la elasticidad del sistema muscular y la activación del sistema neuro-muscular. Se puede realizar de 5 a 10 minutos. Los siguientes ejercicios son similares a los ejercicios de agilidad en la fase 3, pero ahora usted comenzará a aumentar la amplitud y la velocidad de movimiento:

Saltar hacia adelante, Saltar hacia atrás, Saltar de lado, Shuffle lateral con brazo en columpio, Carioca o vid con pasos cortos rápidos, Carioca con el aumento de rotación de la cadera hacia atrás con pasos más largos, 3 pasos y parar, Pedales aceleraciones, Pies rápidos en el mismo lugar, Altura de caída de la gestión.

Control de aterrizaje multiplantar y la reacción Neuromuscular

Rotaciones de salto

Realizar un salto con sentadilla, mientras que da una vuelta en el aire de 90 ° de la caja al suelo y mantenga el aterrizaje. Intente aumentar la duración del equilibrio y el control durante el aterrizaje.

Estocada y pies rápidos

Pies rápidos en el mismo lugar durante 3-4 segundos, y luego arremeter hacia adelante. Desde la posición de estocada volver a la posición vertical en secuencia de pies rápidos. Continuar este ciclo, alternando la pierna de estocada.

Salto multiplantar a tierra

Pararse sobre una pierna, luego con el otro brazo y la pierna realizar una acción de empuje con las piernas ligeramente disparadas. Aterrizar suavemente doblando la rodilla y la cadera. Pausa y mantener su equilibrio en esta posición parcial de cuclillas durante 2-3 segundos.

Parar y continuar

Correr hacia adelante unos pasos y parar suavemente sobre un pie, mantener pulsada este aterrizaje durante 1-2 segundos. Seguir esta secuencia en múltiples direcciones.

Saltando (Sólo un pie de impulso)

Utilice el brazo opuesto y acción de la pierna. Aterrizar suavemente iniciando contacto de la bola del pie y el talón la rodilla y la cadera deben flexionar (doblar). Intento de aumentar la duración de equilibrio y de control (no dejar la rodilla ir hacia la línea media) durante el aterrizaje.

Límites de energía

Este ejercicio de alta intensidad es básicamente una progresión del salto adelante y requiere ciclismo de sus piernas durante la fase de vuelo del salto. Usted debe aumentar su distancia con cada límite.

Escala de la agilidad

Avanzar varios ejercicios para promover el equilibrio dinámico y agilidad en el plano menos provocativo del movimiento (generalmente sagital) al plano más estresante del movimiento (generalmente transversal). Puede simular una escalera usando un patrón de cinta en el piso. Su fisioterapeuta o entrenadora le proporcionará una hoja informativa de ejercicios diseñados específicamente para usted.

Corte y ejercicios de pivote

Indicados por el fisioterapeuta o entrenador deportivo. Estos pivotes deben promover igualdad de peso entre el miembro afectado y el sano. Usted debe comenzar a una baja velocidad y avanzar a mayor velocidad como tu control aumenta la circulación y su detención disminuye.

Movimientos funcionales y de fortalecimiento de la estocada

Pie hacia adelante con rotación a partir de una posición de pie con los pies juntos y las manos sosteniendo una pelota de pequeño peso. Paso adelante en una estocada y llevar el peso sobre la pierna hacia delante para tocar el suelo. Como se pone de pie arremeter hacia adelante a la otra pierna, el peso debe viajar en una sobrecarga de arco suave.

Sentadilla con una pierna

Este ejercicio se realiza de una manera similar como ponerse en posición de sentadilla, pero se realiza con sólo pierna a la vez. Atención a la alineación postural es muy importante.

Peso muerto en una sola pierna

Pararse en una pierna con la rodilla recta pero no hiperextendida sosteniendo un peso o una pelota.

Llegar a hacia el suelo con el peso por flexión en la cadera, pero manteniendo la rodilla y la espalda recta. Extender los glúteos hasta una posición de extensión de la cadera.

Reloj de desplantes

Este ejercicio utiliza el desplante en múltiples ángulos. Para realizar este ejercicio, imagínate a ti mismo de pie en el centro de un reloj. Ahora abalanzarse hacia fuera a cada número en la orilla del reloj, volviendo al centro de cada vez.

Desplantes laterales de pie

A partir de una posición con los pies juntos sosteniendo una pelota aérea. Paso lateral en un desplante con el 80-85% de su peso a plomo en la pierna (de la rodilla sobre el pie) y el rastro de la pierna debe ser relativamente recto. Cuando vaya a la posición de desplante debe bajar la pelota, justo en frente de la rodilla. Luego empuje hacia arriba con la pierna para volver a pie. La bola se debe empujar arriba mientras que la pierna se extiende.

Paso de energía hacia arriba y abajo.

Comenzar con el pie izquierdo sobre una silla estable, un peso o un banco para aeróbicos apiladas. Con una mayoría de su peso mantenido con el pie izquierdo, salte rápidamente hacia arriba enderezando la rodilla izquierda y cadera izquierda termina sólo en la pierna izquierda. Al mismo tiempo, el brazo izquierdo lanzará un puño hacia arriba con el codo doblado a 90 grados y en el lado derecho la rodilla va a terminar en una posición de marcha de rodilla alta. Repetir en el lado opuesto también. Sostener pesas en las manos para aumentar la resistencia. (11)

Fase de retorno a la actividad deportiva 6 meses tras la intervención (figura 14)

Figura 14: Fase de retorno a la actividad deportiva

Objetivos:

Aumento progresivo de la carrera en distancia e intensidad.

Otorgar un fortalecimiento de los músculos.

Aumentan la velocidad.

Ayudar a prevenir un gran número de lesiones ya que refuerzan la musculatura.

Mejoran el nivel de coordinación. (5)

Algunos ejemplos de este tipo de ejercicios y cómo se realizan correctamente.

Salto a cajón

Es uno de los más habituales. Sitúate frente a un cajón. No es necesario que sea excesivamente alto. Separa los pies a la anchura de los hombros y realiza una media sentadilla para coger impulso. Salta sobre el cajón e intenta caer con las rodillas flexionadas para evitar un mayor impacto sobre las articulaciones.

Salto de rana

También se conoce como *burpees*. No te vamos a engañar, este ejercicio resulta un tanto complejo, especialmente para principiantes. Comienza agachándote y apoya las manos en el suelo. Imita la postura de una rana. Posteriormente, estira las piernas hacia atrás y quédate en plancha para realizar una flexión. Vuelve a la postura de rana y, por último, da un salto hacia arriba estirando los brazos por encima de la cabeza.

Salto de longitud

Sitúate de pie, flexiona las rodillas ligeramente y realiza un salto de longitud. En cuanto aterrices, vuelve a tomar impulso para realizar el siguiente salto. Puedes recorrer de este modo una recta de unos 50 metros aproximadamente. (11)

ADITAMENTOS UTILIZADOS DURANTE LA REHABILITACIÓN EN LESION DE LIGAMENTO CRUZADO ANTERIOR:

El uso de una rodillera ortopédica en lesiones de rodilla alivia el dolor, reduce la inflamación y aporta estabilidad, sobre todo en lesiones de ligamentos. Cualquier lesión de rodilla presentan síntomas en común como el dolor, la inflamación e inestabilidad. El uso de una rodillera ortopédica alivia esos síntomas.

Principalmente en casos de lesiones de ligamentos, que son las más frecuentes junto con los esguinces y las lesiones de menisco.

En una rotura de ligamento, los especialistas recomiendan para su rehabilitación reposo absoluto. También mantener la pierna elevada por encima del corazón, siempre que sea posible, y el uso de una rodillera ortopédica de efecto compresor.

Por ejemplo, la rodillera flexo-extensión larga/abierta tiene un efecto de compresión, soporte y estabilización medio-lateral. Esta ortesis de rodilla facilita el control y la amplitud de los movimientos de flexo-extensión.

Está indicada en el tratamiento postquirúrgico de una lesión de rodilla. Y también en las patologías en las que interese controlar el rango articular de la rodilla. (Figura 15)

Figura 15: Rodillera de flexo-extensión larga.

La rodillera de rótula cerrada con articulaciones policéntricas ejerce la compresión necesaria en cada zona. Esta rodillera rotuliana incorpora un tejido de punto con mejor fijación sobre la piel. Eso permite la estabilidad durante el movimiento. No precisa ningún sistema de fijación. La presión ejercida alrededor de la rótula por esta rodillera rotuliana sobre los tejidos blandos mejora intermitentemente el metabolismo celular. Y favorece la reabsorción de edemas, derrames y hematomas. (12)

El bastón inglés es un apoyo para el cuerpo diseñado con el propósito de ayudar a caminar cuando una de las extremidades inferiores requiere soporte adicional durante el desplazamiento.

Son una buena opción después de una cirugía de la pierna si sólo necesita un poco de ayuda con el equilibrio y la estabilidad.

El objetivo no es anular o sustituir a la pierna lesionada, sino todo lo contrario, lo que pretende es servir de apoyo a la extremidad lesionada. Es importante empezar a caminar tan pronto como pueda después de su cirugía, pero necesitará apoyo para hacerlo las primeras semanas. (Figura 17)

Figura 16: Muletas o bastón ingles

Es muy importante la altura de la muleta a la hora de evitar malas posturas y contracturas musculares. La empuñadura, donde colocamos la mano, tiene que quedar a la altura del hueso de la cadera. La parte más alta donde apoyaremos el antebrazo, quedará unos 10 cm por debajo de la flexura del codo, para que nos permita flexionarlo sin problemas. El bastón o muleta siempre debe colocarse en el lado contrario a la pierna lesionada. Si la pierna operada es la derecha, llevaremos el bastón en el lado izquierdo y viceversa.

1. Marcha con 1 bastón (muleta): Colocaremos el bastón en el lado contrario a la pierna afectada, la marcha se realizará en 3 pasos. Avanzamos primero la muleta o bastón después avanzamos la pierna afectada, para que la sana aguante el peso del cuerpo avanzamos por último la pierna sana.

2. Marcha con 2 bastones (muletas): Apoyamos ambas muletas en el suelo de manera firme y segura. Descargamos el peso del cuerpo en ellas para liberar la carga de las piernas**, a**vanzamos ambas muletas a la misma altura hacia adelante, avanzamos después la pierna afectada (de este modo será la pierna sana la que aguante el peso del cuerpo mientras movemos la pierna lesionada). Por último, avanzamos la pierna sana.

Subir escaleras: Dejamos las muletas en el escalón en el que estemos y cargamos todo el peso en ellas. Serán las últimas en subir. Primero subimos la pierna sana al primer escalón, después subimos la pierna afectada, finalmente subiremos las 2 muletas a la vez al escalón.

Bajar escaleras: Bajamos primero las 2 muletas al escalón, bajamos la pierna afectada después la pierna sana.

Para sentarse o levantarse: Asegúrese de que la silla sea estable y que no se vaya a rodar o deslizar, la silla debe tener brazos y respaldo, párese de tal manera que la parte trasera de sus piernas toque la parte delantera de la silla, sostenga ambas muletas con una mano, tomándolas por las empuñaduras, sujétese a las muletas (por un lado) y al brazo de la silla (por el otro lado) para asegurar el equilibrio y la estabilidad mientras se sienta o se levanta de la silla. (13)

PREVENCIÓN DE LA LESIÓN DEL LIGAMENTO CRUZADO ANTERIOR.

Un profesional de la salud puede ayudar a reducir el riesgo de sufrir una lesión del ligamento cruzado anterior. El Fisioterapeuta ofrece una evaluación completa que puede ayudarte a reducir los riesgos. Se realizarán programas o protocolos de actuación con respecto a las características de cada paciente, como, por ejemplo: Fortalecimiento de determinados grupos musculares para garantizar un equilibrio general y estabilidad en los miembros inferiores, control del CORE y estabilidad de cintura pélvica, pautas para mejorar la técnica en el gesto deportivo, estudio del movimiento y de la postura del paciente en estático para observar compensaciones o desequilibrios que pueden afectar a la hora de sufrir una lesión. (5)

CONCLUSIÓN:

Como resultado del desarrollo de la investigación podemos concluir que cualquier deportista, sin importar su nivel o disciplina, está expuesto a sufrir una lesión de ligamento, especialmente del ligamento cruzado anterior (LCA). Sin embargo, se ha identificado que las mujeres presentan una mayor predisposición a estas lesiones debido a diferencias biomecánicas, hormonales y anatómicas. Esta situación nos invita a prestar mayor atención a las medidas preventivas específicas que podrían ayudar a reducir el riesgo de estas lesiones.

Los síntomas de una lesión del LCA, como el sonido de un chasquido en el momento del daño, un dolor intenso en la rodilla, la falta de estabilidad y la dificultad para apoyar la pierna, son señales claras de que algo grave ha ocurrido. Estas lesiones, muchas veces provocadas por movimientos aparentemente simples como un giro brusco o un aterrizaje torpe, pueden tener un gran impacto en la vida de los deportistas. Detectar la lesión a tiempo es crucial para iniciar el tratamiento adecuado. Los médicos y fisioterapeutas utilizan pruebas específicas, como el cajón anterior, la prueba de Lachman y la maniobra de Pivot Shift, para confirmar la presencia de una lesión de LCA y definir el mejor plan de acción.

Lo que hace que esta lesión sea tan temida por los deportistas no solo es el dolor físico, sino también las consecuencias que trae consigo: Tiempo de recuperación: Volver a la normalidad después de una lesión de LCA no es algo que ocurra de la noche a la mañana. El proceso de rehabilitación puede tomar entre seis meses y un año, dependiendo de cada caso. Incertidumbre sobre la recuperación total.

A veces, aunque se siga un buen plan de recuperación, no siempre se logra recuperar completamente la movilidad o el rendimiento físico que se tenía antes de la lesión, lo que puede ser frustrante y emocionalmente difícil para los deportistas.

La intervención quirúrgica: En muchos casos, especialmente si el deportista quiere volver a competir o participar activamente en su deporte, la cirugía es inevitable. Aunque es un paso difícil, muchas veces es la única opción para garantizar la estabilidad y funcionalidad de la rodilla

Sin embargo, la recuperación no termina con la cirugía. La rehabilitación es esencial para restaurar la función de la rodilla y permitir un retorno seguro a la actividad física. Esta investigación detalla las distintas fases del proceso de rehabilitación, desde la etapa temprana de recuperación hasta el retorno a la actividad deportiva, enfatizando los objetivos específicos en cada etapa.

Finalmente, no podemos dejar de lado la importancia de la prevención. Los programas de entrenamiento que incluyen ejercicios de fortalecimiento muscular, estabilidad y técnicas de aterrizaje adecuadas pueden marcar una gran diferencia, especialmente en deportistas mujeres, reduciendo de manera significativa la posibilidad de sufrir este tipo de lesión.

REFERENCIAS BIBLIOGRAFICAS:

1. Serrano DC. kenhub. [Online].; 2023 [cited 2024 Septiembre 20. Disponible en: https://www.kenhub.com/es/library/anatomia-es/articulacion-de-la-rodilla.
2. Vázquez DGG, Herrero Sierra , Fernández Maza B. Asociación Española de Artroscopia (AEA). [Online].; 2020 [cited 2024 Septiembre 20. Disponible en: https://fondoscience.com/reaca/vol27-fasc2-num68/fs2003022-ligamento-mucoso-tabicado#bootstrap-fieldgroup-nav-item--detalles.
3. Serrano DC. Articulación de la rodilla. [Online].; 2023. Disponible en: https://www.kenhub.com/es/library/anatomia-es/articulacion-de-la-rodilla.
4. LCA Ld. Wikipedia. [Online].; 2024 [cited 2024 Septiembre 25. Disponible en: https://es.wikipedia.org/wiki/Lesi%C3%B3n_del_ligamento_cruzado_anterior.
5. Villanueva DM. Fisioterapia para el Ligamento Cruzado Anterior de la Rodilla. [Online].; 2018 [cited 2024 Septiembre 20. Disponible en: https://avanfi.com/fisioterapia-para-el-ligamento-cruzado-anterior-de-rodilla/#.
6. CAMDE. CAMDE. [Online].; 2024 [cited 2024 Septiembre 3. Disponible en: https://camde.es/la-prueba-del-cajon-herramienta-esencial-en-la-evaluacion-clinica-de-la-rodilla/#:~:text=La%20prueba%20del%20caj%C3%B3n%2C%20tambi%C3%A9n,ligamentos%20cruzados%20de%20la%20rodilla.
7. Navarra CU. DICCIONARIO MÉDICO. [Online].; 2023 [cited 2024 Septiembre 3. Disponible en: https://www.cun.es/diccionario-medico/terminos/test-lanchman.
8. physiotutors. physiotutors. [Online].; 2024 [cited 2024 Septiembre 3. Disponible en: https://www.physiotutors.com/es/wiki/lateral-pivot-shift-test/.

9. Clinic M. Mayo Clinic. [Online].; 2018 [cited 2024 Septiembre 25. Disponible en: https://www.mayoclinic.org/es/diseases-conditions/acl-injury/diagnosis-treatment/drc-20350744.
10. movimiento Fe. Fisioterapia ortopedica, Fisioterapia en movimiento. [Online].; 2023 [cited 2024 Octubre 1. Disponible en: https://fisioterapiaenmovimiento.com/blog/fisioterapia-ortopedica/fisioterapia-en-postoperatorio-de-ligamento-cruzado-anterior/.
11. Bautista R. CA,FA,GA,MC,MI,NJ. Tratamiento de terapia física en la lesión del ligamento cruzado anterior: etapa post-quirúrgica. [Online].; 2016 [cited 2024 Octubre 1. Disponible en: https://www.efisioterapia.net/articulos/tratamiento-terapia-fisica-lesion-ligamento-cruzado-anterior-etapa-post-quirurgica.
12. Orliman. Rodillera ortopédica. [Online].; 2020 [cited 2024 Octubre 1. Disponible en: https://www.orliman.com/rodillera-ortopedica-clave-para-el-tratamiento-de-las-lesiones-de-ligamento/#:~:text=El%20uso%20de%20una%20rodillera,rodillera%20ortop%C3%A9dica%20alivia%20esos%20s%C3%ADntomas.
13. Vinalopo HUd. Uso y Recomendaciones del baston ingles. [Online].; 2018 [cited 2024 Octubre 1. Disponible en: https://www.vinaloposalud.com/wp-content/uploads/2018/10/EDUCA-bast%C3%B3n-muleta.pdf.