

UNIVERSIDAD DE EL SALVADOR
FACULTAD MULTIDISCIPLINARIA ORIENTAL
DEPARTAMENTO DE MEDICINA
PROCESOS DE GRADO



INFORME FINAL DEL CURSO DE ESPECIALIZACIÓN:

ATENCION INTEGRAL EN SALUD FAMILIAR E INVESTIGACION

TÍTULO DEL INFORME FINAL:

IMPACTO EN EL DESARROLLO MOTOR DE LA DISPLASIA DE CADERA EN LA
INFANCIA

PARA OPTAR AL GRADO ACADÉMICO DE:

DOCTORADO EN MEDICINA

PRESENTADO POR:

ELÍ ALDAIR ALVARADO DIAZ N° CARNET AD14009

DIEGO FERNANDO HERNANDEZ ZULETA N° CARNET HZ16001

DOCENTE ASESOR:

DRA. PATRICIA ROXANA SAADE STECH

SAN MIGUEL, EL SALVADOR, CENTROAMÉRICA

**UNIVERSIDAD DE EL SALVADOR
AUTORIDADES**



**M.SC. JUAN ROSA QUINTANILLA QUINTANILLA
RECTOR**

**DRA. EVELYN BEATRIZ FARFÁN MATA
VICERRECTORA ACADÉMICA**

**M.SC. ROGER ARMANDO ARIAS ALVARADO
VICERRECTOR ADMINISTRATIVO**

**LIC. PEDRO ROSALÍO ESCOBAR CASTANEDA
SECRETARIO GENERAL**

**LCDA. ANA RUTH AVELAR VALLADARES
DEFENSORA DE LOS DERECHOS UNIVERSITARIOS**

**LIC. CARLOS AMILCAR SERRANO RIVERA
FISCAL GENERAL**

FACULTAD MULTIDISCIPLINARIA ORIENTAL
AUTORIDADES



MSC. CARLOS IVÁN HERNÁNDEZ FRANCO
DECANO

DRA. NORMA AZUCENA FLORES RETANA
VICEDECANA

LIC. CARLOS DE JESÚS SÁNCHEZ
SECRETARIO

MTRO EVER ANTONIO PADILLA LAZO
DIRECTOR GENERAL DE PROCESOS DE GRADO

DR. AMADEO ARTURO CABRERA GUILLÉN
JEFE DE DEPARTAMENTO DE MEDICINA

MTRA. ELBA MARGARITA BERRÍOS CASTILLO
COORDINADORA GENERAL DE PROCESOS DE GRADO

DRA. PATRICIA ROXANA SAADE STECH
COORDINADORA DEL CURSO DE ESPECIALIZACIÓN

AGRADECIMIENTO (grupal)

A nuestros padres, quien en todo momento nos brindaron el apoyo necesario para culminar con esta carrera.

Al personal de salud del Hospital Nacional San Juan de Dios quienes no solamente nos guiaron en esta área de la salud como médicos, sino que también nos compartieron su afecto y humanismo.

A los verdaderos amigos, sin duda esta travesía no hubiera sido igual sin todos esos momentos de risas y compañerismo.

Aldair y Diego

DEDICATORIA

Quiero dedicar un sincero agradecimiento a todas las personas que han sido una parte esencial en la realización de este trabajo de investigación. Sin su apoyo, orientación y colaboración, este proyecto no habría sido posible.

En primer lugar, agradezco profundamente a mis docentes, cuyas enseñanzas y guías han sido fundamentales en mi desarrollo académico. Su dedicación, pasión por la enseñanza y disposición para compartir sus conocimientos han enriquecido mi formación. Han fomentado en mí una curiosidad insaciable y una disciplina rigurosa, enseñándome no solo a buscar respuestas, sino a formular preguntas relevantes que impulsan el aprendizaje. Gracias por estar siempre dispuestos a brindar su apoyo y por motivarme a superar mis límites.

A mi compañero de trabajo, quiero expresar mi gratitud por su colaboración. El compromiso y capacidad para trabajar en equipo han sido un verdadero pilar durante todo el proceso de investigación. Gracias por compartir tus ideas y por estar siempre dispuesto a discutir y encontrar soluciones a los desafíos que se presentaron.

También deseo agradecer a mis familiares y amigos, quienes siempre me han brindado su apoyo incondicional. Su paciencia y aliento han sido una fuente de motivación constante, recordándome la importancia de seguir adelante incluso en los momentos más difíciles.

Finalmente, agradezco a todos aquellos que, de alguna manera, han contribuido a este trabajo, ya sea a través de la provisión de información, el intercambio de ideas o simplemente con su ánimo. Cada uno de ustedes ha dejado una huella en este proyecto, y es un honor poder compartir los frutos de este esfuerzo conjunto.

Este trabajo es un reflejo del apoyo y la colaboración que he recibido, y espero que los resultados sean de utilidad para la comunidad académica y más allá.

Diego Fernando Hernández Zuleta.

DEDICATORIA

Primeramente, dar gracias a Dios por permitirme llegar hasta este punto de mi carrera fueron muchos momentos de rendirme, pero gracias a mi fe en Dios y su bendición estoy por finalizar esta etapa de mi vida, gracias a mi universidad por permitirme ser un profesional en lo que tanto me apasiona. Quiero expresar mi más sincero agradecimiento a todas las personas que han hecho posible la realización de este trabajo. En primer lugar, agradezco a mi asesor, la Doctora Patricia Roxana Saade Stech, por su orientación, paciencia y apoyo constante. Su experiencia y conocimientos han sido esenciales para guiarme en este proceso. Al igual agradecer a la Maestra Elba Margarita Berrios Castillo por tener la paciencia y vocación a este proceso fue de gran apoyo sin su orientación y sacrificio hasta altas horas de la noche esto no hubiera sido posible.

También deseo agradecer a los participantes de este estudio, como lo son los padres de la paciente quien tomaron a bien aceptar nuestra solicitud de caso y proporcionar toda información necesaria y enriquecer esta investigación.

A mi compañero de investigación, gracias por su dedicación y por crear un ambiente de trabajo tan motivador. el intercambio de ideas ha hecho que este camino sea mucho más gratificante.

Finalmente, quiero reconocer a mi familia y amigos por su apoyo incondicional y comprensión durante este tiempo. A pesar de las dificultades personales Su aliento me ha motivado a seguir adelante.

Elí Aldair Alvarado Díaz

Resumen

Presentación de caso: Paciente escolar femenina de 8 años de edad que es llevada a unidad de salud con historia de 2 años de presentar marcha inadecuada del miembro inferior izquierdo ya que presenta cojera que le dificulta las actividades de recreación, caminata al igual que en general actividades cotidianas.

Intervención terapéutica: Al evaluar al escolar encontramos en el examen físico acortamiento de miembro inferior izquierdo en comparación de miembro inferior derecho, no se manifiesta ningún historial de trauma al momento de la consulta. Se indica una Radiografía de pelvis anteroposterior, la cual nos orienta más al diagnóstico de displasia de la cadera. **Evolución clínica:** Paciente se encuentra estable, cuenta referencia a la especialidad de Ortopedia, pendiente de evaluación con cita para el 25 de Enero del 2025.

Palabras clave: Displasia de cadera, Luxación congénita de la cadera, Luxación de cadera, Displasia del desarrollo de la cadera.

Abstract

An 8-year-old school patient is brought to the medical clinic by his mother, who reports a 2-month history of inadequate gait. She states that his left lower limb “limps,” which hinders recreational activities, walking, and general daily activities. Upon examination, we find shortening of the left lower limb compared to the right. There is no history of trauma at the time of the consultation. An anteroposterior X-ray of the pelvis is indicated, which guides us toward a diagnosis of hip dysplasia.

A referral to the Orthopedics specialty is provided, pending evaluation with an appointment scheduled for January 25, 2025.

Keywords: Hip dysplasia, Hip dislocation, Congenital hip dislocation, Developmental dysplasia of the hip.

Introducción

La displasia de cadera tiende a definirse como una alteración en la maduración de los elementos que forman la articulación de la cadera¹. El término "displasia del desarrollo de la cadera" (DDH) incluye un amplio espectro de alteraciones de la cadera: inestabilidad neonatal; displasia acetabular; subluxación de cadera; y verdadera dislocación de la cadera². Se conocía antes como displasia congénita de cadera, puesto que se consideraba que se presentaba antes del parto; hoy en día, hay pacientes que no fueron detectados al momento de nacer o fueron evaluados como 'normales' y presentan alteraciones estructurales y funcionales de la cadera, por lo cual su nombre cambió a Displasia del Desarrollo de la Cadera³. Existen una serie de factores de riesgo que aumentan la probabilidad de presentar una displasia de caderas, pero la mayoría de los afectados no los presentan. Por ello, la exploración física es fundamental para su diagnóstico⁴. Su incidencia es controvertida, pero es el trastorno de cadera más común en ortopedia pediátrica y es la principal causa de osteoartritis prematura⁵. Se estima que 6 % de los recién nacidos presentan un trastorno congénito, y que esta cifra puede aumentar ya que muchos casos son detectados a los 4 - 5 años de edad⁶. El diagnóstico precoz y el tratamiento oportuno son críticos para lograr el mejor resultado funcional⁷. En este artículo, se explorarán los mecanismos a través de los cuales la displasia de cadera impacta el desarrollo motor y las habilidades socioemocionales, resaltando la necesidad de un enfoque multidisciplinario en su tratamiento. El objetivo de este artículo se centra en destacar la importancia de concientizar a los padres de familia por la consulta preventiva y temprana sobre esta condición para un tratamiento precoz y oportuno.

Presentación del caso

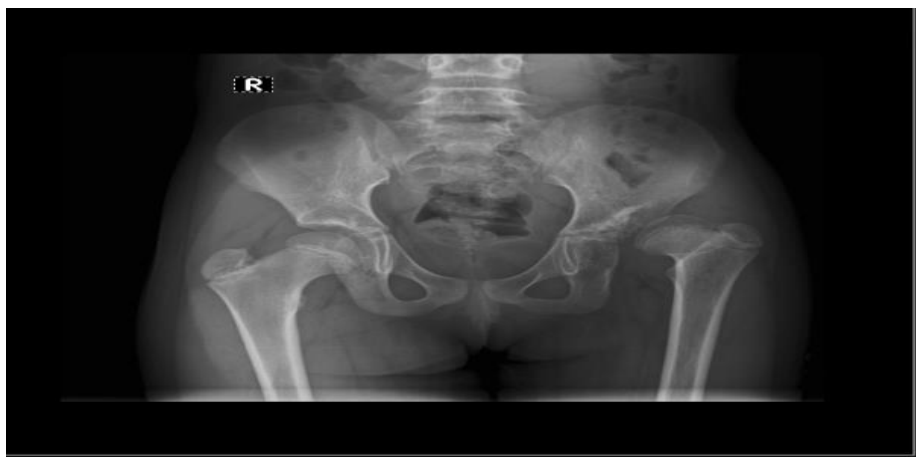Se trata de una escolar femenina de 7 años de edad, que fue llevada a unidad de salud refiriendo su madre que desde hace 2 años inicia con dificultad para la deambulación más cojera, niega dolor, parestesias u otra sintomatología, así como antecedentes de traumatismos. Esquema de vacunación completo.

A la exploración física se encontró cojera y arrastre del miembro inferior izquierdo más acortamiento de dicha extremidad, además de asimetría del glúteo izquierdo. Resto de examen físico y neurológico conservado.

Intervención terapéutica

No se le indicó ningún tratamiento farmacológico ya que paciente no se quejaba de dolor pero si se le indicó una radiografía de pelvis anteroposterior (**Figura1**), según lectura de médico radiólogo se muestra una aparición retrasada de centro de osificación de la epífisis femoral izquierda así como ensanchamiento de la articulación coxofemoral y aplanamiento del acetábulo, densidad ósea conservada, no se observan trazos de fractura, no hay lesiones líticas ni escleróticas, los espacios articulares sacroilíaco y coxofemoral derecho son de aspecto normal.

Figura 1: Radiografía de pelvis anteroposterior con aparición retrasada del centro de osificación de la epífisis femoral izquierda, ensanchamiento de la articulación coxofemoral y aplanamiento del acetábulo.



Fuente: cuadro clínico del paciente

Evolución clínica

Paciente continua estable y no ha presentado progresión de la enfermedad al no presentar ninguna alteración estructural o funcional, se encuentra a la espera para ser evaluada próximamente por médico ortopedista, ya cuenta con una cita agendada.

Diagnóstico clínico

Displasia congénita de cadera izquierda.

Discusión

La displasia de cadera es una afección ortopédica común que afecta el desarrollo normal de la articulación de la cadera en los recién nacidos y niños pequeños, se considera un defecto en la formación de la cadera que puede ser adquirido o congénito. Se caracteriza por una alteración en la congruencia entre el acetábulo y la cabeza femoral, lo que puede llevar a una inestabilidad o luxación de la cadera. (8) A menudo se identifica durante el examen físico en el recién nacido, y si no se trata adecuadamente, puede llevar a complicaciones como la artrosis precoz en la adultez. Según la literatura médica, su prevalencia varía entre un 1% y un 3% en la población general, siendo más frecuente en algunos grupos raciales y en casos familiares. (9)

Etiología

La etiología de la displasia de cadera es multifactorial. Factores genéticos, mecánicos y hormonales pueden contribuir a su desarrollo. El déficit de relaxina, una hormona que permite la distensión de los tejidos conectivos durante el parto, puede influir en la predisposición a la displasia. Además, factores mecánicos como la posición del feto en el útero, el uso de dispositivos de sujeción como los pañales, y el historial familiar también juegan un papel crucial.

Los factores de riesgo asociados incluyen:

- **Sexo femenino:** Las niñas son más susceptibles que los niños.
- **Historia familiar:** Antecedentes de displasia en la familia aumentan el riesgo.
- **Primogénitos:** Los bebés que son los primeros en nacer tienden a tener mayor incidencia.
- **Presentación de nalgas:** Los bebés presentados de esta manera durante el parto tienen más probabilidades de desarrollar displasia (10).

Clasificación

La displasia de cadera se clasifica en varias categorías según su gravedad:

- 1. Cadera normal:** La articulación está bien formada y es estable.
- 2. Displasia leve:** Existe una formación anormal del acetábulo, pero la cabeza femoral permanece centrada.
- 3. Luxación parcial (subluxación):** La cabeza femoral se desliza parcialmente fuera del acetábulo.
- 4. Luxación completa:** La cabeza femoral se desplaza totalmente fuera del acetábulo.

Diagnostico

El diagnóstico de la displasia de cadera generalmente se realiza mediante un examen físico y técnicas de imagen. Durante el examen físico, se evalúan los reflejos y la movilidad de las caderas. Las pruebas de Ortolani y Barlow son fundamentales para detectar la inestabilidad en la cadera. En caso de sospecha, se pueden utilizar ecografías y radiografías para confirmar la displasia y evaluar su gravedad, para obtener un diagnóstico temprano y así poder optimizar el tratamiento y minimizar las complicaciones a largo plazo (11).

Clasificación de la Asociación Americana de Pediatría (AAP): Divide las displasias en:

- Displasia acetabular: Alteración en la forma del acetábulo.
- Luxación congénita: Desplazamiento total de la cabeza femoral.

Evaluación Clínica

La evaluación clínica comienza con un examen físico detallado. Las pruebas más comunes son:

1. Prueba de Ortolani: Esta maniobra se utiliza para detectar la reducción de una cadera luxada. Se flexionan las caderas y las rodillas del bebé a 90 grados y se aplica una ligera presión hacia afuera en el fémur. Un "clic" audible sugiere que la cadera se ha reducido.

2. Prueba de Barlow: Esta prueba busca provocar la luxación de una cadera inestable. Se coloca el bebé en decúbito supino, se flexionan las caderas y rodillas y se aplica una presión hacia adentro mientras se mueve la pierna hacia atrás. Si la cadera se luxa, se puede sentir un "clic".

3. Examen de asimetría: Se observa la alineación de las piernas y los pliegues cutáneos en los muslos. La asimetría puede indicar una posible displasia.

4. Valoración de la amplitud de movimiento: Se evalúa la capacidad de abducción de la cadera. Una restricción puede ser indicativa de displasia.

Pruebas de Imagen

Las pruebas de imagen son fundamentales para confirmar el diagnóstico y determinar la gravedad de la displasia:

1. Ecografía de cadera: Es el método de imagen preferido en recién nacidos y lactantes menores de 6 meses. Permite visualizar la anatomía de la cadera y evaluar la posición de la cabeza femoral y el acetábulo. La ecografía utiliza el sistema de clasificación de Graf, que incluye:

- Tipo I: Cadera normal; la cabeza femoral se encuentra bien posicionada en el acetábulo y presenta una morfología adecuada.
- Tipo II: Cadera en desarrollo; la cabeza femoral está en una posición aceptable pero con algún grado de inmadurez, lo que puede requerir seguimiento.
- Tipo III: Subluxación; la cabeza femoral está desplazada parcialmente del acetábulo, lo que indica inestabilidad.
- Tipo IV: Luxación; la cabeza femoral está completamente fuera del acetábulo, lo que sugiere una displasia significativa (12).

2. Radiografía de cadera: Es más útil en niños mayores de 6 meses, ya que la osificación de la cabeza femoral se ha desarrollado lo suficiente para ser visible. Se utiliza para evaluar la forma y el posicionamiento de la cadera. La clasificación de la displasia en radiografías se puede realizar según el ángulo de Perkins, el ángulo de acetábulo, y el ángulo de Hilgenreiner. Valores anormales en estos ángulos pueden indicar displasia o luxación.

Parámetros Radiográficos Clave

1. Ángulo de Hilgenreiner:

- Se forma al trazar una línea horizontal a través de las líneas de crecimiento del acetábulo. Este ángulo ayuda a evaluar la alineación de la cabeza femoral respecto al acetábulo.
- Un valor normal es de aproximadamente 30 grados o más. Un ángulo menor indica displasia acetabular.

2. Ángulo de Perkins:

- Este ángulo se forma entre una línea vertical trazada desde el borde lateral del acetábulo y la línea que conecta el borde medial del acetábulo y el borde lateral del fémur.
- Un valor normal es de 40 grados o más. Valores inferiores sugieren una displasia de la cadera.

3. Ángulo de Acetábulo:

- Se mide entre una línea horizontal y la línea que conecta el borde superior del acetábulo con el borde lateral. Este ángulo evalúa la profundidad del acetábulo.
- Un ángulo mayor de 30 grados se considera anormal y sugiere displasia.

4. Índice de Reimers:

- Este índice se calcula dividiendo la distancia desde la línea de Hilgenreiner al borde superior de la cabeza femoral por la distancia total desde la línea de Hilgenreiner hasta el borde medial del acetábulo.
- Un índice de cobertura del 50% o menor sugiere una cadera displásica. Valores por debajo del 20% indican un alto riesgo de luxación.

Tratamiento

Como parte del tratamiento de la displasia de cadera puede variar según la edad del paciente y la gravedad de la afección. La intervención temprana es crucial para evitar complicaciones a largo plazo, como la artrosis y la pérdida de función. A continuación, se detallan los enfoques terapéuticos más comunes.

1. Tratamiento Conservador

a. Arnés de Pavlik

Este arnés es el tratamiento de primera línea para la displasia de cadera en neonatos y lactantes menores de seis meses. Diseñado para mantener la cadera en una posición de flexión y abducción, favorece la correcta alineación de la cabeza femoral en el acetábulo.

Se ha demostrado que el arnés es efectivo en el 80-90% de los casos. El tratamiento suele durar entre 6 y 12 semanas, con revisiones ecográficas periódicas para monitorear la evolución (7).

b. Método de Frejka

Este método utiliza un dispositivo similar al arnés de Pavlik, pero con un enfoque diferente en la sujeción. Consiste en un cojín entre las piernas que mantiene las caderas en abducción.

Puede ser útil en casos donde el arnés de Pavlik no es suficiente. También se utiliza en pacientes que presentan displasia leve.

2. Tratamiento Quirúrgico

a. Reducción Cerrada

Este procedimiento se realiza en casos de luxación de cadera completa. Se lleva a cabo bajo anestesia general y consiste en reposicionar la cabeza femoral en el acetábulo sin hacer una incisión quirúrgica.

Después de la reducción, se puede utilizar un arnés o un yeso para mantener la cadera en la posición correcta durante varias semanas.

b. Osteotomía

Cuando la displasia es severa o la reducción cerrada no tiene éxito, se puede realizar una osteotomía. Existen diferentes tipos, como la osteotomía periacetabular o la osteotomía de Salter, que implican cortar y reubicar el hueso del acetábulo o el fémur para mejorar la congruencia de la cadera.

Se considera en niños mayores o en aquellos con displasia persistente que no responden a tratamientos conservadores.

3. Seguimiento y Rehabilitación

a. Monitorización Regular

Después de cualquier intervención, el seguimiento es esencial. Se realizan ecografías o radiografías para evaluar la recuperación y asegurar que la cabeza femoral permanezca en la posición correcta.

Las revisiones pueden ser trimestrales al principio y luego espaciarse según la evolución.

b. Terapia Física

La fisioterapia puede ser recomendada para ayudar en la recuperación de la movilidad y fortalecer los músculos que soportan la cadera. Se centra en ejercicios que fomentan el rango de movimiento y la estabilidad.

La terapia es fundamental para maximizar el desarrollo motor y prevenir complicaciones a largo plazo (13).

Financiamiento

Los autores declaran no tener fuente de financiamiento.

Aspectos éticos

Para la realización del presente caso, se contó con el consentimiento informado de la madre de la menor de edad a quien se le explicó que dicha información brindada sería utilizada para fines médicos y que se conservaría la identidad del paciente como de su familia.

Referencias Bibliográficas

1. Raimann R, Aguirrea D. Revista Médica Clínica Las Condes, Displasia del desarrollo de la cadera: tamizaje y manejo en el lactante. [Online].; 2021. Available from: <https://doi.org/10.1016/j.rmclc.2021.04.003>.
2. Vaquero-Picado A, González-Morán G, Gil Garay E, Moraleta L. Efort Open Reviews, Displasia del desarrollo de la cadera: actualización del manejo. [Online].; 2019. Available from: [10.1302/2058-5241.4.180019](https://doi.org/10.1302/2058-5241.4.180019).
3. Valencia Guampe JS, Orozco Vanegas C, González Gómez MA, Gonzalez Hurtado MJ, Villarraga Estupiñán PC. Scientific & Education Medical Journal, Una mirada actualizada a la displasia de cadera en niños y adultos. [Online].; 2021 [cited 2024 agosto 02. Available from: <https://www.medicaljournal.com.co/index.php/mj/article/view/24/35>.
4. García CE, Carnicero LB, Marín Uruena SI, Montejo Vicente MDM, Izquierdo Caballero R, Morales Luengo F, et al. Anales De Pediatría, Displasia evolutiva de caderas: más allá del cribado. [Online].; 2020. Available from: <https://doi.org/10.1016/j.anpedi.2020.07.027>.
5. Brenes Méndez M, Flores Castro , Meza Martínez A. Revista Médica Sinergia, Actualización en displasia del desarrollo de la cadera. [Online].; 2020. Available from: <https://doi.org/10.31434/rms.v5i9.574>.
6. Oropeza Soria EB, Cornejo-López JA, Camacho-Conchucos HT. Revista Habanera de Ciencias Medicas, Displasia y luxación de cadera en niños con alteraciones congénitas atendidos. [Online].; 2023. Available from: <https://revhabanera.sld.cu/index.php/rhab/article/view/4375>.
7. Moller , Cañete I, Vidal C, Figueroa , Navarro R, Ibáñez , et al. Andes pediatria Revista chilena de pediatría, Edad de inicio del tratamiento de la displasia de caderas con correas de Pavlik y displasia residual. [Online].; 2022 [cited 2024 agosto 02. Available from: [10.32641/andespediatr.v93i5.4167](https://doi.org/10.32641/andespediatr.v93i5.4167).
8. Schmitz R, Murtha AS, The ANCHOR Study Group , Clohisy JC. Journal of the American Academy of Orthopaedic Surgeons, Developmental Dysplasia of the hip in adolescents and young adults. [Online].; 2019 [cited 2024 agosto 15. Available from: [10.5435/JAAOS-D-18-00533](https://doi.org/10.5435/JAAOS-D-18-00533).
9. Zhang E, Doudoukakis K, Khurwa A. British Journal of Hospital Medicine, Developmental dysplasia of the hip. [Online].; 2020 [cited 2024 agosto 15. Available from: <https://doi.org/10.12968/hmed.2020.0223>.
10. De Oliveira Goiano E, Akkari M, Pupin J, Santili C. Pediatric Orthopedics and Traumatology Group, São Paulo, The Epidemiology of Developmental Dysplasia Of The Hip In Males. [Online].; 2020 [cited 2024 agosto 02. Available from: <https://dx.doi.org/10.1590/1413-785220202801215936>.
11. Carvajal Barrios G, Rodríguez Alvira JC, Rosselli P, Ramos Rodríguez NI, Rojas F, Rojas D. Revista Pediatría, Del diagnóstico oportuno a la disminución de las secuelas por displasia de cadera en desarrollo en niños. [Online].; 2022. Available from: <https://doi.org/10.14295/rp.v55i3.299>.

12. Barbuto L, Di Serafino M, Rea G, Esposito F, Vezzali N. Journal of Ultrasound, Pediatric musculoskeletal ultrasound: a pictorial essay. [Online].; 2019 [cited 2024 agosto 02. Available from: <https://doi.org/10.1007/s40477-018-0337-y>.
13. Ismiarto YD, Agradi P, Helmi N. Malaysian Orthopaedic Journal, Comparison of Interobserver Reliability between Junior and Senior Resident in Assessment of Developmental Dysplasia of The Hip Severity using Tonnis and International Hip Dysplasia Institute Radiologica Classification. [Online].; 2019 [cited 2024 agosto 15. Available from: [doi: http://doi.org/10.5704/MOJ.1911.010](http://doi.org/10.5704/MOJ.1911.010).
14. Al Faleh AF, Jawadi AH, Al Sayegh S, Al Rashedan BS, Al Shehri M, Al Shahrani A. International Journal of Health Sciences, Avascular necrosis of the femoral head: Assessment following developmental dysplasia of the hip management. [Online].; 2020 [cited 2024 agosto 02. Available from: <https://pmc.ncbi.nlm.nih.gov/articles/PMC6968880/>.
15. Hedge D, Power N, Nathan E, Rakshasbhuvankar A. Arch Dis Child Fetal Neonatal, Developmental dysplasia of the hip in preterm breech infants. [Online].; 2020 [cited 2024 agosto 15. Available from: [10.1136/fetalneonatal-2019-317658](https://doi.org/10.1136/fetalneonatal-2019-317658).
16. Yagdiran A, Zarghooni, K, JSemler JO, Eysel P. Deutsches Ärzteblatt International, Hip pain in children, Hip pain in children. [Online].; 2020 [cited 2024 agosto 15. Available from: [10.3238/arztebl.2020.0072](https://doi.org/10.3238/arztebl.2020.0072).
17. Méndez Guerrero MA, Cárdenas Valencia BE, Villamarin Andino JA, Intriago Perez A, Vera Cedeño CJ, Díaz Rodríguez JP. Ciencia Latina Revista Multidisciplinar, Diagnóstico oportuno de la displasia de cadera. Enfermedad que imposibilita la vida. [Online].; 2022 [cited 2024 agosto 15. Available from: https://doi.org/10.37811/cl_rcm.v6i5.2903.

CONSENTIMIENTO INFORMADO

Consentimiento Informado para la publicación de Información personal

A través de este medio doy mi consentimiento para que todo el material de la historia clínica, imágenes y cualquier otro tipo de información acerca del paciente mencionado a continuación, sea publicado en una revista médica o congreso médico que los autores consideren pertinentes con fines científicos y docentes.

Nombre del paciente: Tatiana Estefanía Nolasco Villanueva.

Comprendo que no se publicará mi nombre o el nombre de mi familiar y que se intentará en todo lo posible mantener el anonimato de la identidad en el texto y en las imágenes. Sin embargo, comprendo que no se puede garantizar el anonimato completo.

Esta autorización incluye la publicación en idioma español y su traducción al inglés, impresa, en formato electrónico en el sitio web de la revista, y en cualquier otro formato usado por la revista científica actualmente y en el futuro.

La revista está destinada a los médicos pero puede ser leída por otras personas que no son médicos.

Puedo revocar mi consentimiento en cualquier momento antes de la publicación, pero una vez que la información haya sido consignada para publicación ("en imprenta") ya no será posible revocar el consentimiento.


A través de este medio manifiesto a la persona o institución correspondiente que he entendido y aprobado lo mencionado con anterioridad.

Nombre del padre, madre o tutor legal: Yessi Arélica Villanueva Ventura.


Documento Único de Identidad (tipo y número) 05383439-3. Parentesco Madre

Firma y sello del profesional de salud.

Eli Aldair Alvarado Díaz
DOCTORADO EN MEDICINA
J.V.P.M. PROVISIONAL No. 184/2024



Diego Fernando Hernández Zuleta
DOCTORADO EN MEDICINA
J.V.P.M. PROVISIONAL No. 198/2024



PÓSTER CIENTIFICO



UNIVERSIDAD DE
EL SALVADOR

Universidad de El Salvador, Facultad Multidisciplinaria Oriental
Departamento de Medicina, Doctorado en Medicina

IMPACTO EN EL DESARROLLO MOTOR DE LA DISPLASIA DE CADERA EN LA INFANCIA

Autores: Elí Aldair Alvarado Díaz. ad14009@ues.edu.sv.
Diego Fernando Hernández Zuleta. hz16001@ues.edu.sv

ID: 0009-0002-4358-7844
ID: 0009-0009-2564-8384

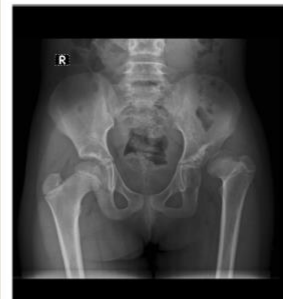INTRODUCCIÓN

El término "displasia del desarrollo de la cadera" incluye un amplio espectro de alteraciones de la cadera: inestabilidad neonatal; displasia acetabular; subluxación de cadera; y verdadera dislocación de la cadera. Se conocía antes como displasia congénita de cadera, puesto que se consideraba que se presentaba antes del parto; hoy en día, hay pacientes que no fueron detectados al momento de nacer o fueron evaluados como 'normales' y presentan alteraciones estructurales y funcionales de la cadera, por lo cual su nombre cambió a Displasia del Desarrollo de la Cadera. Su incidencia es controvertida, pero es el trastorno de cadera más común en ortopedia pediátrica y es la principal causa de osteoartritis prematura. Se estima que 6 % de los recién nacidos presentan un trastorno congénito, y que esta cifra puede aumentar ya que muchos casos son detectados a los 4 - 5 años de edad. En este artículo, se explorarán los mecanismos a través de los cuales la displasia de cadera impacta el desarrollo motor y las habilidades socioemocionales, resaltando la necesidad de un enfoque multidisciplinario en su tratamiento.

PRESENTACIÓN DE CASO

Se trata de una escolar femenina de 7 años de edad, que fue llevada a unidad de salud refiriendo su madre que más cojera, niega dolor desde hace 2 años inicia con dificultad para la deambulacion, parestesias u otra sintomatología, así como antecedentes de traumatismos. Esquema de vacunación completo. A la exploración física se encontró cojera y arrastre del miembro inferior izquierdo más acortamiento de dicha extremidad, además de asimetría del glúteo izquierdo. Resto de examen físico y neurológico conservado. No se le indicó ningún tratamiento farmacológico ya que no manifestaba dolor, se le indicó una radiografía de pelvis anteroposterior con lectura de médico radiólogo (Figura 1), diagnosticando cómo Displasia del desarrollo de la cadera; no se observan trazos de fractura, no hay lesiones líticas ni escleróticas, los espacios articulares sacroiliaco y coxofemoral derecho son de aspecto normal. Paciente continua estable y no ha presentado progresión de la enfermedad presentar ninguna alteración estructural o funcional, se encuentra a la espera evaluada próximamente por médico ortopeda, ya cuenta con una cita agendada.

FIGURA 1



Radiografía de pelvis anteroposterior con aparición retrasada del centro de osificación de la epifisis femoral izquierda, ensanchamiento de la articulación coxofemoral y aplanamiento del acetábulo.

DISCUSIÓN

El término "displasia del desarrollo de la cadera" incluye un amplio espectro de alteraciones de la cadera: inestabilidad neonatal; displasia acetabular; subluxación de cadera; y verdadera dislocación de la cadera. Se conocía antes como displasia congénita de cadera, puesto que se consideraba que se presentaba antes del parto; hoy en día, hay pacientes que no fueron detectados al momento de nacer o fueron evaluados como 'normales' y presentan alteraciones estructurales y funcionales de la cadera, por lo cual su nombre cambió a Displasia del Desarrollo de la Cadera. Por ello, la exploración física es fundamental para su diagnóstico. El diagnóstico precoz y el tratamiento oportuno son críticos para lograr el mejor resultado funcional. Tratamiento: Dentro del manejo conservador encontramos al arnés Pavlik y el método Frejka. También métodos un poco más invasivos como la reducción cerrada y la osteotomía. no se debe dejar a un lado la terapia física y monitorización de la rehabilitación temprana para recuperación de la movilidad y fortalecer los músculos que soportan la cadera. Se centra en ejercicios que fomentan el rango de movimiento y la estabilidad.

CONCLUSIONES

El diagnóstico de displasia de cadera es un proceso que combina la evaluación clínica con técnicas de imagen, la cual es fundamental para establecer un plan de tratamiento adecuado. La ecografía es esencial en recién nacidos, mientras que las radiografías son más útiles en niños mayores.

El tratamiento de la displasia de cadera es un proceso multidisciplinario que combina intervenciones conservadoras y quirúrgicas, adaptadas a la gravedad de la condición y la edad del paciente. El tratamiento de la displasia de cadera varía según la edad del paciente y la gravedad de la afección. La detección e intervención temprana es crucial para evitar complicaciones a largo plazo, como la artrosis y la pérdida de función.

La monitorización continua y la rehabilitación juegan un papel crítico en el éxito del tratamiento.

Referencias Bibliográficas:

Vaquero-Picado A, González-Morán G, Gil Garay E, Moraleda L. Efort Open Reviews, Displasia del desarrollo de la cadera: actualización del manejo. [Online]; 2019. Available from: 10.1302/205852414.180019.

De Oliveira Coiano E, Akkari M, Pupin J, Santili C. Pediatric Orthopedics and Traumatology Group, São Paulo, The Epidemiology of Developmental Dysplasia Of The Hip In Males. [Online]; 2020 [cited 2024 agosto 02. Available from: <https://dx.doi.org/10.1590/1413-785220202801215936>.

Carvajal Barrios G, Rodríguez Alvira JC, Rosselli P, Ramos Rodríguez NI, Rojas F, Rojas D. Revista Pediatría, Del diagnóstico oportuno a la disminución de las secuelas por displasia de cadera en desarrollo en niños. [Online]; 2022. Available from: <https://doi.org/10.14295/rp.v55i3.299>.



SCAN ME

No.	Título del artículo	Autor/año/país/Revista	Tipo de artículo	Población/universo Muestra Metodología aplicada en el estudio	Principales conclusiones o resultados
1	Developmental dysplasia of the hip: update of management	Alfonso Vaquero-Picado Gaspar González-Morán Enrique Gil Garay Luis Moraleda/ septiembre 2019/EFORT Open Reviews	Revisión narrativa		Cuanto mayor sea la edad de presentación peores serán los resultados después de la intervención para la displasia congénita de cadera
2	Current knowledge on the genetic background of developmental dysplasia of the hip and the histomorphological status of the cartilage	Ivan Bohaček ^{1,2} , Mihovil Plečko ¹ , Tea Duvančić ² , Tomislav Smoljanović ^{1,2} , Andreja Vukasović Barišić ³ , Domagoj Delimar/junio 2020/ Bjelovar, Croatia /Croatian Medical Journal	Revisión narrativa		Los datos de conocimiento en cuanto el diagnóstico y tratamiento sobre la displasia congénita de cadera son completos y precisos sin embargo los datos sobre la etiología son escasos
3	Indirect effects of COVID-19 on child health care: delayed diagnosis of developmental dysplasia of the hip	Danilo Buonsenso ^{1,2} · Nicoletta Menzella ¹ · Rosa Morello ¹ · Piero Valentini ¹ / julio 2020 / Italia / Journal of Ultrasound	Revisión narrativa		No manifestaron conclusión

4	Actualización en displasia del desarrollo de la cadera	Marco Brenes Méndez, Ariadna Flores Castro, Alejandro Meza Martínez/ julio de 2020/ costa rica / Revista Médica Sinergia	Revisión narrativa	Se realizó una amplia revisión bibliográfica de artículos tanto en idioma inglés como en español, con información desde el 2015 al 2020; de los cuales 37 fueron seleccionados, 9 en idioma español y 28 en idioma inglés. Se han elegido según los siguientes criterios de inclusión: satisfacción de los objetivos de revisión, gran relevancia científica, y respaldados por sociedades o revistas científicas importantes.	El sexo femenino es el más afectado, cuatro veces más que el masculino; lo que actualmente hace inferir que las características epidemiológicas hasta hoy reportadas reflejan las del sexo femenino. Por esto y la falta de estandarización de los criterios por los autores, la epidemiología de la DDC es un enigma. Los factores de riesgo están bien documentados y existen 3 que se consideran fundamentales: la posición podálica, el sexo femenino y el antecedente familiar.
5	Displasia evolutiva de caderas: más allá del cribado. La exploración, nuestra asignatura pendiente	Carla Escribano García *, Luis Bachiller Carnicero, Sara Isabel Marín Uruena, ~ María del Mar Montejo Vicente, Raquel Izquierdo Caballero, Félix Morales Luengo y Sonia Caserío Carbonero/ julio de 2020/ España / anales de pediatría	Revisión narrativa	Estudio observacional descriptivo retrospectivo de los recién nacidos pertenecientes al área de referencia de un hospital terciario. Se recogieron las ecografías de caderas realizadas en nuestro centro durante el periodo de estudio, así como los diagnósticos de displasia durante dicho periodo para comprobar la frecuencia de presentación de los factores de riesgo y los hallazgos clínicos, además del número de ecografías solicitadas en este periodo y su rendimiento	: Los protocolos de screening son implementados de forma adecuada en nuestro medio, aunque sin la exploración física detallada no sería posible la detección precoz de la displasia, evitando con ello secuelas a largo plazo. No obstante, el número de ecografías de caderas solicitadas es muy superior al que se esperaría, dado el bajo porcentaje de displasias halladas.
6	Are vitamin D and vitamin D receptor levels different in children with development al dysplasia of the hip?	Duran Topak1* , Muhammet Seyithanoğlu2 , Fatih Doğar1 , Ali Aydın Karadeniz1 , Burak Tanrıverdi2 , Fırat Ozan3 and Ökkeş Bilal/AÑO 2021/ Kahramanmaraş, Turkey/ Journal of Orthopaedic Surgery and Research	Revisión narrativa	Un total de 40 (17 hombres, 23 mujeres; 9 caderas derechas, 16 caderas izquierdas, 15 caderas bilaterales) niños que fueron tratados por displasia del desarrollo y 40 (23 hombres, 17 mujeres) niños sanos sin ningún problema musculoesquelético Los trastornos metabólicos y del sistema se incluyeron en este estudio entre enero y junio de 2019. Muestras de sangre del Se recolectaron DDH y grupos de control de niños para medir los niveles séricos de vitamina D, VDR, calcio (Ca), fósforo (P) y fosfatasa alcalina (ALP). Los niveles de Ca, P y ALP se analizaron utilizando el sistema automatizado.	los niveles bajos de VDR pueden afectar la DDH independientemente de los niveles séricos de Ca, F, Fosfatasa alcalina y vitamina D.

				patrón espectrofotométrico	
7	Una mirada actualizada a la displasia de cadera en niños y adultos	1 Jhon Sebastián Valencia Guampe* 2 Diana Carolina Orozco Vanegas 3 María Alejandra González Gómez 4 Maria Juliana Gonzalez Hurtado 5 Paula Camila Villarraga Estupiñán/ Abril 2021/Colombia/Scientific & Education Medical Journal	Revisión narrativa	se recopiló en bases de datos (PubMed, Academic Search Complete, Science Direct, LILACS) una totalidad de 400 artículos, de los cuales se escogieron 50 que contenían información actualizada y relevante para el desarrollo del tema a revisar, entre sus tópicos se encontró información acerca de diagnóstico (desde el punto de vista clínico y de métodos imagenológicos) hasta los diferentes tipos de intervención (tanto ortopédico como quirúrgico).	: la displasia del desarrollo de cadera es una condición clínica que frecuentemente es pasada por alto en el momento de evaluar a un recién nacido, con resultados deletéreos para la locomoción. Por afectar inicialmente al niño/a, además de necesitar de métodos imagenológicos, y de requerir intervención, bien sea ortopédica o quirúrgica, se convierte en una enfermedad de carácter multidisciplinario.
8	Edad de inicio del tratamiento de la displasia de caderas con correas de Pavlik y displasia residual	Francesca Mollera,d, Ismael Cañetea,b, Catalina Vidala,e, María Jesús Figueroaa,b, Renato Navarro,f, Angélica Ibáñez , Felipe Hodgsona,b/Marzo 2022/ Chile / Andes pediátrica	Revisión narrativa	Se seleccionó una muestra por conveniencia de pacientes con DLC tratados entre 2018 y 2019 con CP en un hospital terciario, del servicio público. Se incluyeron pacientes con diagnóstico clínico y radiológico de DLC, con un índice acetabular mayor o igual a 30 grados en la radiografía inicial, que recibieron tratamiento con CP y que completaron un seguimiento mínimo hasta 1 año de edad. Se excluyeron pacientes con patologías neuromusculares o síndromes genéticos asociados, que no completaron tratamiento en nuestro centro, en los que se reportó un tiempo insuficiente de uso diario o que requirieron tratamiento quirúrgico durante el seguimiento. Se recopilaron los siguientes datos clínicos de los pacientes: fecha de nacimiento, fecha de inicio de tratamiento, sexo, factores de riesgo mayores (antecedente familiar de primer grado, presentación podálica). En base a la radiografía de diagnóstico se determinó lateralidad de la displasia y grado de displasia según la clasificación	se muestra una asociación entre la edad de inicio de tratamiento con correas de Pavlik y la displasia residual, observándose un aumento significativo en mayores de 4,5 meses, concordante con los datos reportados en la literatura. Además, considerando que más de la mitad de nuestros pacientes inició el tratamiento sobre esta edad, consideramos relevante evaluar los plazos de las guías locales para garantizar un inicio precoz de tratamiento. Responsabilidades Éticas

				de International Hip Dysplasia Institute (IHDI)20. Los pacientes con indicación de tratamiento con CP, debían utilizarlas por un mínimo de 23 horas al día hasta que el médico tratante decidiera su retiro o necesidad de otro tratamiento. En el caso de pacientes que no toleraron las CP por edad se optó por usar ortesis en abducción para continuar el tratamiento, como sugiere la literatura.	
9	Displasia del desarrollo de caderas	Juan Carlos Jiménez Guerrero1 ; Pamela Alexandra Cadena Pineda2 ; Julieta Estefanía Sigüencia Sanmartín3 ; Diego Arturo Curicho Imbacuán4 /Octubre 2022/ ecuador/recimundo	Revisión narrativa	La presente investigación se clasifica como de tipo documental bibliográfico, a través de una metodología de revisión. El enfoque estuvo orientado hacia la búsqueda y revisión sistemática de literatura científicoacadémica seleccionada, disponible determinadas bases de datos, entre las que figuran: PubMed, MedlinePlus, Manuales MSD, Biblioteca Virtual de la Salud (BVS), SciELO, Medigraphic, Dialnet y ELSEVIER, Cochrane, entre otras.	El tratamiento temprano de la displasia es crucial. Por lo general, la cadera puede reducirse inmediatamente después del nacimiento, y con el crecimiento, el acetábulo puede formar una articulación casi normal.
10	Displasia y luxación de cadera en niños con alteraciones congénitas atendidos en un instituto nacional de rehabilitación	Erika Betzabé Oropeza - Soria 1 , Jenny Aurora Cornejo-López 1 , Herminio Teófilo Camacho-Conchucos 1,2* /enero 2023/ peru/ ECIMED revista de salud cubana	Revisión narrativa	La población estuvo constituida por 307 historias clínicas de niños con alteraciones congénitas con afectación músculo-esquelética atendidos en el Departamento de Investigación, Docencia y Rehabilitación Integral en el Desarrollo Psicomotor del Instituto Nacional de Rehabilitación del 1 de enero al 31 de diciembre de 2019. Los criterios de inclusión fueron: historias clínicas de niños con alteraciones congénitas con afectación músculoesquelética de ambos sexos de 0 a 2 años. Los criterios de exclusión fueron historias clínicas de pacientes que tenían el diagnóstico de parálisis cerebral, displasia y/o luxación adquirida y fractura de cadera. No se calculó una muestra, ingresaron a la	: La displasia y/o luxación de cadera son frecuentes en niños con diagnóstico de deformidad congénita de cadera, espina bífida, artrogriposis múltiple congénita y deformidades congénitas de los pies.

				investigación las 150 historias clínicas que cumplieron los criterios de selección. Por tanto, no se realizó muestreo.	
11	Developmental dysplasia of the hip: update of management	Septiembre 2019/ EFFORT OPEN REVIEWS	Revision narrativa		La principal causa de THR en los jóvenes (alrededor del 21% al 29%). Cuanto mayor sea la edad de presentación, peor será la resultados después de la intervención para la DDC. Por lo tanto, solicite El diagnóstico es el factor más importante relacionado con el resultado.
12	Developmental dysplasia of the hip	11 Mayo 2020/ British Journal of Hospital Medicine	Revision Narrativa	En el Reino Unido, el examen clínico universal de recién nacidos y bebés de 6 a 8 semanas de edad se realiza bajo el sistema nacional de recién nacidos del Reino Unido programa de cribado de la displasia del desarrollo de la cadera (parte de la Examen físico del lactante)	La displasia del desarrollo de la cadera es una enfermedad multifactorial, de etiología compleja y muchos factores de riesgo que interactúan Su importancia, y la disponibilidad de tratamientos efectivos, ha llevado a la creación de displasia del desarrollo de los programas de cribado de cadera, para mejorar los resultados. Sin embargo, sigue siendo polémico ya que ya sea el examen clínico y la ecografía para el grupo de riesgo, o para una población El programa de cribado universal es el método de tratamiento óptimo y rentable.
13	Developmental Dysplasia of the Hip in Adolescents and Young Adults	2019/American Academy of Orthopaedic Surgeons	Revision Narrativa	Displasia del desarrollo de la cadera (DDC) en adolescentes y Los adultos jóvenes pueden causar dolor y disfunción notables y es un Principal causa de artrosis progresiva de cadera en pacientes afectados. Reconocimiento de los síntomas clínicos y presentación radiográfica de DDH en adolescentes y adultos jóvenes son primordiales para la Administración.	
14	Del diagnóstico oportuno a la	Revista de Agosto del 2022 Pediatrica de Bogota/	Revision Narrativa	Diferenciar las presentaciones de displasia de la cadera en desarrollo (DCD); proponer un tamizado universal para el	La detección temprana de DCD reduce la necesidad de procedimientos quirúrgicos invasivos, debido al potencial de

	disminución de las secuelas por displasia de cadera en desarrollo en niños			diagnóstico y tratamiento oportuno que disminuyan secuelas	remodelación del acetábulo en el primer año de vida. El no diagnóstico oportuno de la DCD aumento la morbimortalidad y la carga de la enfermedad a corto plazo y en la vida adulta.
15	Factores de riesgo perinatales y materno-fetales predictivos en el diagnóstico de Displasia de Cadera del recién nacido	Revista Sociedad Andaluza Traumatología y Ortopedia/Abril 2019	Revision Narrativa	incluyeron 114 recién nacidos del Hospital Universitario Reina Sofía entre el 1 de marzo del 2015 y el 28 de febrero del 2016 con dos o más factores de riesgo (sexo femenino, madre primípara, gestación múltiple, parto por cesárea y antecedentes familiares de displasia) y/o presentación podálica y/o exploración física positiva para displasia de cadera	Establecer un protocolo de screening de DDC es de gran dificultad dada la discrepancia entre los factores de riesgo estudiados. En el presente estudio consideramos la primiparidad como factor de riesgo, el cual podría ser incluido en un screening para seleccionar aquellos pacientes que serían beneficiarios de la realización de una ecografía coxofemoral bilateral.
16	THE EPIDEMIOLOGY OF DEVELOPMENTAL DYSPLASIA OF THE HIP IN MALES	Acta Ortop Bras. 2020	Revision Narrativa	A total of 297 medical records were found between May 1974 and June 2009. Of those, 147 patients (216 affected hips) were eligible for the survey. Most of the patients came from the state of São Paulo (91.1%), were born in autumn/winter (66.7%), reported as Caucasians (76.9%), with bilateral involvement (46.9%) and mean age at diagnosis of 22.8 months	DDH in males presents different characteristics from those reported in the literature. We found a higher frequency of bilaterality, later age of diagnosis and a higher percentage of high dislocations than in other epidemiological studies. Therefore we recommend the diagnostic investigation in the maternity ward for both sexes, regardless of the presence of risk factors
17	Developmental dysplasia of the hip in preterm breech infants	Arch dis child Fetal Neonatal/ 17 noviembre 2019	Revision Narrativa	Una auditoría retrospectiva de los lactantes nacidos en el posición podálica para comparar la incidencia de DDH en los siguientes grupos de edad gestacional: 23-27 años, 28-31, 32-36 y ≥37 semanas	Recién nacidos prematuros con nalgas presentan parecen tener una incidencia similar de DDC a los lactantes de nalgas a término

18	Avascular necrosis of the femoral head: Assessment following developmental dysplasia of the hip managemen	International Journal of Health Sciences/ Febrero 2020	Articulo Original	Se realizó un estudio de cohorte retrospectivo en pacientes diagnosticados de DDH entre enero de 2007 y diciembre de 2013. Todos los pacientes con DDC idiopática que se incluyeron en el estudio los tratamientos quirúrgicos estándar. Neuromuscular y Pacientes teratológicos y pacientes con tratamiento quirúrgico previo fuera del instituto fueron excluidos del estudio	Nuestro estudio tuvo varias limitaciones. En primer lugar, este estudio fue retrospectiva y se realizó en un solo centro. Segundo Faltaba documentación y algunos pacientes estaban Pérdida durante el seguimiento después de la cirugía
----	-----------------------------------------------------------------------------------------------------------	--------------------------------------------------------	-------------------	---------------------------------------------------------------------------------------------------------------------------------------------------------------------------------------------------------------------------------------------------------------------------------------------------------------------------------------------------------------------------------	------------------------------------------------------------------------------------------------------------------------------------------------------------------------------------------------------------------------------------------